Rev Colomb Cir. 2026;41:1182-91
https://doi.org/10.30944/20117582.3272

ARTÍCULO ORIGINAL

Apendicitis aguda durante el embarazo: Caracterización clínica y desenlaces quirúrgicos en un centro de referencia de tercer nivel en Colombia

Acute appendicitis during pregnancy: Clinical characteristics and surgical outcomes at a tertiary referral center in Colombia

Nicolás Ascencio-Jaramillo, MD[1], María Paula Quintero-Uribe, MD[2], Natalia Benavides-Lozano, MD[3], Sofía De Valdenebro-Herrera, MD[4], Paula Velásquez-Trujillo, MD[5], Hernán Mauricio Ocampo-Aguirre, MD[6]

1 Departamento de Urgencias, Hospital Universitario Fundación Valle del Lili, Cali, Colombia.
2 Departamento de Ginecología y obstetricia, Clínica de Occidente, Cali, Colombia.
3 Servicio de Hospitalización, Clínica Comfenalco, Cali, Colombia.
4 Programa de Medicina, Pontificia Universidad Javeriana, Cali, Colombia.
5 Unidad de Cuidado Intensivo Gineco-Obstétrico, Clínica Versalles, Cali, Colombia.
6 Departamento de Cirugía General, Clínica Versalles, Cali, Colombia.

Resumen

Introducción. La apendicitis aguda es la causa más frecuente de cirugía abdominal no obstétrica durante el embarazo. El retraso diagnóstico se asocia con mayor riesgo de perforación apendicular y complicaciones materno-fetales. El objetivo de este estudio fue describir las características clínicas, el manejo quirúrgico y los desenlaces maternos y obstétricos en gestantes con diagnóstico de apendicitis aguda atendidas en un hospital de tercer nivel en Colombia.

Métodos. Se realizó un estudio observacional retrospectivo mediante revisión de historias clínicas de mujeres embarazadas mayores de 18 años con diagnóstico de apendicitis aguda, sometidas a manejo quirúrgico entre enero de 2021 y diciembre de 2023. Se recolectaron variables demográficas, obstétricas, clínicas, de laboratorio, estudios de imagen, abordaje quirúrgico y desenlaces maternos y neonatales.

Resultados. Se incluyeron 33 pacientes gestantes con diagnóstico confirmado de apendicitis aguda. La edad materna media fue de 27,6 ± 6,1 años y la edad gestacional promedio al diagnóstico fue de 17 semanas. La mayoría de los casos se presentaron durante el primer y segundo trimestre del embarazo. El dolor abdominal fue el síntoma

Fecha de recibido: 22/03/2026 - Fecha de aceptación: 31/05/2026 - Publicación en línea: 09/10/2026
Correspondencia: Nicolás Ascencio-Jaramillo, Carrera 94A # 42-61, Cali, Colombia. Dirección postal: 760026
Teléfono: +57 3053039409. Dirección electrónica: nicoferascencio1@gmail.com
Citar como: Ascencio-Jaramillo N, Quintero-Uribe MP, Benavides-Lozano N, De Valdenebro-Herrera S, Velásquez-Trujillo P, Ocampo-Aguirre HM. Apendicitis aguda durante el embarazo: Caracterización clínica y desenlaces quirúrgicos en un centro de referencia de tercer nivel en Colombia. Rev Colomb Cir. 2026;41:1182-91. https://doi.org/10.30944/20117582.3272

Este es un artículo de acceso abierto bajo una Licencia Creative Commons - BY-NC-ND https://creativecommons.org/licenses/by-nc-nd/4.0/deed.es

predominante y la ecografía constituyó el método diagnóstico más utilizado. Se hizo cirugía laparoscópica en el 91 % de las pacientes. Se identificó apendicitis complicada en el 57,6 % de los casos. No se registró mortalidad materna y la mayoría de los embarazos culminaron en nacidos vivos.

Conclusiones. La apendicectomía laparoscópica fue el abordaje predominante y se asoció con desenlaces maternos y obstétricos favorables. Estos hallazgos respaldan la seguridad del manejo quirúrgico durante el embarazo.

Palabras clave: apendicitis; embarazo; abdomen agudo; apendicectomía; laparoscopia; resultado del tratamiento.

Abstract

Introduction. Acute appendicitis is the most common cause of non-obstetric abdominal surgery during pregnancy. Diagnostic delay is associated with an increased risk of appendiceal perforation and maternal-fetal complications. The aim of this study was to describe the clinical characteristics, surgical management, and maternal and obstetric outcomes of pregnant women diagnosed with acute appendicitis at a tertiary care hospital in Colombia.

Methods. A retrospective observational study was conducted by reviewing the medical records of pregnant women over the age of 18 diagnosed with acute appendicitis who underwent surgical management between January 2021 and December 2023. Data were collected on demographic, obstetric, clinical, and laboratory variables, as well as imaging studies, surgical approach, and maternal and neonatal outcomes.

Results. Thirty-three pregnant patients with a confirmed diagnosis of acute appendicitis were included. The mean maternal age was 27.6 ± 6.1 years, and the average gestational age at diagnosis was 17 weeks. Most cases occurred during the first and second trimesters of pregnancy. Abdominal pain was the predominant symptom, and ultrasound was the most frequently used diagnostic method. Laparoscopic surgery was performed in 91% of the patients. Complicated appendicitis was identified in 57.6% of the cases. No maternal mortality was recorded, and the majority of pregnancies resulted in live births.

Conclusions. Laparoscopic appendectomy was the predominant approach and was associated with favorable maternal and obstetric outcomes. These findings support the safety of surgical management during pregnancy.

Keywords: appendicitis; pregnancy; acute abdomen; appendectomy; laparoscopy; treatment outcome.

Introducción

La apendicitis aguda constituye una de las causas más frecuentes de abdomen agudo que requiere intervención quirúrgica en la población general. En mujeres gestantes representa la causa más común de cirugía abdominal no obstétrica y se estima que ocurre en aproximadamente 0,04 % a 0,2 % de todos los embarazos. Diferentes estudios han señalado que cerca del 25 % de las cirugías no obstétricas realizadas durante la gestación corresponden a apendicectomías, lo que resalta su relevancia clínica dentro de las urgencias quirúrgicas durante el embarazo [1-4].

El diagnóstico de apendicitis durante el embarazo puede resultar particularmente complejo debido a los cambios anatómicos y fisiológicos propios de la gestación. El crecimiento uterino produce desplazamiento progresivo del ciego y del apéndice, lo que puede modificar la localización habitual del dolor abdominal. Asimismo, algunos síntomas como náuseas y vómito o la presencia de leucocitosis pueden ser hallazgos fisiológicos del embarazo, lo que dificulta la interpretación clínica y puede impedir el diagnóstico oportuno [3,5].

El retraso diagnóstico se ha asociado con un incremento significativo en el riesgo de perforación apendicular y con un aumento en la morbilidad materna y fetal [6]. Se ha descrito que la perforación del apéndice cecal durante el embarazo incrementa el riesgo de complicaciones como

parto pretérmino, infección intraabdominal y pérdida fetal, con tasas de pérdida gestacional de hasta el 20 % [4,7].

En la actualidad, el enfoque diagnóstico recomendado combina la evaluación clínica con marcadores inflamatorios e imágenes diagnósticas [8]. La ecografía abdominal suele ser el primer estudio en pacientes gestantes debido a su disponibilidad y ausencia de radiación ionizante, mientras que la resonancia magnética se considera una alternativa segura y altamente sensible cuando los hallazgos ecográficos son inconclusos [9].

Las recomendaciones contemporáneas para el diagnóstico y tratamiento de la apendicitis aguda han sido recopiladas por la *World Society of Emergency Surgery* en las denominadas guías de Jerusalem [10]. Estas guías promueven un enfoque basado en la estratificación del riesgo clínico, el uso racional de estudios de imagen y la selección adecuada del tratamiento quirúrgico. Asimismo, destacan que los sistemas de puntuación clínica, como la escala de Alvarado o el *Appendicitis Inflammatory Response score*, pueden ser útiles en la evaluación inicial, aunque su precisión diagnóstica puede disminuir en mujeres gestantes [11-12].

En relación con el tratamiento, la apendicectomía laparoscópica se considera actualmente el abordaje quirúrgico preferido en la mayoría de los pacientes con apendicitis aguda, incluyendo mujeres embarazadas, siempre que exista experiencia quirúrgica y disponibilidad de recursos adecuados. Diversos estudios han demostrado que este enfoque se asocia con menor dolor posoperatorio, menor estancia hospitalaria y recuperación más rápida en comparación con la cirugía abierta, sin incremento significativo en las complicaciones maternas o fetales [13-15].

A pesar de los avances en las estrategias diagnósticas y en el manejo quirúrgico, la información sobre las características clínicas y los desenlaces de la apendicitis aguda durante el embarazo continúa siendo limitada en muchos contextos regionales. En particular, en América Latina existen pocos estudios que describan de manera detallada la presentación clínica, el manejo quirúrgico y los resultados materno-fetales en instituciones de alta complejidad [16].

Por esta razón, el objetivo del presente estudio fue caracterizar a las pacientes gestantes con diagnóstico de apendicitis aguda, atendidas en una institución de tercer nivel en Cali, Colombia, y describir las estrategias diagnósticas, el manejo quirúrgico y los desenlaces.

Métodos

Diseño del estudio y población

Se realizó un estudio observacional retrospectivo mediante revisión de las historias clínicas de las pacientes gestantes atendidas en una institución de tercer nivel en Cali, Colombia, con diagnóstico de apendicitis aguda durante el periodo comprendido entre enero de 2021 y diciembre de 2023. El diseño, conducción y reporte del estudio se realizaron siguiendo las recomendaciones de la guía STROBE para estudios observacionales [17].

Se incluyeron todas las mujeres embarazadas mayores de 18 años, con diagnóstico clínico y confirmación histopatológica de apendicitis aguda, que requirieron manejo quirúrgico en la institución durante el periodo de estudio.

Variables

Las variables recolectadas se organizaron en cuatro dominios principales:

- Características maternas y obstétricas: edad materna, edad gestacional y trimestre del embarazo.
- Presentación clínica y evaluación diagnóstica: síntomas de presentación, hallazgos de laboratorio y estudios de imagen realizados.
- Variables quirúrgicas: tipo de abordaje quirúrgico y hallazgos intraoperatorios.
- Variables anatomopatológicas y desenlaces clínicos: tipo histopatológico de apendicitis, complicaciones maternas y desenlaces obstétricos.

Análisis estadístico

Se realizó un análisis estadístico descriptivo. Las variables cuantitativas se resumieron mediante

media con su desviación estándar o mediana con su rango intercuartílico, según la distribución de los datos evaluada mediante métodos exploratorios. Las variables categóricas se expresaron como frecuencias absolutas y porcentajes. Debido al carácter descriptivo del estudio, no se realizaron pruebas de hipótesis ni análisis inferenciales para comparar los grupos. Los análisis estadísticos se realizaron utilizando Stata, versión 19 (StataCorp LLC, College Station, Texas, EE. UU.).

Resultados

Durante el periodo de estudio se identificaron inicialmente 186 pacientes gestantes evaluadas por sospecha de apendicitis aguda. Se excluyeron 153 pacientes, 151 por presentar un diagnóstico diferente y dos por ser menores de 18 años. Finalmente, 33 pacientes con apendicitis aguda confirmada histopatológicamente fueron incluidas en el análisis (Figura 1).

La edad materna media fue de 27,6 ± 6,1 años y la edad gestacional media al momento del diagnóstico fue de 17 semanas. Doce pacientes (36,4 %) se encontraban en el primer trimestre del embarazo, 12 (36,4 %) en el segundo y nueve (27,3 %) en el tercero (Tabla 1).

El dolor abdominal se documentó en las 33 pacientes (100 %), seguido de migración del dolor en 30 (90,9%), náuseas en 29 (87,9%) y vómito en 25 (75,8%). Al examen físico, en 23 pacientes (69,7 %) se describió el signo de Blumberg positivo. La proteína C reactiva (PCR) estuvo elevada en 24 pacientes (72,7 %) y se documentaron leucocitosis y neutrofilia en 11 pacientes cada una (33,3 %).

La ecografía abdominal fue la modalidad de imagen más utilizada, realizada en 22 pacientes (66,7 %). Entre las veintidós pacientes sometidas a ecografía, ocho (36,4 %) presentaron un diámetro apendicular >6 mm y ocho (36,4 %) alteración de la ecogenicidad de la grasa adyacente.

Treinta pacientes (90,9 %) se llevaron a apendicectomía laparoscópica y tres (9,1 %) fueron operadas por vía abierta. Según la clasificación histopatológica definitiva, 19 pacientes (57,6 %) presentaron apendicitis complicada y 14 (42,4 %) apendicitis no complicada (Tabla 2).

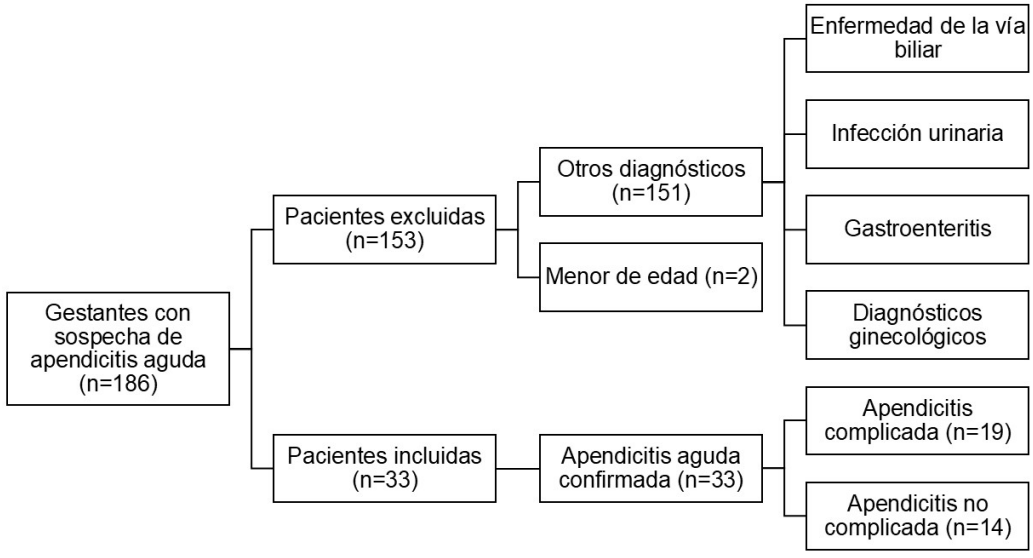

Figura 1. Flujograma de selección de las pacientes

Fuente: Original de los autores.

Tabla 1. Características clínicas, obstétricas y hallazgos diagnósticos según el tipo histopatológico de apendicitis

Variables	Total (n=33)	No complicada (n=14)	Complicada (n=19)
Características maternas			
Edad (años)			
<25	13 (39,4)	6 (42,9)	7 (36,8)
25-35	17 (51,5)	8 (57,1)	9 (47,4)
>35	3 (9,1)	0 (0,0)	3 (15,8)
IMC			
Normal (<25 kg/m²)	16 (48,5)	9 (64,3)	7 (36,8)
Sobrepeso/Obesidad (≥25 kg/m²)	17 (51,5)	5 (35,7)	12 (63,2)
Antecedentes quirúrgicos	12 (36,4)	6 (42,9)	6 (31,6)
Trimestre del embarazo			
Primero	12 (36,4)	5 (35,7)	7 (36,8)
Segundo	12 (36,4)	4 (28,6)	8 (42,1)
Tercero	9 (27,3)	5 (35,7)	4 (21,1)
Características clínicas			
Dolor abdominal	33 (100,0)	14 (100,0)	19 (100,0)
Migración del dolor			
Sí	30 (90,9)	12 (85,7)	18 (94,7)
No	2 (6,1)	2 (14,3)	0 (0,0)
Sin dato	1 (3,0)	0 (0,0)	1 (5,3)
Signo de Blumberg			
Sí	23 (69,7)	12 (85,7)	11 (57,9)
No	9 (27,3)	2 (14,3)	7 (36,8)
Sin dato	1 (3,0)	0 (0,0)	1 (5,3)
Náuseas			
Sí	29 (87,9)	11 (78,6)	18 (94,7)
No	3 (9,1)	2 (14,3)	1 (5,3)
Sin dato	1 (3,0)	1 (7,1)	0 (0,0)
Vómito			
Sí	25 (75,8)	8 (57,1)	17 (89,5)
No	5 (15,2)	4 (28,6)	1 (5,3)
Sin dato	3 (9,1)	2 (14,3)	1 (5,3)
Hiporexia			
Sí	23 (69,7)	11 (78,6)	12 (63,2)
No	8 (24,2)	2 (14,3)	6 (31,6)
Sin dato	2 (6,1)	1 (7,1)	1 (5,3)
Fiebre			
Sí	4 (12,1)	1 (7,1)	3 (15,8)
No	28 (84,8)	13 (92,9)	15 (78,9)
Sin dato	1 (3,0)	0 (0,0)	1 (5,3)
Hallazgos de laboratorio			
Leucocitosis	11 (33,3)	3 (21,4)	8 (42,1)
Neutrofilia	11 (33,3)	4 (28,6)	7 (36,8)
PCR positiva	24 (72,7)	10 (71,4)	14 (73,7)
Estudios de imágenes diagnósticas**			
Ecografía abdominal	22 (66,7)	11 (78,6)	11 (57,9)
Radiografía abdominal	5 (15,2)	3 (21,4)	2 (10,5)
Tomografía computarizada abdominal	5 (15,2)	0 (0,0)	5 (26,3)
Ninguna	1 (3,0)	1 (7,1)	0 (0,0)

* Los valores se expresan en frecuencias absolutas y porcentajes. IMC: índice de masa corporal, PCR: proteína C reactiva.

** Una misma paciente podía ser evaluada mediante más de una modalidad de imagen; por tanto, las categorías de estudios de imagen no son mutuamente excluyentes.

Fuente: Original de los autores.

Tabla 2. Manejo quirúrgico y desenlaces maternos en gestantes con apendicitis aguda

Variables	Total (n=33)	No complicada (n=14)	Complicada (n=19)
Manejo quirúrgico			
Apendicectomía laparoscópica	30 (90,9)	14 (100,0)	16 (84,2)
Apendicectomía vía abierta	3 (9,1)	0 (0,0)	3 (15,8)
Desenlaces postquirúrgicos maternos			
Complicación postoperatoria	4 (12,1)	0 (0,0)	4 (21,1)
Sepsis	4 (12,1)	0 (0,0)	4 (21,1)
Peritonitis postoperatoria	1 (3,0)	0 (0,0)	1 (5,3)
Reintervención quirúrgica	2 (6,1)	0 (0,0)	2 (10,5)
Reingreso hospitalario a 30 días	2 (6,1)	0 (0,0)	2 (10,5)
Mortalidad materna	0 (0,0)	0 (0,0)	0 (0,0)
Desenlaces obstétricos			
Nacido vivo	31 (93,9)	14 (100,0)	17 (89,5)
Aborto	2 (6,1)	0 (0,0)	2 (10,5)
Preeclampsia	2 (6,1)	0 (0,0)	2 (10,5)
Parto pretérmino**	6/31 (19,4)	4/14 (28,6)	2/17 (11,8)
Cesárea de emergencia**	3/31 (9,7)	0/14 (0,0)	3/17 (17,6)

* Los valores se expresan en frecuencias absolutas y porcentajes.
Las complicaciones postoperatorias no son categorías mutuamente excluyentes; una paciente con peritonitis postoperatoria también presentó sepsis.
** Calculado entre los embarazos que culminaron en nacido vivo (n=31).

Fuente: Original de los autores.

La estancia hospitalaria media fue de 8,1 días y no se registraron muertes maternas durante la hospitalización. Cuatro pacientes (12,1 %) presentaron complicaciones postoperatorias. Se documentó sepsis en cuatro pacientes (12,1 %), una de las cuales presentó además peritonitis postoperatoria. Dos pacientes (6,1 %) requirieron reintervención quirúrgica y dos (6,1 %) presentaron reingreso hospitalario dentro de los primeros 30 días.

Treinta y un embarazos (93,9 %) culminaron en nacidos vivos y dos (6,1 %) en aborto. Entre el grupo de pacientes que culminaron en nacido vivo, seis presentaron parto pretérmino (19,4 %) y tres requirieron cesárea de emergencia (9,7 %). Se documentó preeclampsia en dos pacientes (6,1 %).

Discusión

A pesar de su relativa baja incidencia, estimada entre 0,04 % y 0,2 % de los embarazos, la apendicitis aguda constituye la causa más frecuente de cirugía abdominal no obstétrica durante el embarazo y representa el diagnóstico quirúrgico más común de abdomen agudo en esta población. En el contexto colombiano, se ha descrito como la principal etiología de abdomen agudo quirúrgico en gestantes, lo que refuerza su relevancia en la práctica clínica nacional [18].

Su reconocimiento temprano continúa siendo un desafío clínico debido a las modificaciones fisiológicas y anatómicas propias de la gestación, que pueden alterar la localización del dolor, modificar los hallazgos del examen físico y limitar la interpretación de los marcadores inflamatorios tradicionales [19]. Estas dificultades diagnósticas explican en parte el retraso terapéutico y el potencial incremento en la tasa de perforación apendicular observado en algunas series [20].

En nuestra cohorte, la mayoría de los casos se diagnosticaron durante el primer y segundo trimestre del embarazo. Este hallazgo es consistente con lo descrito en estudios epidemiológicos

previos, donde se ha observado que la apendicitis puede presentarse en cualquier momento de la gestación, aunque tiende a diagnosticarse con mayor frecuencia durante los primeros dos trimestres [21]. Esta distribución se relaciona con la historia natural de la enfermedad y con la mayor dificultad diagnóstica en el tercer trimestre, cuando el crecimiento uterino modifica significativamente la anatomía abdominal [22].

La edad materna promedio observada en nuestro estudio (27,6 años) es comparable a la reportada en otras series clínicas, lo que sugiere que la presentación de la apendicitis durante el embarazo sigue un patrón demográfico similar al observado en la población general de mujeres en edad reproductiva [23]. En cuanto a la presentación clínica, el dolor abdominal fue universal en nuestra cohorte y se acompañó frecuentemente de migración del dolor, náuseas y vómito, en concordancia con lo descrito en otras series de gestantes con apendicitis aguda [24].

Entre los hallazgos de laboratorio, la elevación de la PCR fue el más frecuente (72,7 %), mientras que la leucocitosis y la neutrofilia se documentaron en aproximadamente un tercio de las pacientes. La interpretación de estos parámetros durante el embarazo debe realizarse con cautela debido a los cambios fisiológicos propios de la gestación, particularmente las variaciones del recuento leucocitario, que pueden reducir la especificidad de algunos marcadores inflamatorios en este contexto [25].

Respecto al diagnóstico por imagen, la ecografía abdominal constituyó el estudio predominante en nuestra cohorte. Lo anterior se ajusta a las recomendaciones de la *World Society of Emergency Surgery*, que la ubican como la prueba inicial de elección durante la gestación dada su amplia disponibilidad y perfil de seguridad [26]. Según estas mismas pautas, ante un resultado inconcluso se indica la resonancia magnética nuclear (RMN) como método complementario, reservando la TC únicamente para escenarios de alta incertidumbre [27]. Pese a esta recomendación, ninguna paciente de nuestra serie fue evaluada mediante RMN, mientras que cinco requirieron TC. Debido al diseño retrospectivo del estudio, no fue posible determinar de manera sistemática los criterios clínicos que orientaron la selección de cada modalidad en estos casos.

Un hallazgo relevante de nuestro estudio fue el uso predominante de la apendicectomía laparoscópica (90,9 % de los casos). En las últimas décadas, este abordaje ha ganado aceptación en la gestación cuando es realizado por equipos experimentados, asociándose a menor dolor postoperatorio, recuperación más rápida y menor estancia hospitalaria, con resultados maternofetales comparables a los de la cirugía abierta [28]. Sin embargo, dada la marcada disparidad con el grupo de cirugía abierta (n=3) y el reducido tamaño muestral, nuestros datos no permiten realizar comparaciones formales de seguridad o efectividad entre ambas técnicas, ofreciendo únicamente una caracterización descriptiva del abordaje laparoscópico en un centro de alta complejidad.

En nuestra cohorte, el 57,6 % de los casos correspondió a apendicitis complicada (formas gangrenosas o perforadas), una proporción similar a la reportada en la literatura [29]. Aunque frecuentemente se señala que las alteraciones anatómicas y fisiológicas del embarazo dificultan el diagnóstico oportuno y elevan el riesgo de perforación, nuestro estudio no midió los intervalos entre el inicio de los síntomas, el diagnóstico y la cirugía, por lo que no es posible confirmar dicho retraso en la muestra analizada. No obstante, dada la elevada frecuencia de formas complicadas descrita en esta población, la implementación de estrategias que integren la evaluación clínica, los marcadores inflamatorios y las imágenes diagnósticas puede contribuir a la orientación diagnóstica y el manejo oportuno [30].

A pesar de la alta frecuencia de apendicitis complicada, el porcentaje de complicaciones postoperatorias observado en nuestra serie fue del 12,1 %; no se registró casos de mortalidad materna y el 93,9 % de los embarazos culminó con nacidos vivos sin complicaciones mayores, unos hallazgos consistentes con reportes previos [31]. Dado que se ha identificado la perforación apendicular como un factor de riesgo relevante

para la morbilidad materna y perinatal, se reafirma la importancia del diagnóstico precoz y el tratamiento quirúrgico oportuno [32,33].

Al interpretar los hallazgos de este estudio, conviene considerar ciertos aspectos metodológicos. Su carácter retrospectivo y unicéntrico, junto con el tamaño de la cohorte, condiciona el análisis de eventos poco frecuentes y la generalización de los resultados a otros entornos. Asimismo, al incluir únicamente pacientes con confirmación histopatológica posquirúrgica, la serie se centra en los casos confirmados, sin abarcar aquellos con sospecha clínica inicial que evolucionaron hacia otros diagnósticos. Por otra parte, la clara preponderancia de un abordaje quirúrgico sobre otro y la naturaleza descriptiva del estudio orientan el análisis hacia la caracterización de la cohorte, en lugar de la comparación de técnicas o el establecimiento de asociaciones causales. Por último, la disponibilidad del seguimiento post-alta varió según los registros hospitalarios disponibles.

Conclusiones

Nuestro estudio aporta una caracterización clínica de la presentación de la apendicitis aguda durante la gestación en una cohorte colombiana atendida en un centro de referencia de alta complejidad. En esta serie de gestantes con apendicitis aguda, la apendicectomía laparoscópica fue el abordaje quirúrgico predominante. A pesar de que más de la mitad de las pacientes presentaron apendicitis complicada; la mayoría tuvo una evolución obstétrica favorable y no se registró mortalidad materna durante la hospitalización. Estos resultados aportan información regional sobre la presentación clínica, el diagnóstico y el manejo quirúrgico de la apendicitis aguda durante el embarazo en una institución de alta complejidad en Colombia.

Agradecimientos

Los autores agradecen a Natalia Muñoz por su valioso apoyo en el análisis estadístico de los datos. Asimismo, expresan su reconocimiento al equipo del Departamento de UCI Obstétrica por sus aportes teóricos y académicos que contribuyeron al desarrollo y contextualización del presente estudio.

Cumplimiento de normas éticas:

Consentimiento informado: Debido a su diseño retrospectivo, la investigación se realizó mediante revisión de historias clínicas y bases de datos institucionales, por lo que se consideró un estudio sin riesgo según la Resolución 008430 de 1993 del Ministerio de Salud, y no se requirió el diligenciamiento de consentimiento informado. La consulta y recolección de la información clínica contó con autorización institucional y se realizó bajo compromiso de confidencialidad, protección de datos personales y uso exclusivo de la información para los fines del proyecto de investigación, de acuerdo con la normativa colombiana vigente, incluyendo la Ley Estatutaria 1581 de 2012 y la Resolución 8430 de 1993. Este estudio fue aprobado por el Comité de Ética en Investigación Clínica Versalles (CEICV), mediante acta de reunión CV-PI-0129.

Conflictos de interés: Los autores declararon no tener ningún tipo de conflicto de interés con la presente investigación.

Uso de Inteligencia Artificial: Los autores declararon que en la elaboración de este trabajo no se emplearon tecnologías asistidas por inteligencia artificial (IA) como modelos de lenguaje grande, chatbots o creadores de imágenes.

Fuentes de financiación: Financiado por los autores.

Contribuciones de los autores:

- Diseño y concepción del estudio: Hernán Mauricio Ocampo-Aguirre, Nicolás Ascencio-Jaramillo, Paula Andrea Velásquez-Trujillo.
- Adquisición de datos: María Paula Quintero, Natalia Benavides-Lozano, Sofía De Valdenebro-Herrera, Nicolás Ascencio-Jaramillo.
- Análisis e interpretación de datos: María Paula Quintero, Natalia Benavides-Lozano, Sofía De Valdenebro-Herrera, Nicolás Ascencio-Jaramillo, Hernán Mauricio Ocampo-Aguirre.
- Redacción del manuscrito: Hernán Mauricio Ocampo-Aguirre, Nicolás Ascencio-Jaramillo, Paula Andrea Velásquez-Trujillo, María Paula Quintero, Natalia Benavides-Lozano, Sofía De Valdenebro-Herrera.
- Revisión y aprobación final: Nicolás Ascencio-Jaramillo, María Paula Quintero-Uribe, Natalia Benavides-Lozano, Sofía De Valdenebro-Herrera, Paula Velásquez-Trujillo, Hernán Mauricio Ocampo-Aguirre.

Referencias

1 Andersson RE. The natural history and traditional management of appendicitis revisited: Spontaneous resolution and predominance of prehospital perforations imply that a correct diagnosis is more important than an early diagnosis. World J Surg. 2007;31:86-92. https://doi.org/10.1007/s00268-006-0056-y

2 Nakashima M, Takeuchi M, Kawakami K. Clinical outcomes of acute appendicitis during pregnancy: Conservative management and appendectomy. World J Surg. 2021;45:1717-24. https://doi.org/10.1007/s00268-021-06010-w

3 Figueroa-Rosales MCA, Liza-Palacios SL, Vallejos-Montalbetti CE. Manejo de apendicitis aguda en gestantes de primer, segundo y tercer trimestre atendidas en el Hospital Nacional Cayetano Heredia en Lima-Perú durante el período 2014-2019 y características asociadas. Trabajo de investigación para la obtención del título profesional de Médico cirujano. Repositorio Universidad Peruana Cayetano Heredia; 2020. Disponible en: https://repositorio.upch.edu.pe/server/api/core/bitstreams/34815f42-75cb-49cb-bd94-c8cb9309958b/content

4 Barrantes-Astorga GJ, Varela-Moreno AC, Arias-Vargas R. Apendicitis en el embarazo. Rev Med Sinerg. 2020;5:e539. https://doi.org/10.31434/rms.v5i7.539

5 Pittman-Waller VA, Myers JG, Stewart RM, Dent DL, Page CP, Gray GA, et al. Appendicitis: Why so complicated? Analysis of 5755 consecutive appendectomies. Am Surg. 2000;66:548-54.

6 Melnick DM, Wahl WL, Dalton VK. Management of general surgical problems in the pregnant patient. Am J Surg. 2004;187:170-80. https://doi.org/10.1016/j.amjsurg.2003.11.023

7 Babaknia A, Parsa H, Woodruff JD. Appendicitis during pregnancy. Obstet Gynecol. 1977;50:40-4.

8 Nguyen A, Lotfollahzadeh S. Appendectomy. En: StatPearls. Treasure Island (FL): StatPearls Publishing; 2025 Jan–. Disponible en: https://pubmed.ncbi.nlm.nih.gov/35593822/

9 Pedrosa I, Levine D, Eyvazzadeh AD, Siewert B, Ngo L, Rofsky NM. MR imaging evaluation of acute appendicitis in pregnancy. Radiology. 2006;238:891-9. https://doi.org/10.1148/radiol.2383050146

10 Di Saverio S, Podda M, De Simone B, Ceresoli M, Augustin G, Gori A, et al. Diagnosis and treatment of acute appendicitis: 2020 update of the WSES Jerusalem guidelines. World J Emerg Surg. 2020;15:27. https://doi.org/10.1186/s13017-020-00306-3

11 Bom WJ, Scheijmans JCG, Salminen P, Boermeester MA. Diagnosis of uncomplicated and complicated appendicitis in adults. Scand J Surg. 2021;110:170-9. https://doi.org/10.1177/14574969211008330

12 Walsh CA, Tang T, Walsh SR. Laparoscopic versus open appendicectomy in pregnancy: A systematic review. Int J Surg. 2008;6:339-44. https://doi.org/10.1016/j.ijsu.2008.01.006

13 Chwat C, Terres M, Ramirez-Duarte M, Valli D, Alexandre F, Rosato G, et al. Laparoscopic treatment for appendicitis during pregnancy: Retrospective cohort study. Ann Med Surg (Lond). 2021;68:102668. https://doi.org/10.1016/j.amsu.2021.102668

14 Sallinen V, Akl EA, You JJ, Agarwal A, Shoucair S, Vandvik PO, et al. Meta-analysis of antibiotics versus appendectomy for non-perforated acute appendicitis. Br J Surg. 2016;103:656-67. https://doi.org/10.1002/bjs.10147

15 Herrod PJJ, Kwok AT, Lobo DN. Three centuries of appendicectomy. World J Surg. 2023;47:928-36. https://doi.org/10.1007/s00268-022-06874-6

16 Augustin G, Majerovic M. Non-obstetrical acute abdomen during pregnancy. Eur J Obstet Gynecol Reprod Biol. 2007;131:4-12. https://doi.org/10.1016/j.ejogrb.2006.07.052

17 von Elm E, Altman DG, Egger M, Pocock SJ, Gotzsche PC, Vandenbroucke JP, MD for the STROBE Initiative. The Strengthening the Reporting of Observational Studies in Epidemiology (STROBE) Statement: Guidelines for reporting observational studies. Ann Intern Med. 2007;147:573-7. https://doi.org/10.7326/0003-4819-147-8-200710160-00010

18 Sarmiento GJ, Rosero-Botina CM, Sarzosa-Romero JA, Solís-Parra MA. Abdomen agudo en el embarazo. Rev Colomb Cir. 2017;32:102-8. https://doi.org/10.30944/20117582.13

19 Mourad J, Elliott JP, Erickson L, Lisboa L. Appendicitis in pregnancy: New information that contradicts long-held clinical beliefs. Am J Obstet Gynecol. 2000;182:1027-9. https://doi.org/10.1067/mob.2000.105396

20 Tracey M, Fletcher HS. Appendicitis in pregnancy. Am Surg. 2000;66:555-60.

21 Podda M, Ceresoli M, De Simone B, Fugazzola P, Pata F, Balla A, et al. Diagnosis and treatment of acute appendicitis: 2025 Edition of the World Society of Emergency Surgery Jerusalem Guidelines. JAMA Surg. 2026;161:283-95. https://doi.org/10.1001/jamasurg.2025.6218

22 Lochmanová I, Zapletal J, Sehnal B, Waldauf P, Oliverius M. Acute appendicitis in pregnancy: A single-center retrospective cohort study. Visc Med. 2026;42:1–6. https://doi.org/10.1159/000545862

23 Danawar NA, Almohamad MM, Alkhoms KA, Alahmadatea FM, Alyasin RM, Abdulrasoul M, et al. Assessment of acute appendicitis in pregnant women: A systematic review of current evidence. Cureus. 2026;18:e107410. https://doi.org/10.7759/cureus.107410

24 Razdolsky S, Michaan N, Attali E, Canetti M, Yogev Y, Baruch Y. The role of ultrasound in decision-making for the management of suspected acute appendicitis during pregnancy. Eur J Obstet Gynecol Reprod Biol. 2026;322:115106. https://doi.org/10.1016/j.ejogrb.2026.115106

25 Özkara M, Hıdıroğlu MM. Can clinical scoring systems overcome the limitations of diagnostic methods for acute appendicitis in pregnancy? Ulus Travma Acil Cerrahi Derg. 2026;32:642-51. https://doi.org/10.14744/tjtes.2026.95036

26 Gómez-Montes E, Blanco-Guerrero M, Izquierdo-Rodríguez A, Manosalvas-Martínez P, Puente-Águeda JM, Aznárez-Alonso ML, et al. Apendicitis y gestación. Prog Obstet Ginecol. 2009;52:160-5. https://doi.org/10.1016/S0304-5013(09)70619-3

27 Smith MP, Katz DS, Lalani T, Carucci LR, Cash BD, Kim DH, et al. ACR Appropriateness Criteria® right lower quadrant pain--suspected appendicitis. Ultrasound Q. 2015;31:85-91. https://doi.org/10.1097/RUQ.0000000000000118

28 Alkatary MM, Bahgat NA. Laparoscopic versus open appendectomy during pregnancy. Int Surg J. 2017;4:2387-91. https://doi.org/10.18203/2349-2902.isj20173377

29 Ogawa K, Akagi T, Shiroshita H, Yoshida H, Miguchi M, Eto K, et al. A multicenter collaborative study on the safety and efficacy of laparoscopic appendectomy during pregnancy. Ann Gastroenterol Surg. 2026;10:275-80. https://doi.org/10.1002/ags3.70089

30 Costescu S, Ratiu A, Dejeu D, Costescu OC, Citu C, Manea AM, et al. Appendectomy during pregnancy and the risk of preterm birth: A systematic review of contemporary clinical studies. J Clin Med. 2026;15:819. https://doi.org/10.3390/jcm15020819

31 Bekraki A, Aydın O, Yagublu K, Korkmaz YY, Işık AL, Güngör ASD. Surgical outcomes of laparoscopic and open appendectomy in pregnant patients: A single-center retrospective cohort study. Turk J Surg. 2026;42:67-72. https://doi.org/10.47717/turkjsurg.2026.2025-9-33

32 Oelsner G, Stockheim D, Soriano D, Goldenberg M, Seidman DS, Cohen SB, et al. Pregnancy outcome after laparoscopy or laparotomy in pregnancy. J Am Assoc Gynecol Laparosc. 2003;10:200-4. https://doi.org/10.1016/S1074-3804(05)60299-x

33 Husnoo N, Henderson I, Khattak H, Rea B, Wright C, Narice B, Helliwell J, Rashid A, Karavadra B, Lockwood S, Saha A, Gerry S, Chapman SJ. Management of acute appendicitis in pregnancy (MAMA): Protocol for a multicentre observational study. PLoS One. 2025;20:e0330502. https://doi.org/10.1371/journal.pone.0330502