Rev Colomb Cir. 2027;42:(en prensa)
https://doi.org/10.30944/20117582.3276

PRESENTACIÓN DE CASO

Carcinoma de paratiroides intratiroideo de presentación asintomática: Reporte de caso

Asymptomatic intrathyroidal parathyroid carcinoma: Case report

Fredy Alexander León-Lazo, MD[1], César Alfonso Palencia-Rivero, MD[2], Marcela Barbosa-Pérez, MD[1], Nicolás Arnulfo Torres-Muñoz, MD[1]

1 Hospitalización, Fundación Hospital San Carlos, Bogotá, D.C., Colombia.
2 Departamento de Cirugía de cabeza y cuello, Fundación Hospital San Carlos, Bogotá, D.C., Colombia.

Resumen

Introducción. El carcinoma de paratiroides es una neoplasia endocrina poco frecuente, generalmente asociada a hipercalcemia y elevación de la hormona paratiroidea (PTH). Su presentación en localizaciones ectópicas, como la intratiroidea, es inusual y representa un desafío diagnóstico al simular patología tiroidea primaria.

Caso clínico. Se presenta el caso de una mujer de 52 años, con hallazgo incidental durante una evaluación ambulatoria de un nódulo tiroideo derecho. La ecografía informó una lesión TIRADS 4 y la citología Bethesda V fue sugestiva de malignidad, por lo que se decidió realizar tiroidectomía total con vaciamiento ganglionar central.

Resultados. El estudio histopatológico e inmunohistoquímico confirmó un carcinoma paratiroideo intratiroideo, con invasión linfovascular y extensión extratiroidea, además de márgenes quirúrgicos negativos. La paciente evolucionó favorablemente, sin signos de recurrencia ni enfermedad metastásica en el seguimiento a tres meses.

Conclusiones. El carcinoma de paratiroides intratiroideo puede presentarse de forma asintomática y debe considerarse dentro del diagnóstico diferencial de nódulos tiroideos sospechosos. El análisis histopatológico es fundamental para establecer el diagnóstico y la resección quirúrgica continúa siendo el pilar del tratamiento.

Palabras clave: neoplasias de las paratiroides; glándulas paratiroides; nódulo tiroideo; biopsia con aguja fina; informes de casos.

Abstract

Introduction. Parathyroid carcinoma is a rare endocrine neoplasm, generally associated with hypercalcemia and elevated parathyroid hormone (PTH) levels. Its presentation in ectopic locations, such as the intrathyroidal region, is unusual and poses a diagnostic challenge, as it mimics primary thyroid pathology.

Fecha de recibido: 17/04/2026 - Fecha de aceptación: 27/05/2026 - Publicación en línea: 23/11/2026
Correspondencia: Nicolás Arnulfo Torres-Muñoz, Carrera 16 # 88-65, Bogotá, D.C., Colombia. Teléfono: +57 3112160294.
Dirección electrónica: niatorresmu@unal.edu.co
Citar como: León-Lazo FA, Palencia-Rivero CA, Barbosa-Pérez M, Torres-Muñoz NA. Carcinoma de paratiroides intratiroideo de presentación asintomática: Reporte de caso. Rev Colomb Cir. 2027;42:(en prensa). https://doi.org/10.30944/20117582.3276
Este es un artículo de acceso abierto bajo una Licencia Creative Commons - BY-NC-ND https://creativecommons.org/licenses/by-nc-nd/4.0/deed.es

EN PRENSA

Clinical case. We present the case of a 52-year-old woman with an incidentally discovered right thyroid nodule during an outpatient evaluation. Ultrasound revealed a TIRADS 4 lesion, and Bethesda category V cytology was suggestive of malignancy. Consequently, a total thyroidectomy with central lymph node dissection was performed.

Results. Histopathological and immunohistochemical analysis confirmed an intrathyroidal parathyroid carcinoma with lymphovascular invasion and extrathyroidal extension, as well as negative surgical margins. The patient's clinical course was favorable, with no signs of recurrence or metastatic disease at the three-month follow-up.

Conclusions. Intrathyroidal parathyroid carcinoma may present asymptomatically and should be considered in the differential diagnosis of suspicious thyroid nodules. Histopathological analysis is essential for establishing diagnosis, and surgical resection remains the cornerstone of treatment.

Keywords: parathyroid neoplasms; parathyroid glands; thyroid nodule; fine-needle biopsy; case reports.

Introducción

El carcinoma de paratiroides (CP) es una neoplasia endocrina poco frecuente, que se origina en las glándulas responsables de la regulación del calcio sérico mediante la secreción de hormona paratiroidea (PTH). Representa menos del 0,005 % de todos los cánceres reportados [1] y se caracteriza por un comportamiento agresivo, elevada tasa de recurrencia y una considerable dificultad diagnóstica [2]. Con mayor frecuencia, en los pacientes se presenta como un tumor funcional, con signos y síntomas de hiperparatiroidismo primario secundarios a hipercalcemia, incluyendo compromiso óseo, renal y neuropsiquiátrico [3,4].

Aunque la mayoría de los carcinomas paratiroideos se originan en las glándulas localizadas en su posición anatómica habitual, se estima que entre el 1 % y el 3 % pueden desarrollarse en glándulas ectópicas [5]. Dentro de estas localizaciones, el carcinoma de paratiroides intratiroideo constituye una de las variantes más raras, con escasos casos descritos en la literatura. Esta presentación puede simular un nódulo tiroideo, lo que dificulta el diagnóstico preoperatorio y retrasa la orientación clínica adecuada [6-8]. Los hallazgos imagenológicos suelen ser inespecíficos para patología paratiroidea, lo que conduce con frecuencia a un abordaje diagnóstico centrado exclusivamente en la enfermedad tiroidea primaria [9].

Dada la extrema rareza de esta entidad y los desafíos diagnósticos que plantea, el reporte de nuevos casos resulta fundamental para ampliar el conocimiento clínico y patológico del carcinoma paratiroideo intratiroideo. En una revisión reciente, Jo HG, et al. [6], identificaron aproximadamente 35 casos de carcinoma de paratiroides intratiroideo reportados en la literatura**,** lo que subraya el carácter excepcional de esta localización ectópica y la limitada experiencia acumulada sobre su comportamiento clínico y manejo quirúrgico. En este contexto, el objetivo de este artículo fue presentar el caso de una paciente asintomática con carcinoma de paratiroides intratiroideo, sin signos clínicos ni bioquímicos de hipercalcemia, y resaltar las dificultades diagnósticas en el abordaje de los nódulos tiroideos sospechosos de malignidad.

Caso clínico

Paciente femenina de 52 años, remitida al servicio de Cirugía de cabeza y cuello por el hallazgo incidental de un nódulo tiroideo derecho. No refería antecedentes patológicos de importancia, presentaba alergia conocida a penicilina, antecedentes quirúrgicos de ligadura de trompas e histerectomía, y antecedente familiar de primer grado (padre) de cáncer de colon. Al momento de la consulta se encontraba asintomática.

Al examen físico se palpó un nódulo tiroideo derecho de aproximadamente 1,5 cm, indurado, no doloroso ni móvil, sin adenopatías cervicales palpables. La ecografía tiroidea describió una lesión nodular heterogénea, de 16,6 × 8,7 × 13,6 mm, con componentes hipoecoicos e

EN PRENSA

isoecoicos, microcalcificaciones intralesionales, sin flujo vascular al Doppler color, que fue clasificada como TIRADS 4. Se realizó biopsia por aspiración con aguja fina (BACAF), cuyo resultado fue "sospechoso de malignidad" (Bethesda V). No se realizaron mediciones preoperatorias de calcio sérico ni PTH, dado que la sospecha clínica inicial fue de patología tiroidea primaria, como ocurre habitualmente en este tipo de lesiones [10].

Se decidió realizar tiroidectomía total con vaciamiento ganglionar central (nivel VI) y se identificó un nódulo tiroideo derecho indurado, de 1,5 cm de diámetro, con adenopatías centrales y sin otros hallazgos relevantes. El procedimiento transcurrió sin complicaciones. La paciente evolucionó satisfactoriamente en el postoperatorio; el calcio sérico de control fue de 9,82 mg/dL, por lo que se decidió su egreso hospitalario tras 24 horas.

En la consulta postoperatoria ambulatoria se revisó el estudio histopatológico, el cual describió inicialmente tejido compatible con paratiroides intratiroidea (Figura 1), motivo por el cual se solicitaron estudios de inmunohistoquímica. Estos mostraron positividad para CKAE1/AE3, cromogranina, PTH (Figura 2) y PAX-8 (Figura 3) y, con negatividad para sinaptofisina, TTF-1, tiroglobulina, calcitonina e INSM-1 y un índice de proliferación Ki-67 del 4–5 %.

Los hallazgos fueron compatibles con carcinoma paratiroideo [7,11] originado en una glándula paratiroidea intratiroidea del lóbulo derecho, con tamaño tumoral de 13 mm, invasión linfovascular y extensión extratiroidea presentes, márgenes quirúrgicos negativos (R0) y un ganglio linfático libre de compromiso tumoral.

La paciente continuó en seguimiento ambulatorio conjunto por Endocrinología y Cirugía de cabeza y cuello. A los tres meses del postoperatorio se encontraba asintomática, sin evidencia clínica ni paraclínica de recurrencia local ni enfermedad metastásica.

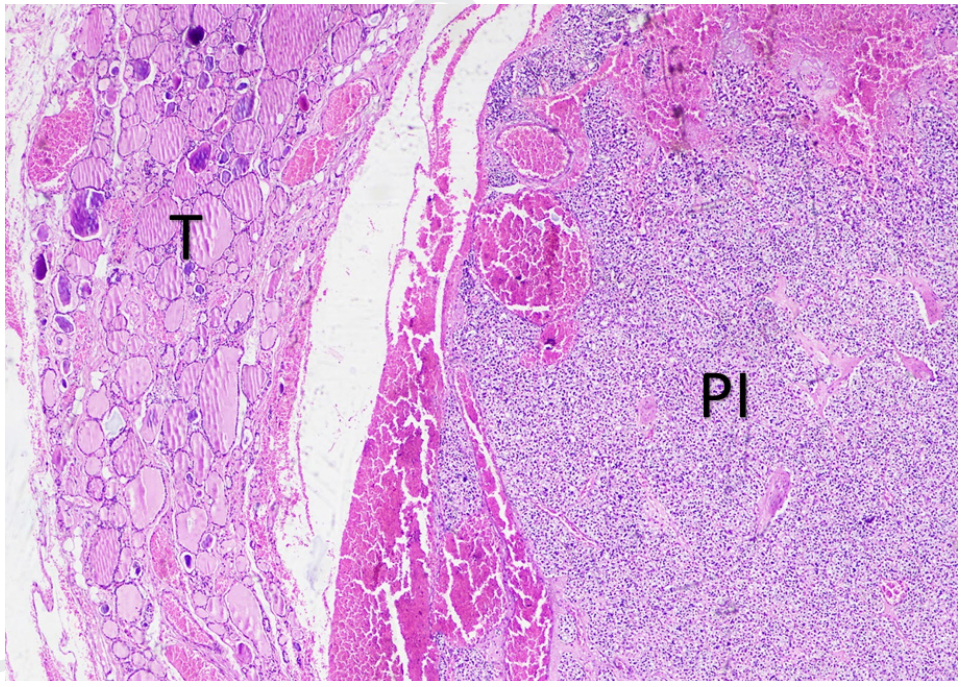

Figura 1. Tiroides (T) con paratiroides intratiroidea (PI). Se aprecia el parénquima tiroideo conservado (T), con folículos de tamaño variable revestidos por epitelio cúbico bajo y contenido coloide. En su interior se identifica una lesión bien delimitada, intratiroidea (PI), compuesta por una proliferación celular sólida con patrón trabecular y sólido, separada parcialmente del tejido tiroideo adyacente por un plano de clivaje. Las células muestran citoplasma eosinófilo escaso a moderado y núcleos redondos a ovales con cromatina fina, sin atipia significativa ni figuras mitóticas evidentes. Tinción hematoxilina-eosina (H&E), barra de escala 500 µm.

Fuente: Archivo del Servicio de Patología, Fundación Hospital San Carlos, Bogotá, D.C., Colombia.

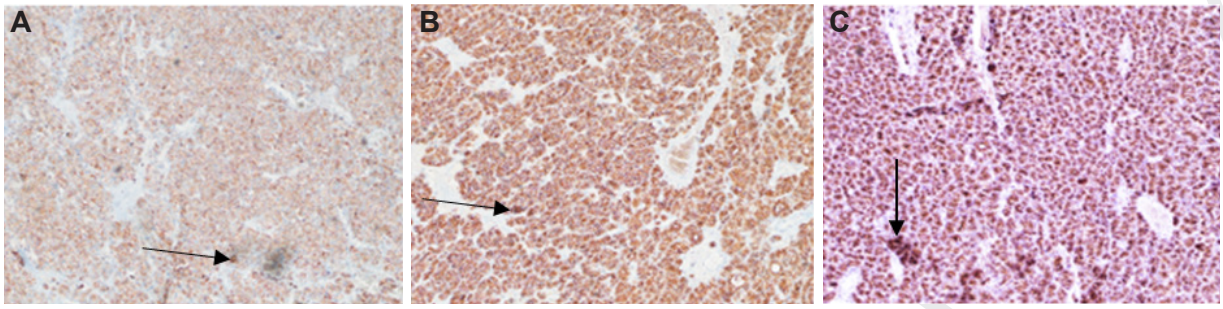

Figura 2. Inmunohistoquímica confirmatoria de origen paratiroideo. **A.** CK AE1/AE3 (+). La inmunotinción para citoqueratinas de amplio espectro (CK AE1/AE3) muestra positividad citoplasmática difusa en las células tumorales (flecha), confirmando su naturaleza epitelial. **B.** Cromogranina A (+). La cromogranina A evidencia positividad citoplasmática intensa y difusa en la población celular tumoral (flecha), apoyando un fenotipo neuroendocrino compatible con tejido paratiroideo. **C.** Hormona paratiroidea (+). La inmunotinción para hormona paratiroidea (PTH) muestra positividad citoplasmática intensa y difusa en las células tumorales (flecha), confirmando su origen paratiroideo. Inmunohistoquímica (IHQ), barra de escala 200 µm.

Fuente: Archivo del Servicio de Patología, Fundación Hospital San Carlos, Bogotá, D.C., Colombia.

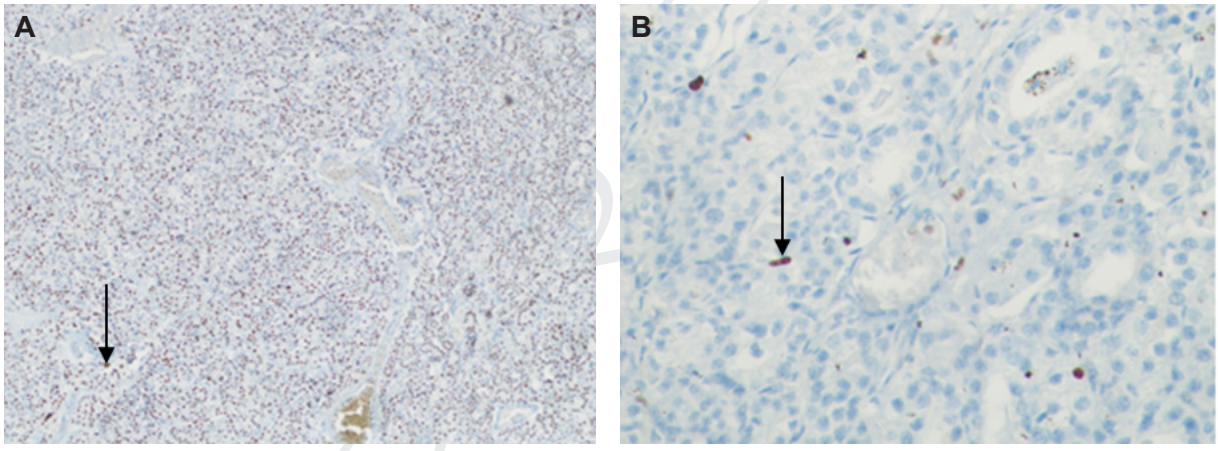

Figura 3. Marcadores diferenciales y de proliferación. **A.** PAX8 (+). La inmunotinción para PAX8 muestra positividad nuclear en las células tumorales (flecha). Este hallazgo, aunque no es exclusivo, puede observarse en lesiones paratiroideas intratiroideas y debe interpretarse en conjunto con la expresión de PTH y cromogranina. Inmunohistoquímica (IHQ), barra de escala 200 µm. **B.** Ki-67. El índice de proliferación celular evaluado mediante Ki-67 muestra positividad nuclear en aproximadamente el 4–5 % de las células tumorales (flecha). Inmunohistoquímica (IHQ), barra de escala 100 µm.

Fuente: Archivo del Servicio de Patología, Fundación Hospital San Carlos, Bogotá, D.C., Colombia.

Discusión

El carcinoma de paratiroides es una neoplasia extremadamente infrecuente, responsable de menos del 1 % de los casos de hiperparatiroidismo primario [1-3]. Su diagnóstico preoperatorio es particularmente complejo, especialmente en ausencia de hallazgos clínicos o bioquímicos sugestivos. Habitualmente se asocia a hipercalcemia severa y niveles marcadamente elevados de PTH, con manifestaciones sistémicas evidentes [3,4].

No obstante, se han descrito presentaciones atípicas con normocalcemia o elevaciones discretas de PTH, incluso en localizaciones ectópicas como la paratiroides intratiroidea [6,7,12]. Hasta la fecha, la literatura reporta únicamente dos casos aislados de carcinoma paratiroideo intratiroideo

con parámetros bioquímicos normales o mínimamente alterados, similar a este caso, lo que subraya la necesidad de considerar esta entidad dentro del diagnóstico diferencial de los nódulos tiroideos sospechosos [7,8].

Estas dificultades diagnósticas se acentúan cuando el tumor se origina en una glándula paratiroidea intratiroidea, una localización ectópica descrita en un pequeño porcentaje de la población [5,9,13]. En estos escenarios, la lesión suele interpretarse inicialmente como una neoplasia tiroidea primaria, tal como ocurrió en el presente caso.

La medición preoperatoria de calcio sérico y PTH no forma parte del abordaje rutinario de los nódulos tiroideos, por lo que no suele solicitarse si no hay sospecha clínica de hiperparatiroidismo [10,14]. Diversas revisiones coinciden en que el diagnóstico preoperatorio del carcinoma paratiroideo es excepcional y que este suele establecerse retrospectivamente tras el análisis histopatológico, especialmente en tumores ectópicos o intratiroideos [4,11].

El tratamiento de elección para el carcinoma de paratiroides es la resección quirúrgica, sea paratiroidectomía unilateral o resección en bloque (paratiroidectomía, tiroidectomía ipsilateral y vaciamiento ganglionar). Esto conlleva una mayor supervivencia global en comparación con quienes no reciben ningún manejo quirúrgico [14,15]. El seguimiento a largo plazo es indispensable debido al riesgo de recurrencia local y aparición tardía de hipercalcemia, incluso tras periodos iniciales de control bioquímico [11,14].

Conclusión

El carcinoma de paratiroides intratiroideo es una entidad excepcional que puede simular una neoplasia tiroidea, incluso como un nódulo con citología Bethesda V y sin alteraciones bioquímicas. En estos casos, la correlación clínica, imagenológica e intraoperatoria puede ser insuficiente, lo que resalta el papel decisivo del estudio histopatológico e inmunohistoquímico. La resección quirúrgica de la lesión completa continúa siendo el pilar del tratamiento para aumentar la sobrevida, y el seguimiento prolongado es esencial debido al riesgo de recurrencia o hipercalcemia tardía.

Cumplimiento de normas éticas

Consentimiento informado: Para la elaboración del presente reporte de caso se obtuvo el consentimiento informado de la paciente.

Conflictos de interés: Ninguno declarado por los autores.

Uso de Inteligencia Artificial: Los autores declararon que no se utilizó ninguna herramienta asistida por inteligencia artificial en este artículo

Fuentes de financiación: Ninguna declarada por los autores.

Contribución de los autores:

- Diseño y concepción del estudio: Fredy Alexander León-Lazo.
- Adquisición de datos: César Alfonso Palencia-Rivero.
- Análisis e interpretación de datos: Marcela Barbosa-Pérez, Nicolás Arnulfo Torres-Muñoz.
- Redacción del manuscrito: Fredy Alexander León-Lazo, César Alfonso Palencia-Rivero, Marcela Barbosa-Pérez, Nicolás Arnulfo Torres-Muñoz.
- Revisión crítica: Fredy Alexander León-Lazo, César Alfonso Palencia-Rivero, Marcela Barbosa-Pérez, Nicolás Arnulfo Torres-Muñoz.

Referencias

1 Ullah A, Khan J, Waheed A, Sharma N, Pryor EK, Stumpe TR, et al. Parathyroid carcinoma: Incidence, survival analysis, and management. A study from the SEER database and insights into future therapeutic perspectives. Cancers (Basel). 2022;14:1426. https://doi.org/10.3390/cancers14061426

2 Rivera-Martínez WA, Ramírez-Castaño MJ, Román-González A. Actualización en el diagnóstico y tratamiento del carcinoma de paratiroides: Revisión narrativa. Rev Colomb Endocrinol Diabet Metab. 2025;12:e930. https://doi.org/10.53853/encr.12.1.930

3 Cetani F, Pardi E, Marcocci C. Update on parathyroid carcinoma. J Endocrinol Invest. 2016;39:595-606. https://doi.org/10.1007/s40618-016-0447-3

4 Roser P, Leca BM, Coelho C, Schulte KM, Gilbert J, Drakou EE, et al. Diagnosis and management of parathyroid carcinoma: A state-of-the-art review. Endocr Relat Cancer. 2023;30:e220287. https://doi.org/10.1530/ERC-22-0287

EN PRENSA

5 Schaapveld M, Jorna FH, Aben KKH, Haak HR, Plukker JTM, Links TP. Incidence and prognosis of parathyroid gland carcinoma: A population-based study in The Netherlands estimating the preoperative diagnosis. Am J Surg. 2011;202:590-7. https://doi.org/10.1016/j.amjsurg.2010.09.025

6 Jo HG, Moore JG, Harnoor AV, Jo SH. First case of a biochemically normal intrathyroidal parathyroid carcinoma: Case report and literature review. Clin Case Rep. 2025;13:e71390. https://doi.org/10.1002/ccr3.71390

7 Quartey B, Shriver C, Russell D. Intrathyroidal parathyroid carcinoma presenting as asymptomatic with high-normal calcium and slightly elevated intact parathyroid hormone: A case report and review of literature. World J Oncol. 2011;2:138-42. https://doi.org/10.4021/wjon311w

8 Benali K, Aarab J, Benmessaoud H, Nourreddine A, Majjaoui SE, Kacemi HE, et al. Intrathyroidal parathyroid carcinoma: A case report and literature review. Radiat Oncol J. 2021;39:145-51. https://doi.org/10.3857/roj.2020.01060

9 Alharbi N, Asa SL, Szybowska M, Kim RH, Ezzat S. Intrathyroidal parathyroid carcinoma: An atypical thyroid lesion. Front Endocrinol (Lausanne). 2018;9:641. https://doi.org/10.3389/fendo.2018.00641

10 Kim MK, Song CM, Tae K, Ji YB. Intrathyroidal parathyroid carcinoma in chronic kidney disease: A case report and review of literature. Korean J Otorhinolaryngol Head Neck Surg. 2019;62:740-6. https://doi.org/10.3342/kjorl-hns.2019.00409

11 Daniel H, Pillutla P, Schwartz C, Nguyen T. Intrathyroidal parathyroid carcinoma: Case report and literature review. Ear Nose Throat J. 2025;104:30-5. https://doi.org/10.1177/01455613221093729

12 De Falco N, Santangelo G, Chirico F, Cangiano A, Sommella MG, Cosenza A, et al. Synchronous intrathyroidal parathyroid carcinoma and thyroid carcinoma: Case report and review of the literature. BMC Endocr Disord. 2021;21:60. https://doi.org/10.1186/s12902-021-00724-7

13 Schulte KM, Talat N, Galatá G. Margin free resection achieves excellent long term outcomes in parathyroid cancer. Cancers (Basel). 2023;15:199. https://doi.org/10.3390/cancers15010199

14 Huang S, Liu C, Zeng X, Huang Z, Lin F, Chen Y, et al. Intrathyroidal thymic carcinoma initially suspected as a parathyroid tumor: A case report and literature review. Front Oncol. 2025;15:1714302. https://doi.org/10.3389/fonc.2025.1714302

15 McInerney NJ, Moran T, O'Duffy F. Parathyroid carcinoma: Current management and outcomes – A systematic review. Am J Otolaryngol. 2023;44:103843. https://doi.org/10.1016/j.amjoto.2023.103843

EN PRENSA