Rev Colomb Cir. 2027;42:(en prensa)
https://doi.org/10.30944/20117582.3311

IMÁGENES EN CIRUGÍA

Fístula gastroduodenal: El doble píloro

Gastroduodenal fistula: Double pylorus

Mario Barrera-Latorre, MD

Servicio de Cirugía general y Gastroenterología, Hospital Universitario Infantil de San José; Servicio de Gastroenterología, Colsubsidio Clínica Roma- Gaster/Plaris IPS, Bogotá, D.C., Colombia.

Se presenta el caso de un paciente de 51 años, con antecedentes de insuficiencia renal crónica en hemodiálisis, hipertensión arterial, cardiopatía hipertensiva, hipotiroidismo y artritis gotosa, quien consultó por cuadro clínico de melenas de ocho días de evolución, sin otros síntomas asociados. Se documentó anemia con hemoglobina de 6 g/dL, que requirió transfusión de hemoderivados. Posterior a la compensación hemodinámica, se llevó a esofagogastroduodenoscopia bajo sedación con impresión diagnóstica de hemorragia de vías digestivas altas.

Se documentó un lago gástrico claro (Figura 1) y en el antro, hacia la pared posterior sobre la curvatura menor, un orificio fistuloso redondo bien definido, de aproximadamente 1 cm de diámetro mayor, totalmente epitelizado, con comunicación al bulbo duodenal y separado del píloro por un puente de tejido mucoso. En la primera porción duodenal se observó hacia el techo una úlcera duodenal de aproximadamente 1 cm de diámetro mayor, con bordes bien definidos, engrosados, con fondo de fibrina y vaso visible, la cual se consideró que era la causante de la hemorragia, y por lo tanto, se realizó manejo terapéutico endoscópico de forma exitosa (Figuras 2 y 3).

El doble píloro es un hallazgo incidental que corresponde a una fístula gastroduodenal espontánea, congénita o adquirida. Ha sido reportada en hasta el 0,08 % de las endoscopias digestivas altas. Las causas más frecuentes son complicación de una ulcera péptica gástrica o duodenal y carcinoma gástrico [1]; otras causas congénitas se relacionan con duplicación gástrica, pancreas heterotópico o *divisum* [2] La ubicación mas frecuente es sobre la curvatura menor, con la creación de un túnel antro/duodenal. Algunos factores predisponentes son el consumo de drogas ulcerogénicas, enfermedades sistémicas crónicas e infección por *H. pylori* [3,4]. Es frecuente el reflujo duodenogástrico y comúnmente se presenta como una hemorragia digestiva. La historia natural denota cierre espontáneo frecuente; en muy raras ocasiones requiere manejo invasivo [4,5].

Palabras clave: píloro; fístula gástrica; úlcera duodenal; hemorragia gastrointestinal; endoscopia gastrointestinal.

Keywords: pylorus; gastric fistula; duodenal ulcer; gastrointestinal hemorrhage; gastrointestinal endoscopy.

Fecha de recibido: 16/04/2026 - Fecha de aceptación: 25/04/2026 - Publicación en línea: 09/11/2026
Correspondencia: Mario Barrera-Latorre, Carrera 52 # 67A – 71, Bogotá, D.C., Colombia. Teléfono: +57 3136277859.
Dirección electrónica: doctormariobarrera@gmail.com
Citar como: Barrera-Latorre M. Fístula gastroduodenal: El doble píloro. Rev Colomb Cir. 2027;42:(en prensa).
https://doi.org/10.30944/20117582.3311
Este es un artículo de acceso abierto bajo una Licencia Creative Commons - BY-NC-ND https://creativecommons.org/licenses/by-nc-nd/4.0/deed.es

EN PRENSA

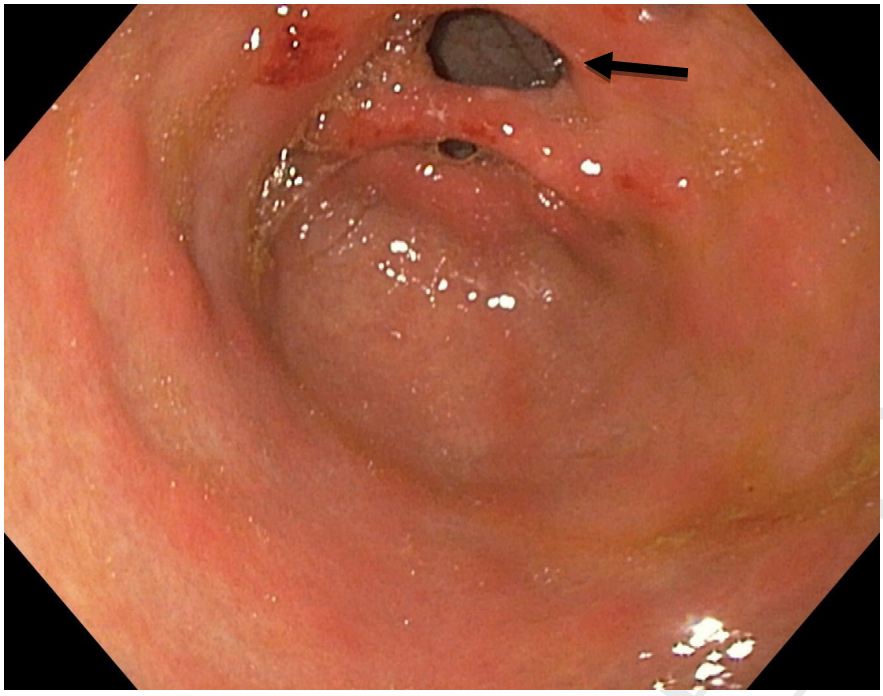

Figura 1. Endoscopia digestiva alta donde se observa el lago gástrico claro y un orificio fistuloso suprapilórico (Flecha negra).

Fuente: Fotografía tomada por el autor.

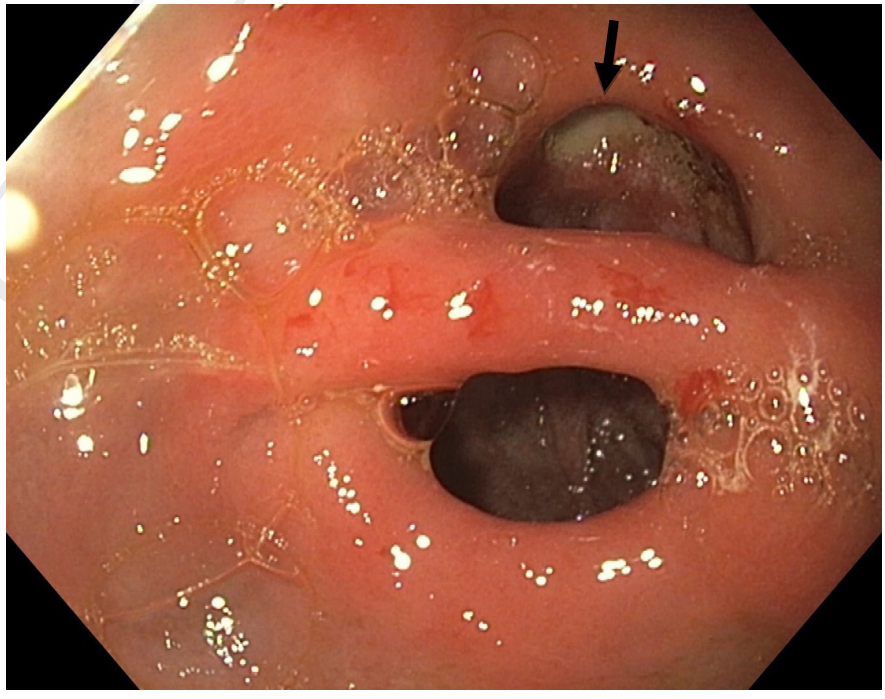

Figura 2. Orificio fistuloso gastroduodenal suprapilórico configurando imagen del “doble piloro” (Flecha negra).

Fuente: Foto tomada por el autor.

EN PRENSA

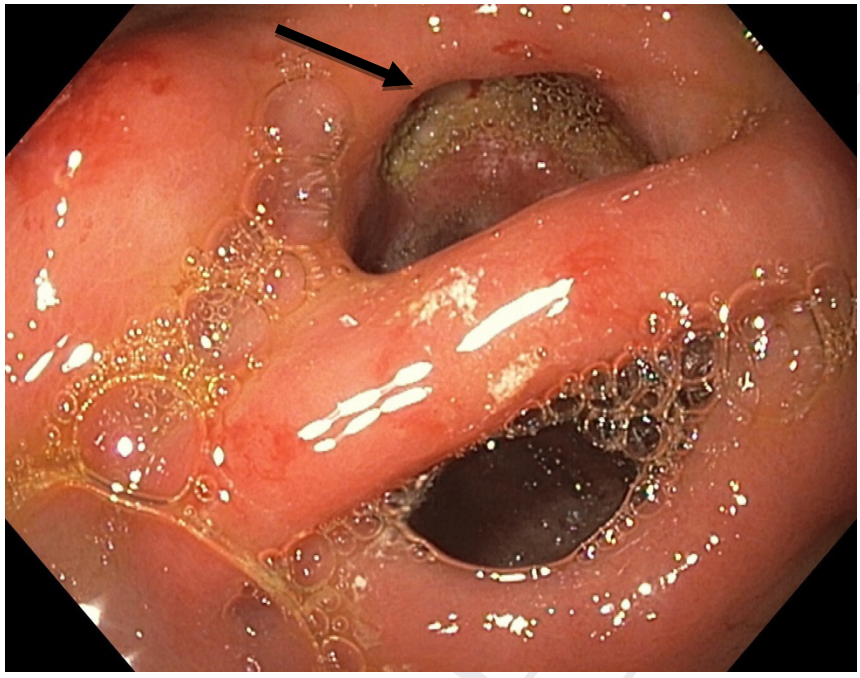

Figura 3. Puente mucoso divisorio del doble píloro; a través de él se observó una ulcera duodenal Forrest IIa (Flecha negra).

Fuente: Foto tomada por el autor.

Cumplimiento de normas éticas

Consentimiento informado: El paciente dio su consentimiento y autorización para la presentación del caso y las imágenes.

Conflictos de interés: El autor manifestó que no existen conflictos de interés.

Uso de Inteligencia Artificial: El autor declaró que no se utilizaron tecnologías asistidas por Inteligencia Artificial en la realización de este artículo.

Fuentes de financiación: Este manuscrito fue financiado con recursos del autor.

Contribución de los autores:

- Diseño y concepción del estudio: Mario Barrera Latorre
- Adquisición de datos: Mario Barrera Latorre
- Análisis e interpretación de datos: Mario Barrera Latorre
- Redacción del manuscrito: Mario Barrera Latorre
- Revisión crítica: Mario Barrera Latorre

Referencias

1 Wetscher G, Schwab G, Glaser K, Fend F, Bodner E, Pointner R. Dieulafoy lesion in a congenital double pylorus. Endoscopy. 1994;26:374-5. https://doi.org/10.1055/s-2007-1009003

2 Yuan C, Liu F, Xi CH, Pu K, Yang G, Wang XF, et al. Acquired double pylorus secondary to a completely epithelialized gastroduodenal fistula. Endoscopy. 2024;56 (S 01):E884-5. https://doi.org/10.1055/a-2427-9263

3 Oktaricha H, Miftahussurur M. Double pylorus in upper gastrointestinal bleeding. Case Rep Gastroenterol. 2021;15:332-7. https://doi.org/10.1159/000513804

4 Sandoval V, Chittajallu V, Haddad FG. An endoscopic illusion! ACG Case Rep J. 2024;11:e01278. https://doi.org/10.14309/crj.0000000000001278

5 Cedrón-Cheng H, Chávez-Sánchez SA. Doble píloro secundario a enfermedad ulcerosa péptica. Rev Gastroenterol Méx. 2024;89:314-5. https://doi.org/10.1016/j.rgmx.2024.02.002

EN PRENSA