Rev Colomb Cir. 2026;41:1192-200
https://doi.org/10.30944/20117582.3312

ARTÍCULO ORIGINAL

Métodos quirúrgicos conservadores para el tratamiento de la diverticulitis cecal aguda: Serie de casos retrospectiva

Conservative surgical methods for the treatment of acute cecal diverticulitis: A retrospective case series

Camilo Lloreda-Cabal[1], Fernando Escobar-Castañeda, MD[2], Santiago Andrés Suárez-Gómez, MD[3], Álvaro Silva-Redondo, MD[4], Luis Jorge Lombana, MD[5], Luis Felipe Cabrera-Vargas, MD[6], Valentina Velasco-Muñoz[1], Nicolás Escobar, MD[2]

1 Programa de Medicina, Pontificia Universidad Javeriana, Bogotá, D.C., Colombia.
2 Servicio de Cirugía, Clínica Corpomédica y Hospital Departamental de María Inmaculada, Florencia, Colombia.
3 Servicio de Cirugía, Clínica Reina Sofía, Bogotá, D.C., Colombia.
4 Servicio de Cirugía, Clínica Nueva El Lago, Bogotá, D.C., Colombia.
5 Servicio de Cirugía Colorrectal, Hospital Universitario San Ignacio; Departamento de Cirugía, Pontificia Universidad Javeriana, Bogotá, D.C., Colombia.
6 Servicio de Cirugía Vascular, Fundación Santa Fe, Bogotá, D.C., Colombia.

Resumen

Introducción. La diverticulitis cecal es una causa poco frecuente de abdomen agudo que a menudo simula una apendicitis aguda, lo cual genera un desafío diagnóstico para los cirujanos. Aparte de la hemicolectomía derecha, existen procedimientos quirúrgicos más conservadores, como la diverticulectomía y la inversión diverticular.

Métodos. Se realizó un estudio descriptivo retrospectivo que incluyó pacientes con abdomen agudo debido a diverticulitis cecal, tratados con cirugía en dos instituciones de Florencia, Colombia, entre julio del 2016 y noviembre del 2025. El seguimiento de los pacientes se realizó hasta el 15 de enero del 2026.

Resultados. Se incluyeron quince pacientes con diagnóstico intraoperatorio de diverticulitis cecal, el 60 % (9/15) mujeres, con una edad media de 45,2 años. Todos los pacientes presentaron abdomen agudo, diagnosticado inicialmente como apendicitis aguda. Doce pacientes (80 %) se sometieron a diverticulectomía con un parche de epiplón, dos pacientes a hemicolectomía derecha y el paciente restante fue tratado con una inversión diverticular. No se registraron recidivas durante el seguimiento (media de 47,8 meses).

Fecha de recibido: 25/04/2026 - Fecha de aceptación: 02/06/2026 - Publicación en línea: 20/10/2026
Correspondencia: Camilo Lloreda-Cabal, Carrera 19A # 90-65, Bogotá, D.C., Colombia. Teléfono: +57 3229442498.
Dirección electrónica: c-lloreda@javeriana.edu.co
Citar como: Lloreda-Cabal C, Escobar-Castañeda F, Suárez-Gómez SA, Silva-Redondo Á, Lombana LJ, Cabrera-Vargas LF, Velasco-Muñoz V, Escobar N. Métodos quirúrgicos conservadores para el tratamiento de la diverticulitis cecal aguda: Serie de casos retrospectiva. Rev Colomb Cir. 2026;41:1192-200. https://doi.org/10.30944/20117582.3312

Este es un artículo de acceso abierto bajo una Licencia Creative Commons - BY-NC-ND https://creativecommons.org/licenses/by-nc-nd/4.0/deed.es

Conclusiones. El diagnóstico preoperatorio de diverticulitis cecal es un desafío por su similitud con la apendicitis, especialmente en entornos con recursos limitados. El uso de métodos quirúrgicos conservadores (diverticulectomía o inversión) puede prevenir resecciones innecesarias y son opciones seguras para divertículos cecales solitarios. La hemicolectomía derecha debe reservarse para casos de peritonitis, flemón o sospecha de neoplasia.

Palabras clave: abdomen agudo; ciego; divertículo; diverticulosis del colon; apendicitis; cirugía colorrectal.

Abstract

Introduction. Cecal diverticulitis is an uncommon cause of acute abdomen that often mimics acute appendicitis, posing a diagnostic challenge for surgeons. In addition to right hemicolectomy, there are more conservative surgical procedures, such as diverticulectomy and diverticular inversion.

Methods. A retrospective descriptive study was conducted involving patients with acute abdomen due to cecal diverticulitis who underwent surgery at two institutions in Florencia, Colombia, between July 2016 and November 2025. Patient follow-up continued until January 15, 2026.

Results. Fifteen patients with an intraoperative diagnosis of cecal diverticulitis were included; 60% (9/15) were women, with a mean age of 45.2 years. All patients presented with an acute abdomen, initially diagnosed as acute appendicitis. Twelve patients (80%) underwent diverticulectomy with an omental patch, two underwent right hemicolectomy, and the remaining patient was treated with diverticular inversion. No recurrences were recorded during follow-up (mean of 47.8 months).

Conclusions. Preoperative diagnosis of cecal diverticulitis is challenging due to its resemblance to appendicitis, particularly in resource-limited settings. The use of conservative surgical methods (diverticulectomy or inversion) can prevent unnecessary resections and represents a safe option for solitary cecal diverticula. Right hemicolectomy should be reserved for cases involving peritonitis, phlegmon, or suspected neoplasia.

Keywords: acute abdomen; cecum; diverticulum; colonic diverticulosis; appendicitis; colorectal surgery.

Introducción

Los divertículos son protrusiones de la pared intestinal que se forman debido a un aumento crónico de la presión luminal. Pueden aparecer en cualquier parte del tracto gastrointestinal, pero son mucho más frecuentes en el colon, específicamente en el sigmoide [1]. La diverticulosis es mucho más prevalente en países occidentales, donde se estima que afecta hasta al 45 % de la población, mientras que en los países orientales su prevalencia es menor (hasta el 25 %). El riesgo de diverticulitis aumenta con la edad, razón por la cual entre el 40 % y el 60 % de los pacientes mayores de 60 años padecen esta afección.

Los factores de riesgo incluyen hábitos de vida como el consumo de carnes rojas, una dieta baja en fibra, el sedentarismo, la obesidad y el tabaquismo [1]. También se han identificado variaciones genéticas que predisponen al desarrollo de divertículos [2]. Algunos estudios indican que la diverticulosis del lado derecho es más frecuente en pacientes jóvenes, mientras que la del lado izquierdo es más común en personas de edad avanzada [3].

La diverticulitis del colon derecho es una afección poco común, que representa entre el 1 y el 5 % de los casos de diverticulitis [4]. De estos divertículos del lado derecho, el 80 % se localizan en la pared anterior del ciego y son clasificados como divertículos cecales (DC) [5]. Los divertículos del colon derecho son predominantemente divertículos falsos y son más frecuentes en poblaciones

asiáticas (Corea y Japón); en estas poblaciones, el 70 % de los divertículos se encuentran en el colon derecho [6,7]. En Latinoamérica, los informes son escasos.

Cuando un paciente sufre de diverticulitis del colon derecho, se presenta como un abdomen agudo que simula una apendicitis. De hecho, el 80 % de los casos de diverticulitis del lado derecho se diagnostican erróneamente como apendicitis [8]. Graham & Ballantyne [9] reportaron una serie de 367 pacientes, donde en el 58 % de los casos (213/367) el cirujano llegó al diagnóstico DC de forma intraoperatoria. Uhe I, et al. [7], realizaron una revisión sistemática de 988 casos de DC, donde en el 50,8 % (225/443) de los pacientes sometidos a estudios de imagen confirmaron el diagnóstico.

El mismo artículo encontró que en pacientes con DC, el dolor abdominal es el síntoma principal (67 %, 662/988), se localiza en la fosa ilíaca derecha (FID) en el 93,2 % (617/662) de los casos, se acompaña de fiebre (>38 °C) en el 26,9% (119/443), leucocitosis en el 62,3 % (256/411) y hematoquecia en el 1,8 % (9/495) [7]. A diferencia de la apendicitis, el dolor de la DC dura más tiempo, comienza y persiste en la FID, mientras que el dolor en apendicitis aguda comienza en el mesogastrio y migra a la FID a medida que la irritación afecta el peritoneo parietal. Los síntomas como anorexia, náuseas y vómitos son más comunes en la apendicitis [5].

La diverticulectomía fue descrita desde 1907 por William Mayo [10]. Esta intervención es más conservadora que otras alternativas más invasivas, como la hemicolectomía derecha (HCD). En 1999, Lane JS, et al. [11], recomendaron el uso de diverticulectomía en caso de divertículo solitario y la HCD en caso de divertículos múltiples, flemón o si el médico sospechaba que se tratara de una neoplasia. En niños con diverticulitis cecal, el tratamiento recomendado es terapia antiinflamatoria, terapia antibiótica o una diverticulectomía laparoscópica [12].

El objetivo de este estudio fue describir una serie de casos de diverticulitis cecal tratados con cirugía en la Amazonía colombiana. Aparte de mostrar la eficacia y seguridad de las técnicas quirúrgicas utilizadas, se profundizó en la importancia de seleccionar el tipo de intervención quirúrgica a partir de las condiciones de cada paciente.

Métodos

Tipo de estudio y población

Se realizó un estudio descriptivo retrospectivo en el que se incluyeron los pacientes que presentaron abdomen agudo, fueron diagnosticados inicialmente con apendicitis aguda, se llevaron a cirugía entre julio de 2016 y noviembre de 2025 en la Clínica Corpómedica o en el Hospital Departamental María Inmaculada de Florencia, Colombia, y durante el procedimiento quirúrgico se identificó una DC. Se excluyeron los pacientes con diverticulitis apendicular.

Variables

Se analizaron variables demográficas, hallazgos intraoperatorios, intervenciones quirúrgicas, resultados anatomopatológicos y resultados postoperatorios a partir de registros médicos. El seguimiento incluyó consultas clínicas y una colonoscopia de control.

Análisis estadístico

Se realizó un análisis estadístico de tipo descriptivo. Las variables cualitativas se presentaron como frecuencias absolutas (n) y relativas (porcentajes, %), mientras que las variables cuantitativas se expresaron con la media y desviación estándar (DE).

Resultados

En el periodo de 9 años del estudio, entre ambas instituciones se practicaron 2190 apendicectomías. De estas cirugías, 15 se realizaron por un diagnóstico erróneo de apendicitis, donde la etiología fue una DC; esto implica que una de cada 146 apendicectomías fue causada por DC. El 60 % (9/15) eran mujeres y la edad media fue de 45,2 años, con un rango de 17 a 75 años (Tabla 1).

Tabla 1. Datos demográficos, presentación clínica y resultados postoperatorios a corto plazo de la muestra (n=15).

Variable	Frecuencia (%)
Edad (años), media (DE)	45,2 ± 17,5
Sexo	
Hombres	6 (40 %)
Mujeres	9 (60 %)
Síntomas	
Dolor en fosa ilíaca derecha	13 (86,7 %)
Náuseas	3 (20,0 %)
Fiebre (Temperatura ≥38,0°C)	2 (13,3 %)
Examen físico	
Dolor abdominal	15 (100 %)
Temperatura (°C), media (DE)	37,0 ± 0,8
Estancia hospitalaria (días), media (DE)	5,5 ± 4,3
Pacientes con reintervención	1 (6,7 %)
Seguimiento (meses), media	47,8
Colonoscopia de control	7 (46,7 %)

Fuente: los autores.

Todos los pacientes presentaron abdomen agudo y habían recibido un diagnóstico preoperatorio de apendicitis. Los principales síntomas incluyeron: dolor en la fosa ilíaca derecha (86,7 %, 13/15), náuseas (20 %, 3/15) y fiebre leve (13,3 %, 2/15); la temperatura media al ingreso fue de 37 °C.

Se realizaron estudios de imagen diagnóstica (ecografía o tomografía computarizada) esporádicamente debido al diagnóstico clínico de apendicitis aguda. En la Figura 1 se presenta el caso de un paciente cuya tomografía computarizada (TC) mostró una masa que protruía de la cara medial del ciego; en la cirugía, se resecó un apéndice de características normales junto con un DC de 7 cm. La Figura 2 corresponde al caso de un paciente en el cual se encontraron tres divertículos de ciego agrupados, que fueron sometidos a diverticulectomías. Por último, la Figura 3 trata del caso de otro paciente con un DC de 2 cm, el cual fue resecado junto con el apéndice vermiforme.

En 12 pacientes, se realizó una diverticulectomía con sutura de dos capas y parche de epiplón a través de una incisión de Rockey-Davis. Dos pacientes recibieron una HCD; uno de ellos con una anastomosis intraoperatoria mediante sutura mecánica y el segundo con ostomía. En la Figura 4 se aprecian las fotografías del paciente a quien se le confeccionó la anastomosis; la imagen de la patología quirúrgica muestra un ciego con perforación de un divertículo y un fecalito el cual estaba impactado en él. La TC permite ver el engrosamiento del ciego y su aspecto sacular. El paciente restante fue tratado mediante la inversión de tres divertículos pequeños adyacentes (Figura 5).

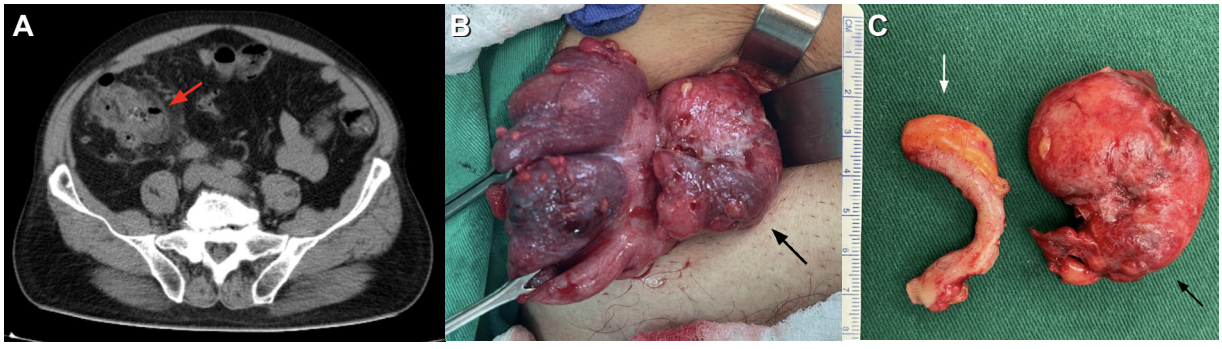

Figura 1. A. Tomografía computarizada que permite apreciar una masa en el cuadrante inferior derecho en un paciente (flecha roja); además de la presencia del divertículo en la cara medial del ciego, hay estriación en la grasa pericecal y gas extraluminal (que sugiere la presencia de microperforaciones). **B.** Divertículo cecal que corresponde a la masa observada en la tomografía (flecha negra). **C.** Anatomía patológica del divertículo cecal extirpado (flecha negra) a la derecha del apéndice vermiforme (flecha blanca).

Fuente: Fotografías tomadas por los autores.

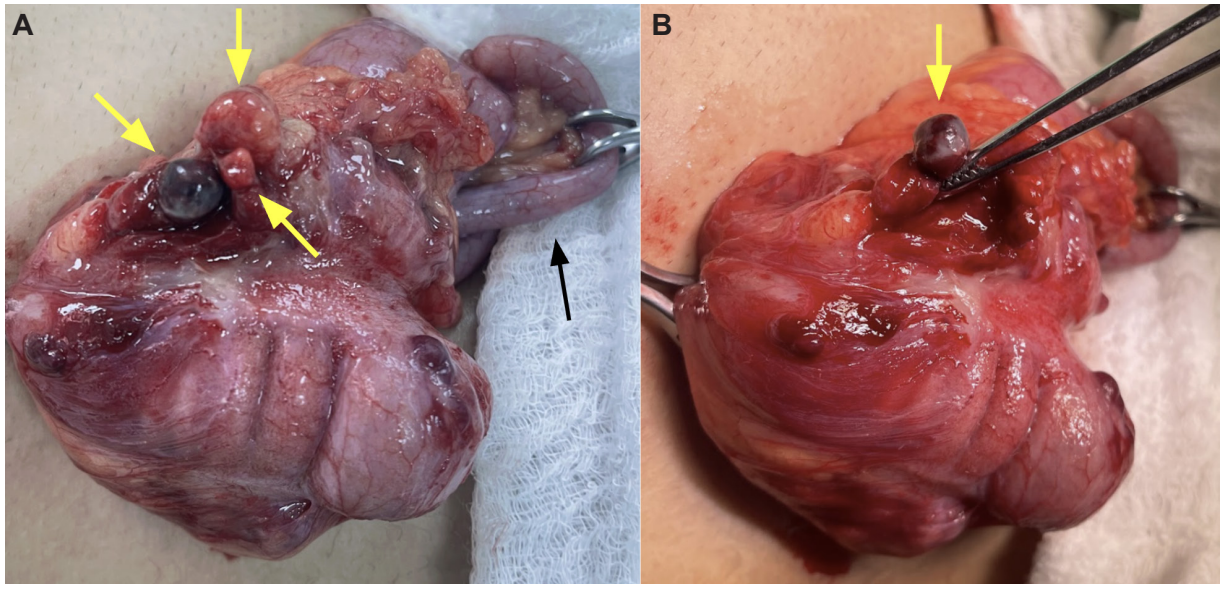

Figura 2. A. Ciego edematoso con membranas fibrinopurulentas donde se aprecia el apéndice vermiforme (flecha negra) y tres divertículos cecales agrupados (señalados con flechas amarillas). **B.** Presentación de uno de estos divertículos cecales.
Fuente: Fotografías tomadas por los autores.

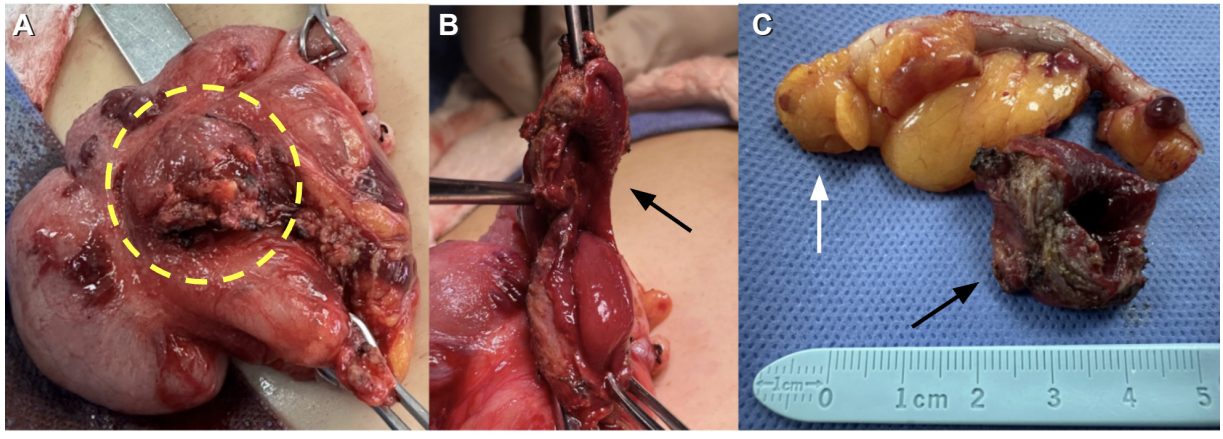

Figura 3. A. Ciego de un paciente sometido a apendicectomía que presenta una masa en la superficie anterior correspondiente a un divertículo cecal (círculo amarillo). **B.** Presentación del divertículo cecal durante su resección (flecha negra). **C.** Patología quirúrgica del apéndice vermiforme y mesoapéndice (flecha blanca), y del divertículo cecal (flecha negra).
Fuente: Fotografías tomadas por los autores.

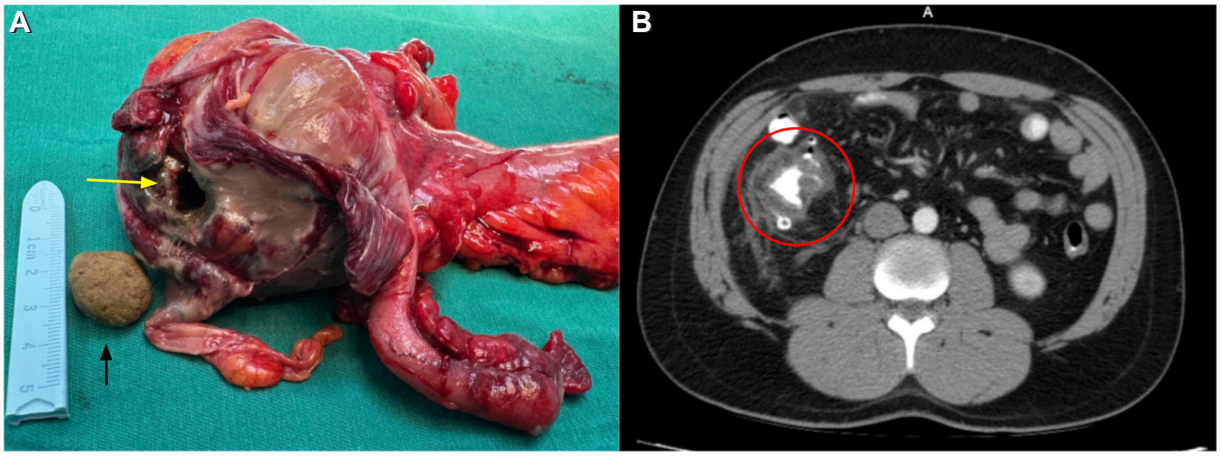

Figura 4. A. Imagen macroscópica del ciego después de una hemicolectomía derecha, junto a un fecalito (flecha negra) hallado fuera de la luz intestinal, que migró a través de una perforación (flecha amarilla). **B.** La tomografía computarizada del mismo paciente muestra un engrosamiento de la pared del ciego con un divertículo adyacente a la válvula ileocecal y estriación grasa pericecal.

Fuente: Fotografías tomadas por los autores.

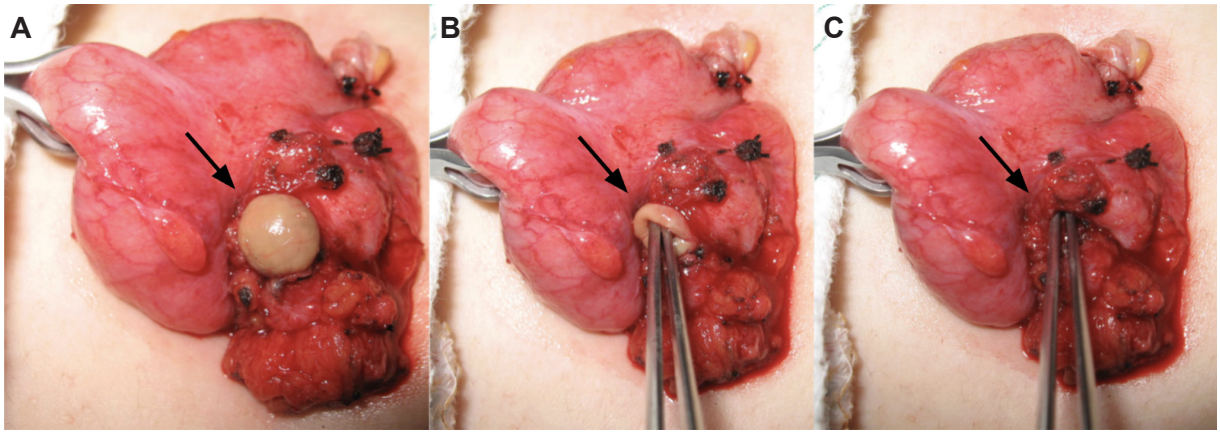

Figura 5. A. Ciego con un divertículo central y pálido. **B.** Proceso de pinzamiento e inversión de un divertículo. **C.** Divertículo invertido que posteriormente se invagina y se cierra con una jareta desde la cara externa del ciego.

Fuente: Fotografías tomadas por los autores.

En todos los casos, se realizó una apendicectomía incidental. La estancia media fue de 5,5 días, con un rango entre 3 y 20. El paciente que permaneció 20 días requirió una reintervención por un absceso intraabdominal. Los hallazgos patológicos confirmaron diverticulitis cecal sin evidencia de neoplasia. No se reportaron recurrencias durante un seguimiento medio de 47,8 meses, con colonoscopia de seguimiento en el 46,7 % (7/15) de los pacientes. Sin embargo, se encontraron divertículos adicionales en una colonoscopia, que fueron seguidos con conducta expectante.

Discusión

La diverticulitis cecal es una entidad clínica poco frecuente que representa un desafío diagnóstico y terapéutico, especialmente por su similitud con la apendicitis aguda. En esta serie de 15 pacientes, todos fueron llevados a cirugía para

apendicectomía por un diagnóstico preoperatorio erróneo de abdomen agudo por apendicitis. Esto refleja la dificultad para identificar la diverticulitis cecal antes de la cirugía, especialmente en entornos rurales como Florencia, Colombia, donde el acceso a estudios imagenológicos puede ser limitado. En el tiempo de nuestro estudio, una de cada 146 apendicectomías fue causada por diverticulitis cecal, lo cual es ligeramente superior a lo que indica la literatura, que señala que entre 150 y 300 apendicectomías se deben a esta patología [11,13].

Un aspecto relevante de nuestra serie es la alta proporción de divertículos solitarios ubicados en la cara anterior del ciego (86,7 %, 13/15), lo que coincide con informes previos en poblaciones no asiáticas [5]. En contraste, en poblaciones asiáticas, los divertículos múltiples son más frecuentes y se asocian con factores fisiopatológicos similares a los de los pseudodivertículos del colon izquierdo [14].

La prevalencia de DC en nuestra región parece ser alta para la población, lo que plantea interrogantes sobre posibles factores genéticos, alimentarios o ambientales específicos de la región. Estudios previos han vinculado el aumento de la diverticulitis del lado izquierdo en países asiáticos con la occidentalización de los estilos de vida, como las dietas bajas en fibra [15]. Si bien estos factores no se evaluaron en nuestra serie, su exploración en estudios futuros podría esclarecer la epidemiología de la DC en Colombia.

Los estudios imagenológicos son útiles para diagnosticar los DC por su alta sensibilidad y especificidad, particularmente la TC de abdomen donde se identifican signos como la presencia de divertículos, el engrosamiento de la pared del ciego y la estriación de la grasa [16]. La TC tiene una sensibilidad y especificidad del 98 %, mientras la ecografía abdominal tiene una sensibilidad de 91,3 % y una especificidad del 99,8 % [17,18]. En nuestra serie, las imágenes diagnósticas se realizaron esporádicamente debido a que predominó la sospecha clínica de apendicitis aguda. Esto subraya la importancia de una exploración quirúrgica exhaustiva del ciego cuando los hallazgos intraoperatorios no coinciden con el diagnóstico preoperatorio; aunque el abordaje laparoscópico puede ser menos invasivo, la cirugía abierta ofrece la posibilidad de palpación manual, lo que puede ayudar a identificar un divertículo cecal.

En el 10 % de los casos de DC, la TC no diferenció bien entre DC y un carcinoma cecal, lo cual requiere de decisiones quirúrgicas más agresivas, como la HCD [5]. En nuestra serie, la ausencia de hallazgos intraoperatorios de neoplasia respaldó la decisión de realizar una diverticulectomía en la mayoría de los casos, evitando procedimientos más invasivos.

La diverticulectomía, empleada en el 80 % de nuestros pacientes, no llevó a complicaciones, a excepción de un absceso intraabdominal, y no tuvo recurrencias durante un seguimiento promedio de cuatro años. Este enfoque conservador contrasta con la HCD, que se reserva para casos con múltiples divertículos, peritonitis o sospecha de neoplasia. La literatura reporta que la HCD tiene una tasa de morbilidad más alta (18 % en una serie de 39 pacientes) y se recomienda solo cuando otras opciones no son viables [11]. En nuestra serie, la técnica de sutura manual en dos planos con parche de epiplón en 13 pacientes permitió un cierre seguro de la pared cecal, aprovechando las características anatómicas del colon derecho, como su mayor diámetro, menor cantidad de grasa, menor carga bacteriana, menor presión intraluminal y contenido fecal más líquido, lo que facilita las suturas en comparación con el colon izquierdo.

En el contexto latinoamericano, los informes de DC son escasos, y nuestra serie representa una contribución significativa al documentar 15 casos en una región rural. Un estudio colombiano previo describió DC en pacientes operados por sospecha de apendicitis, y se destaca la decisión de pasar de intervenciones menores a HCD cuando había presencia de DC [19]. Nuestra casuística demuestra que la diverticulectomía y la inversión diverticular pueden evitar la necesidad de una HCD en casos seleccionados, reduciendo la morbilidad y los costos asociados (especialmente en entornos con recursos limitados).

Sin embargo, el diagnóstico intraoperatorio sigue siendo un desafío, ya que en el 40 % de

los casos los cirujanos confunden la DC con un proceso neoplásico [9]. Esto resalta la necesidad de capacitarlos en el reconocimiento de esta entidad y en técnicas quirúrgicas conservadoras. Con los hallazgos de este estudio, se recomienda la exploración del ciego durante la cirugía y, si la mucosa sugiere un proceso neoplásico, proceder con una resección más amplia, como una HCD.

La recopilación de datos tiende a centrarse en las zonas urbanas debido a su mayor densidad poblacional y a la tecnología avanzada con la que cuentan para almacenar información, lo que da como resultado conjuntos de datos robustos. Por el contrario, las poblaciones rurales enfrentan importantes dificultades para acceder a la atención médica y la tecnología, lo que dificulta la recopilación de datos y, por lo tanto, la elaboración de informes científicos. Estas barreras pueden generar imprecisiones en las estimaciones epidemiológicas debido a la falta de datos. Mejorar la adquisición de datos en las zonas rurales puede ayudar a adaptar los servicios preventivos y de promoción de la salud, mejorando la calidad de vida de estas comunidades [20].

Las limitaciones de nuestro estudio incluyen el tamaño reducido de la muestra (15 pacientes), lo que dificulta la generalización de los resultados, y la falta de estudios de imagen preoperatorios sistemáticos, que podrían haber facilitado el diagnóstico preoperatorio. Además, el seguimiento con colonoscopia se realizó en menos de la mitad de los pacientes, lo que limita la evaluación de las recurrencias a largo plazo. La diverticulectomía y la inversión diverticular son tratamientos seguros que pueden implementarse en casos de divertículos solitarios en lugar de la HCD; esta última puede reservarse para casos más complicados donde existe peritonitis, flemón o una posible neoplasia. Sin embargo, se necesitan futuros estudios prospectivos con muestras más grandes y un enfoque multidisciplinario, que incluya estudios de imágenes diagnósticas y análisis de factores de riesgo locales para optimizar el manejo de la diverticulectomía en nuestra región.

Conclusión

Los divertículos cecales deben considerarse como diagnóstico diferencial de apendicitis aguda en pacientes con abdomen agudo y dolor en la fosa ilíaca derecha. La diverticulectomía, la inversión diverticular y la hemicolectomía derecha son alternativas quirúrgicas seguras y efectivas con baja morbilidad y sin recurrencias en nuestra serie. Durante la intervención quirúrgica, la palpación manual del ciego puede guiar al cirujano para localizar los divertículos, lo cual supone una posible ventaja frente a la laparoscopia. Las pruebas de imagen preoperatorias, como la tomografía computarizada y la ecografía, son útiles, pero no siempre están disponibles en entornos rurales.

Cumplimiento de normas éticas

Consentimiento informado: Todos los pacientes dieron su consentimiento informado por escrito para el uso de sus datos clínicos con fines de investigación y para la publicación de las imágenes adjuntas. Este estudio se enmarca dentro de la categoría de "investigación sin riesgo", según lo estipulado en la Resolución 8430 de 1993 de la legislación colombiana. De acuerdo con el artículo 11 de dicha resolución, este tipo de investigación implica la revisión retrospectiva de expedientes clínicos sin intervención ni modificación de las variables biológicas, fisiológicas, psicológicas o sociales de los participantes, y no involucra aspectos sensibles de su comportamiento.

Conflictos de interés: Todos los autores declararon no tener conflictos de interés.

Uso de herramientas de Inteligencia Artificial: Los autores declararon que la redacción de este manuscrito no fue asistida por inteligencia artificial.

Fuentes de financiación: Los autores no recibieron apoyo financiero para la investigación, la autoría ni la publicación de este artículo.

Contribuciones de los autores:

- Diseño y concepción del estudio: Fernando Escobar-Castañeda.
- Adquisición de datos: Fernando Escobar-Castañeda, Nicolás Escobar-Arias.

- Análisis e interpretación de datos: Camilo Lloreda-Cabal, Fernando Escobar-Castañeda.
- Redacción del manuscrito: Camilo Lloreda-Cabal, Fernando Escobar-Castañeda, Santiago Andrés Suárez-Gómez, Valentina Velasco-Muñoz, Nicolás Escobar-Arias.
- Revisión crítica: Fernando Escobar-Castañeda, Álvaro Silva-Redondo, Luis Felipe Cabrera-Vargas, Luis Jogre Lombana-Amaya.

Referencias

1 Nallapeta NS, Farooq U, Patel K. Diverticulosis. En: StatPearls. Treasure Island (FL): StatPearls Publishing; 2025. Fecha de consulta: 12 de octubre de 2025. Disponible en: https://www.ncbi.nlm.nih.gov/books/NBK430771/

2 Maguire LH. Genetic risk factors for diverticular disease-emerging evidence. J Gastrointest Surg. 2020;24:2314-7. https://doi.org/10.1007/s11605-020-04693-5

3 Turner GA, O'Grady MJ, Purcell RV, Frizelle FA. The epidemiology and etiology of right-sided colonic diverticulosis: A review. Ann Coloproctol. 2021;37:196-203. https://doi.org/10.3393/ac.2021.00192.0027

4 Schlussel AT, Lustik MB, Cherng NB, Maykel JA, Hatch QM, Steele SR. Right-sided diverticulitis requiring colectomy: An evolving demographic? A review of surgical outcomes from the National Inpatient Sample database. J Gastrointest Surg. 2016;20:1874-85. https://doi.org/10.1007/s11605-016-3233-9

5 Kyziridis DS, Parpoudi SN, Antoniou ND, Konstantaras DC, Moysidis MG, Christoforidis EC, et al. Cecal diverticulitis is a challenging diagnosis: a report of 3 cases. Am J Case Rep. 2015;16:206-10. https://doi.org/10.12659/AJCR.892848

6 Rook JM, Dworsky JQ, Curran T, Banerjee S, Kwaan MR. Elective surgical management of diverticulitis. Curr Probl Surg. 2021;58:100876. https://doi.org/10.1016/j.cpsurg.2020.100876

7 Uhe I, Meyer J, Viviano M, Naiken S, Toso C, Ris F, et al. Caecal diverticulitis can be misdiagnosed as acute appendicitis: A systematic review of the literature. Colorectal Dis. 2021;23:2515-26. https://doi.org/10.1111/codi.15818

8 Shin JH, Son BH, Kim H. Clinically distinguishing between appendicitis and right-sided colonic diverticulitis at initial presentation. Yonsei Med J. 2007;48:511-6. https://doi.org/10.3349/ymj.2007.48.3.511

9 Graham SM, Ballantyne GH. Cecal diverticulitis. A review of the American experience. Dis Colon Rectum. 1987;30:821-6. https://doi.org/10.1007/bf02554637

10 Schein M, Paladugn R. Diverticulitis. Germering, Alemania: Zuckschwerdt Verlag; 2001.

11 Lane JS, Sarkar R, Schmit PJ, Chandler CF, Thompson JE. Surgical approach to cecal diverticulitis. J Am Coll Surg. 1999;188:629-35. https://doi.org/10.1016/s1072-7515(99)00043-5

12 Li X, Liu W, Zhang S, Liu H. Diagnosis and treatment experience of cecal diverticulitis in six pediatric patients. Front Pediatr. 2024;12:1478296. https://doi.org/10.3389/fped.2024.1478296

13 Kalcan S, Başak F, Hasbahçeci M, Kılıç A, Canbak T, Kudaş İ, et al. Intraoperative diagnosis of cecal diverticulitis during surgery for acute appendicitis: Case series. Ulus Cerrahi Derg. 2015;32:54-7. https://doi.org/10.5152/UCD.2015.2765

14 Sugihara K, Muto T, Morioka Y, Asano A, Yamamoto T. Diverticular disease of the colon in Japan. A review of 615 cases. Dis Colon Rectum. 1984;27:531-7. https://doi.org/10.1007/bf02555517

15 Imaeda H, Hibi T. The burden of diverticular disease and its complications: West versus East. Inflamm Intest Dis. 2018;3:61-8. https://doi.org/10.1159/000492178

16 Lewis A, Mahendiran S, Hochsztein J, Alterman D, Guelfguat M. An organized approach to imaging of benign cecal pathologies. BJR Open. 2020;2:20190043. https://doi.org/10.1259/bjro.20190043

17 Bolukbasi H. Cecal diverticulitis: A diagnosis to keep in mind when evaluating acute appendicitis. J Coll Physicians Surg Pak. 2022;32:1067-9. https://doi.org/10.29271/jcpsp.2022.08.1067

18 Chou YH, Chiou HJ, Tiu CM, Chen JD, Hsu CC, Lee CH, et al. Sonography of acute right side colonic diverticulitis. Am J Surg. 2001;181:122-7. https://doi.org/10.1016/s0002-9610(00)00568-7

19 Beltrán MA. Hemicolectomía derecha en pacientes operados por apendicitis: De la incisión de McBurney y apendicectomía, a la laparotomía media y hemicolectomía. Rev Colomb Cir. 2012;27:129-38. https://doi.org/10.30944/20117582.208

20 Bain LE, Adeagbo OA. There is an urgent need for a global rural health research agenda. Pan Afr Med J. 2022;43:147. https://doi.org/10.11604/pamj.2022.43.147.38189