Rev Colomb Cir. 2027;42:154-6
https://doi.org/10.30944/20117582.3337

IMÁGENES EN CIRUGÍA

Hernia inguinoescrotal retroperitoneal como causa de nefroptosis

Inguinoscrotal retroperitoneal hernia as a cause of nephroptosis

María Victoria Vieiro-Medina, MD[1], Marta Urzay-Gutiérrez, MD[1], Marta Reguera Sánchez-Vera, MD[1], Santos Francisco Jiménez de los Galanes-Marchán, MD[1]

1 Servicio de Cirugía General y del Aparato Digestivo, Hospital Universitario Infanta Elena, Valdemoro-Madrid, España.

Las hernias inguinoescrotales gigantes son infrecuentes y pueden contener órganos urológicos. La nefroptosis, definida como el descenso patológico del riñón fuera de su posición habitual, constituye una complicación excepcional de esta entidad [1,2]. Se presenta el caso de un varón de 71 años con una masa inguinoescrotal izquierda dolorosa, de 20 años de evolución. La exploración física evidenció una hernia inguinoescrotal gigante de aproximadamente 8×13 cm, no reductible. La tomografía computarizada (TC) confirmó una gran herniación grasa con descenso del riñón izquierdo a la pelvis, compatible con nefroptosis severa, descartándose ectopia renal congénita por un origen vascular normal (Figura 1-A). Se realizó reparación laparoscópica transabdominal preperitoneal (TAPP, por sus siglas en inglés), con malla Cousin Biotech 4DMESH® (12×16,5 cm; 75 % polipropileno monofilamento y ácido poli-L-láctico), logrando amplia cobertura del orificio miopectíneo (Figura 2). El postoperatorio fue favorable, con alta el mismo día. La TC de control al mes demostró resolución completa de la nefroptosis y ausencia de recurrencia herniaria (Figura 1-B).

La nefroptosis asociada a hernia inguinoescrotal gigante es excepcional [2,3]. Las guías de *HerniaSurge Group* recomiendan la realización de TC ante la presencia de hernias irreductibles o de gran tamaño para caracterizar el contenido herniario o para planificar el abordaje quirúrgico en presentaciones atípicas [3,4]. La hernioplastia laparoscópica TAPP es una opción válida y suficiente en hernias inguinoescrotales gigantes o complejas y ha demostrado ser segura y eficaz [1,5]; la reparación herniaria aislada puede resolver la nefroptosis sin necesidad de procedimientos urológicos adicionales.

Palabras clave: hernia inguinal; enfermedades renales; laparoscopia; procedimientos quirúrgicos mínimamente invasivos; tomografía computarizada.

Keywords: inguinal hernia; kidney diseases; laparoscopy; minimally invasive surgical procedures; computed tomography.

Fecha de recibido: 05/05/2026 - Fecha de aceptación: 25/05/2026 - Publicación en línea: 23/11/2026
Correspondencia: María Victoria Vieiro-Medina, Servicio de Cirugía General y del Aparato Digestivo, Hospital Universitario Infanta Elena, Avenida de los Reyes Católicos 21, 28342 Valdemoro, Madrid, España. Teléfono: 34 918948410.
Dirección electrónica: vickyvieiro@gmail.com
Citar como: Vieiro-Medina MV, Urzay-Gutiérrez M, Sánchez-Vera MR, Jiménez de los Galanes-Marchán SF. Hernia inguinoescrotal retroperitoneal como causa de nefroptosis. Rev Colomb Cir. 2026;41:154-6. https://doi.org/10.30944/20117582.3337

Este es un artículo de acceso abierto bajo una Licencia Creative Commons - BY-NC-ND https://creativecommons.org/licenses/by-nc-nd/4.0/deed.es

EN PRENSA

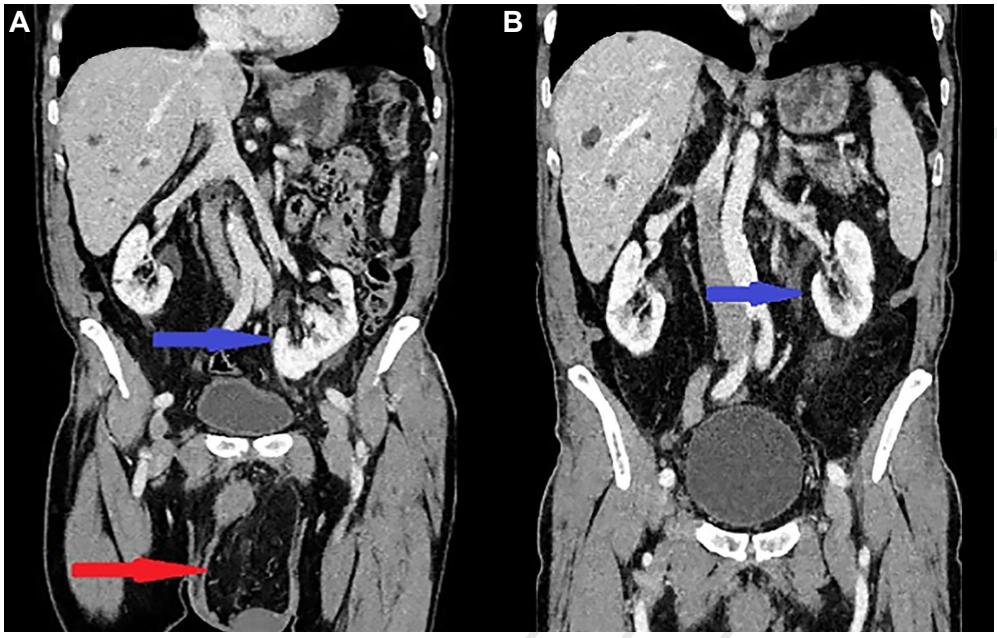

Figura 1. A: La tomografía computarizada (TC) muestra una gran hernia inguinoescrotal izquierda con contenido graso (flecha roja) y descenso del riñón izquierdo hacia una localización pélvica ipsilateral (flecha azul). El origen de los vasos renales era normal, hallazgo compatible con ptosis renal. **B:** La TC de control un mes después muestra los cambios posquirúrgicos tras la reparación de la hernia inguinoescrotal izquierda, sin signos de recurrencia y con resolución de la ptosis renal izquierda (flecha), observándose riñones de tamaño y estructura normales.

Fuente: elaboración propia.

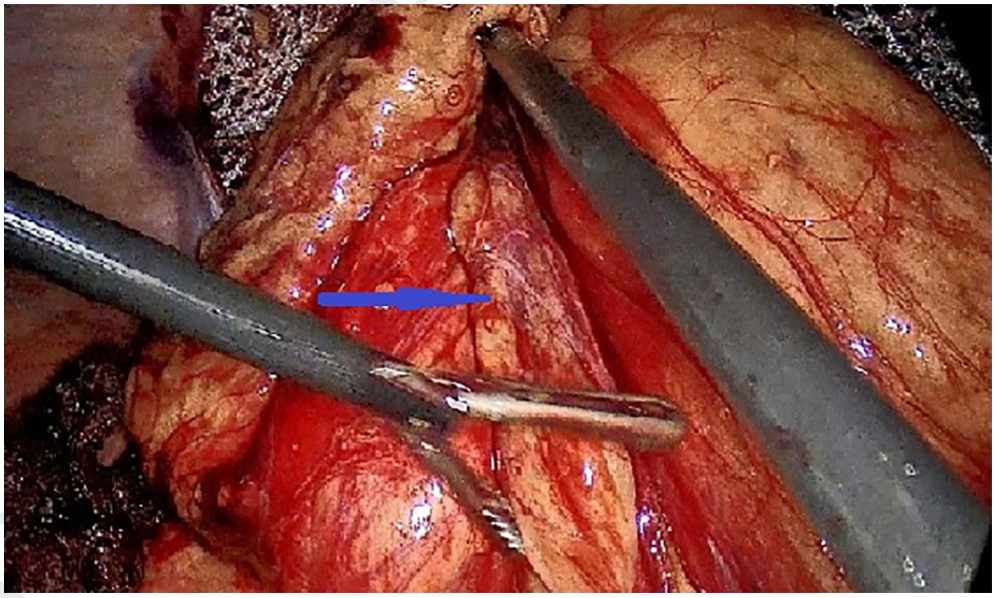

Figura 2. Herniación extensa de grasa preperitoneal a través de la región inguinal izquierda, con un diámetro aproximado de 13-15 cm (flecha). Se realizó su reducción y una reparación laparoscópica transabdominal preperitoneal (TAPP).

Fuente: elaboración propia.

Cumplimiento de normas éticas

Consentimiento informado: Se obtuvo el consentimiento informado firmado por el paciente autorizando la publicación del caso clínico y de sus imágenes adjuntas. El Comité de Ética de nuestra institución aprobó el diseño y la metodología del estudio.

Conflictos de interés: Los autores no declararon ningún conflicto de interés.

Uso de Inteligencia Artificial: Los autores declararon que no utilizaron tecnologías asistidas por inteligencia artificial (IA) en la producción de este trabajo.

Fuentes de financiación: El estudio no recibió financiación.

Contribución de los autores:

- Concepción y diseño del estudio: María Victoria Vieiro-Medina.
- Adquisición de datos: María Victoria Vieiro-Medina, Marta Reguera Sánchez-Vera.
- Análisis e interpretación de los datos: Marta Urzay-Gutiérrez.
- Redacción del manuscrito: María Victoria Vieiro-Medina.
- Revisión crítica y aprobación final: María Victoria Vieiro-Medina, Marta Urzay-Gutiérrez, Marta Reguera Sánchez-Vera, Santos Jiménez de los Galanes.

Referencias

1 Manrique-Suárez MJ, Martínez-Torres WV, Manrique-Mendoza AR, Aljure-Reales VJ. Toxina botulínica y neumoperitoneo secuencial en el manejo de hernia inguinoescrotal gigante: Reporte de caso. Rev Colomb Cir. 2024;39:491-7. https://doi.org/10.30944/20117582.2397

2 Shchukin D, Demchenko V, Arkatov A, Stetsyshyn R, Khareba G, Bielov V. "Extreme nephroptosis": A kidney in the inguinal hernia. Case Rep Med. 2023;2023:1439919. https://doi.org/10.1155/2023/1439919

3 Hsabo EA, Aneke IA, Tuck J, Middela S. Scrotal kidney: A gross case of "nephroptosis". BJR Case Rep. 2023;9:20220054. https://doi.org/10.1259/bjrcr.20220054

4 HerniaSurge Group. International guidelines for groin hernia management. Hernia. 2018;22:1-165. https://doi.org/10.1007/s10029-017-1668-x

5 Tran HM, MacQueen I, Chen D, Simons M. Systematic review and guidelines for management of scrotal inguinal hernias. J Abdom Wall Surg. 2023;2:11195. https://doi.org/10.3389/jaws.2023.11195

EN PRENSA