

# Agenesia de la vesícula biliar

ROBIN GERMÁN PRIETO, ERNESTO ANDRADE, HUMBERTO MARTÍNEZ, EDUARDO SILVA, CLAUDIO BRANDO,  
ANDRÉS TORRES

Palabras clave: vesícula biliar; anomalías congénitas; colecistitis; colecistectomía laparoscópica.

## Resumen

*La agenesia de la vesícula biliar es una variación anatómica infrecuente, de la cual existen muy pocos casos informados en la literatura científica mundial.*

*La mayoría de los pacientes en quienes se diagnostica agenesia vesicular presentan la misma sintomatología de aquellos con cólicos biliares o con enfermedad biliar litiásica y es por ello que, generalmente, el diagnóstico se hace durante la intervención quirúrgica.*

*Las enfermedades de la vesícula biliar son de las más comunes en nuestro medio y, por lo mismo, la colecistectomía es uno de los procedimientos quirúrgicos más frecuentemente practicados tanto en cirugía de urgencias como en cirugía electiva. Dependiendo del tiempo de evolución y de lo agudo o crónico del proceso, el cirujano se puede enfrentar de forma frecuente a dificultades técnicas en la práctica del procedimiento quirúrgico, dadas por la presencia de adherencias o de graves procesos inflamatorios, pero solo en forma muy inusual puede verse enfrentado al hallazgo de ausencia vesicular, la cual puede implicar una difícil decisión respecto a la conducta que se debe seguir en ese momento.*

Especialistas en Cirugía General, Compensar EPS, Bogotá, D.C., Colombia

Fecha de recibido: 20 de abril de 2015

Fecha de aprobación: 14 de mayo de 2015

Citar como: Prieto RG, Andrade E, Martínez H, Silva E, Brando C, Torres A. Agenesia de la vesícula biliar. Rev Colomb Cir. 2015;30:193-97.

*Se hizo una revisión de la literatura científica mundial y se presenta el caso de dos pacientes del programa de colecistectomía ambulatoria de Compensar EPS en quienes se hizo dicho diagnóstico.*

## Introducción

La malformación congénita menos frecuente de la vía biliar corresponde a la ausencia de la vesícula biliar o agenesia vesicular. Según diversas publicaciones, esta rara alteración puede afectar entre 0,007 % y 0,09 % de los pacientes llevados a colecistectomía<sup>1,2</sup>.

Esta malformación ocurre en la última etapa del desarrollo de la vacuola intestinal que posteriormente dará origen a la vesícula biliar y al conducto cístico a partir del divertículo hepático, proceso que ocurre hacia la tercera o cuarta semana de gestación<sup>3</sup>.

La mayoría de los pacientes en quienes se diagnostica agenesia vesicular presentan la misma sintomatología de aquellos con cólicos biliares o con enfermedad biliar litiásica y es por ello que, generalmente, el diagnóstico se hace durante la intervención quirúrgica<sup>4</sup>.

En la literatura mundial se han informado pocos casos de agenesia vesicular, menos de 500 en los últimos 50 años, lo que refleja lo infrecuente de esta variación anatómica.

Se presentan dos pacientes del Programa de Colecistectomía Ambulatoria de Compensar EPS de Bogotá, que fueron sometidos a cirugía y en quienes se encontró agenesia vesicular, y se hizo la revisión bibliográfica sobre el tema.

## Revisión bibliográfica

La agenesia de la vesícula biliar fue descrita por primera vez por Lemery en 1701 y por Bergman en 1702<sup>5,6</sup>. Son pocas las publicaciones sobre este tema. Hasta 1997, según el estudio de Singh, se habían descrito 413 casos a nivel mundial<sup>7</sup>. Se hizo una búsqueda bibliográfica en PubMed y en ClinicalKey. Hasta la fecha, en español e inglés, se encontraron 470 artículos relacionados “agenesia de vesícula biliar” y “gallbladder agenesis”. De acuerdo con los artículos encontrados y los casos descritos en ellos, se puede calcular que, hasta el momento, son cerca de 490, cifra que debe ser mayor si se tiene en cuenta que deben existir otros publicados en idiomas diferentes.

El primer caso informado en nuestro país fue el presentado por Milton Argüello en 1978, en el que, además, se describe la presencia de hipoplasia del lóbulo hepático derecho<sup>8</sup>.

La incidencia informada va desde 0,007 % hasta 0,09 % y, en estudios de autopsias, se ha encontrado una incidencia de un caso por cada 7.500 fallecidos; la relación entre hombre y mujer informada en algunos trabajos es de 1 a 3<sup>2,9</sup> y la edad promedio de presentación es en la tercera o cuarta década de la vida.

## Presentación clínica

El estudio inicial de los pacientes con agenesia vesicular es el mismo que en aquellos que presentan colelitiasis o colecistitis. Son pacientes que consultan por dolor en el cuadrante superior derecho del abdomen, síntoma que puede presentarse hasta en el 90 % de los casos. Además, pueden presentar náuseas y vómito hasta en 37 de los casos y, menos frecuentemente, ictericia hasta en el 35 %<sup>10-12</sup>.

Bennion describió tres grupos de acuerdo con la sintomatología. En el grupo mayoritario (50 % de los casos), los síntomas presentes son dolor, dispepsia y vómito. Estos pacientes pueden presentar, además, intolerancia a las grasas e ictericia como consecuencia de una probable discinesia del esfínter de Oddi, y también, dilatación de la vía biliar e incluso coledolitiasis. El segundo grupo corresponde a los pacientes asintomáticos (35 % de los casos) y, el tercero (15 % de los casos), a aquellos que presentan otras anomalías congénitas usualmente incompatibles con la vida<sup>7,13</sup>.

## Diagnóstico

Son muy pocos los casos descritos en que se ha hecho un diagnóstico preoperatorio. En la mayoría, la agenesia de la vesícula biliar se describe como un hallazgo incidental durante procedimientos quirúrgicos.

Los hallazgos de laboratorio no difieren de los usuales en casos de enfermedad biliar, como los relacionados con colelitiasis, colecistitis o coledocolitiasis.

En la gran mayoría de los casos, en los estudios imaginológicos se pueden informar vesículas contraídas o con cálculos, lo cual, quizá, se debe a una mala interpretación de las imágenes que probablemente corresponden a vías biliares dilatadas o con coledocolitiasis. En algunos casos, cuando no se logra visualizar la vesícula esto se atribuye a diversas razones, como distensión abdominal o superposición de asas intestinales, pero la agenesia vesicular es la explicación menos común<sup>14</sup>. Debe tenerse en cuenta la posibilidad de vesícula ectópica, que se puede evidenciar mediante otros estudios diagnósticos. En algunas ocasiones se logra hacer el diagnóstico sin necesidad de cirugía; algunos casos se han detectado por sospecha clínica y confirmación mediante colangiografía por resonancia magnética. No es inusual que estos pacientes sometidos a cirugía tengan varias ecografías previas, en algunas de las cuales se menciona inicialmente que no es posible visualizar la vesícula biliar y, posteriormente, que se trata de una vesícula escleroatrófica<sup>15-17</sup>.

En algunos artículos se ha mencionado el uso de la colangiografía intraoperatoria o, incluso, la práctica de amplias disecciones, para descartar la ubicación ectópica y la presencia de signos inflamatorios<sup>5,18,19</sup>. Nosotros consideramos que es más prudente, en cirugía laparoscópica y aun en cirugía abierta, no hacer disecciones amplias que pueden aumentar la morbilidad; por el contrario, se puede hacer una aproximación diagnóstica mediante la colangiorresonancia, estudio que debe considerarse como el método confirmatorio.

Cuando el cirujano sospecha la agenesia vesicular durante la cirugía, debe descartar localizaciones ectópicas de la vesícula, especialmente al revisar el ligamento falciforme y el lóbulo hepático izquierdo.

## Tratamiento

Una vez practicado el procedimiento quirúrgico y confirmado el diagnóstico mediante estudios radiológicos, puede tomarse una conducta expectante en la que simplemente se hace seguimiento del paciente, sin ningún otro tipo de tratamiento. Otra opción es intervenirlo, mediante derivaciones biliares como la colédoco-duodenostomía o dilataciones biliares, cuando el paciente presenta sintomatología. Otros autores sugieren la práctica de colangiopancreatografía y esfinterotomía<sup>20,21</sup>.

Cuando, además de agenesia vesicular se diagnostica coledocolitiasis, esta debe tratarse en el mismo acto quirúrgico mediante exploración quirúrgica o endoscópica de la vía biliar<sup>21</sup>.

## Serie de casos

Se presentan dos pacientes de sexo femenino entre la segunda y cuarta década de la vida, con hallazgo ecográfico de colelitiasis, vesícula escleroatrófica, sin sintomatología alguna relacionada, con pruebas de función hepática normales; dado el hallazgo ecográfico, se programaron para colecistectomía ambulatoria, con hallazgo intraoperatorio de agenesia vesicular no sospechada y confirmada en el posoperatorio mediante colangiografía por resonancia magnética. Su evolución fue adecuada, con seguimiento de hasta dos años en uno de los casos.

### Caso 1

Se trata de una mujer de 31 años de edad, que consultó por un cuadro clínico de dolor abdominal localizado en el flanco izquierdo y sensación de masa en la cicatriz quirúrgica de una ooforectomía previa; no refirió sintomatología adicional ni otros antecedentes de importancia.

En el examen físico inicial, como datos importantes, se registró la presencia de una cicatriz por laparoscopia ginecológica y, en relación con ella, una masa.

Al consultar, presentó una ecografía abdominal total y de pared abdominal que informó: “masa sólida en pared abdominal de 23 x 12 mm que puede corresponder a foco de endometriosis. Vesícula escleroatrófica de paredes engrosadas”.

Se hicieron los diagnósticos de colecistitis, vesícula escleroatrófica y endometrioma, y se solicitaron pruebas de función hepática, con los siguientes resultados: fosfatasa alcalina, 65 UI/L; bilirrubina total, 0,64 mg/dl; bilirrubina directa, 0,24 mg/dl, y bilirrubina indirecta, 0,4 mg/dl.

Se programó para colecistectomía ambulatoria con abordaje de cuatro puertos. No obstante, no se observaron adherencias y la vesícula biliar no se encontró en su posición habitual ni después de una exploración sin mayor disección (figura 1). Se decidió suspender el procedimiento y se solicitó una colangiorresonancia que comprobó la ausencia de la vesícula biliar y de coledocolitiasis.

Se hizo seguimiento durante dos años, sin que la paciente presentara sintomatología alguna.

### Caso 2

Se trata de una adolescente de 16 años, que consultó por “dolor en el ombligo y colon irritable”; negaba cualquier otro síntoma o antecedentes de importancia, salvo el de colon irritable. El examen físico fue normal.

Se le había practicado una ecografía abdominal en la cual se informó “microlitiasis vesicular sin descartar vesícula escleroatrófica”. Se solicitaron las siguientes pruebas de función hepática: bilirrubina total, 0,37 mg/dl; bilirrubina directa, 0,15 mg/dl; bilirrubina indirecta, 0,22 mg/dl, y fosfatasa alcalina, 101 UI/L.

Se programó para colecistectomía ambulatoria, mediante abordaje por cuatro puertos. Se encontraron algunas adherencias al borde hepático, las cuales se liberaron,

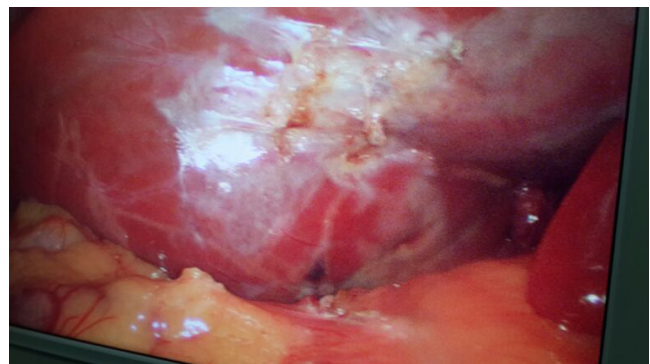

FIGURA 1. Ausencia de la vesícula biliar

sin encontrar la vesícula biliar ni en su posición habitual ni en otra posición, después de una disección sencilla (figura 2). Se decidió dar por terminado el procedimiento y solicitar una colangiografía en el posoperatorio, la cual confirmó la ausencia de la vesícula biliar y de coledocolitiasis.

Se hizo seguimiento durante ocho meses, tiempo durante el cual la paciente refirió moderada disminución de sus síntomas sin que desaparecieran por completo.

### Conclusiones

La agenesia de la vesícula biliar es infrecuente, con alrededor de solo 490 casos informados en la literatura científica mundial; se diagnostica durante un procedimiento quirúrgico en la gran mayoría de los casos y se confirma en el periodo posoperatorio, especialmente, mediante la colangiografía por resonancia magnética.

La mayoría de los pacientes consultan por síntomas semejantes a los de la colelitiasis o la colecistitis, y en los estudios radiológicos las imágenes con frecuencia se interpretan como indicativas de vesícula escleroatrófica o colelitiasis.

Cuando existe coledocolitiasis asociada, debe practicarse el tratamiento quirúrgico o endoscópico; según la evolución de los pacientes, a largo plazo puede ser

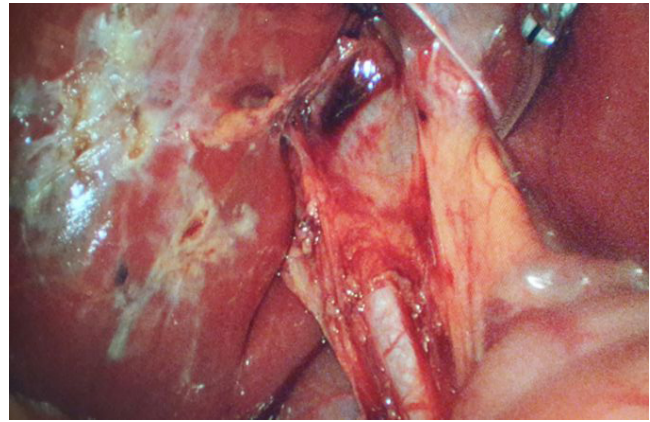


FIGURA 2. Adherencias y ausencia de la vesícula biliar

necesaria la esfinterotomía o la derivación biliar, no sin antes practicar estudios que deben incluir la evaluación de la función del esfínter de Oddi, mediante técnicas manométricas.

Si se tiene en cuenta el número aproximado de colecistectomías ambulatorias practicadas en nuestra institución hasta la fecha de presentación del segundo caso (6.909, en un periodo de siete años), se puede calcular una incidencia de 0,02 %; y, si se tiene en cuenta el número de pacientes sometidos a cirugía (2.324) en el periodo de dos años en que ocurrieron los diagnósticos, se puede calcular una incidencia de 0,08 %. Ambos valores coinciden con lo informado en la literatura científica mundial.

---

## Agenesis of the gall bladder

### Absract

*Gallbladder agenesis is a rare anatomical variation, of which there are very few cases reported in the world literature. Most patients with this condition present with similar symptoms as those with cholelithiasis or biliary colic, and therefore the diagnosis is made only at the time of surgery. Gallbladder disease appears among the most common pathologies in our environment. Therefore, cholecystectomy is one of the most commonly performed surgical procedures both as emergency and elective surgery. Depending on the time course and on the acute or chronic process, the surgeon may frequently face technical difficulties in performing the surgical procedure due to the presence of adhesions or severe inflammatory processes, but only in very unusual occasions a surgeon encounters vesicular absence, which implies difficult decisions at the time on what action to take.*

*We have reviewed the scientific world literature and report two patients from our Compensar EPS Outpatient Ambulatory Cholecystectomy Program in whom agenesis of the gallbladder was found.*

**Key words:** *gallbladder; congenital abnormalities; cholecystitis; cholecystectomy, laparoscopic.*

---

## Referencias

1. Ferris DO, Glazer IM. Congenital absence of gallbladder. Four surgical cases. *Arch Surg.* 1965;91:359-61.
2. Richards RJ, Taubina H, Wasson D. Agenesis of the gallbladder in symptomatic adults. A case and review of de literature. *J Clin Gastroenterol.* 1993;16:231-3.
3. Lantsberg L, Kleiner O, Khoda J. Agenesis of the gallbladder. *J Hepatol.* 1994;20:679-80.
4. Peloponissios N, Guillet M, Cavin R, Halkic N. Agenesis of the gallbladder: A dangerous lymis diagnosed malformation. *World J Gastroenterol.* 2005;11:6228-31.
5. Orue E. Agenesia de la vesícula biliar. Presentación de un caso estudiado por RM-colangiografía. *Cir Esp.* 2001;69:427-9.
6. Chowbey PK, Dey A, Khullar R, Sharma A. Agenesis of gallbladder, our experience and review of literatura. *Indian J Surg.* 2009;71:188-92.
7. Singh B, Satyapal K, Moodley J, Haffejee A. Congenital absence of gallbladder. *Surg Radiol Anat.* 1999;21:22221-4.
8. Argüello M, Rivera M, Mora MC, Andrade E. Hipoplasia del lóbulo derecho el hígado con agenesia del cístico y de la vesícula biliar, presentación de un caso. *Acta Médica Colombiana.* 1978;3:97-103.
9. Joliat GR, Shubert CR, Farley DR. Isolated congenital agenesia of the gallbladder and cystic duct: Report of a case. *J Surg Educ.* 2013;70:117-20.
10. Baltazar U, Dunn J, González-Díaz S, Browder W. Agenesis of the gallbladder. *South Med J.* 2000;93:914-5.
11. Gotohda N, Itano S, Horiki S, Endo A, Nakao A, Terada N, *et al.* Gallbladder agenesia with no other biliary tract abnormality: Report of a case and review of the literature. *J Hepatobiliary Pancreat Surg.* 2000;7:327-30.
12. Muñoz HJ, Quirarte CC, Arribas MA, Góngora SM, Cruz RO, Muñoz GR. Agenesia de vesícula biliar. Reporte de un caso y revisión de la literatura. *Cirugía Endoscópica.* 2011;12:35-7.
13. Bennion RS, Thompson JE Jr, Tompkins RK. Agenesis of the gallbladder without extrahepatic biliar atresia. *Arch Surg.* 123;1257-60.
14. Jackson RJ, McClellan D. Agenesis of the gallbladder. A cause of false-positive ultrasonography. *Am Sur.* 1989;55:36-40.
15. Elorza JL. Agenesia de la vesícula biliar. Presentación de un caso estudiado por Rm-colangiografía. *Cir Esp.* 2001;69:427-9.
16. Fernández LF, Blanco G, Párraga J, Grau JE, Vinagre LM, Téllez FJ. Agenesia de vesícula confirmada por colangio resonancia magnética nuclear. *Rev Esp Enfer Dig.* 2002;94:286-7.
17. Díaz M, Oedan A, Marmolejos C, Arias Y, Arias M, Taveras LR. Agenesia de la vesícula biliar. *Rev Med Dom.* 2011;72:117-20.
18. Olay M, Baldonado R, Álvarez J. Agenesia de la vesícula biliar y conducto cístico. *Cir Esp.* 1996;59:271-2.
19. Usandivaras J, Noguera M. Agenesia de la vesícula biliar. *Acta gastroenterológica latinoamericana.* 2003;33:99-102.
20. Bekel Z. Congenital absence of the gallbladder and the cystic duct. *Ethip Med J.* 2002;40:171-8.
21. Nari GA, Josamin M, Ponce OH. Agenesia de vesícula biliar y coledocolitiasis. Reporte de un caso. *Rev Esp Enferm Dig.* 2006;98:53-62.

Correspondencia: Robin Germán Prieto, MD  
 Correo electrónico: rgprietoo@hotmail.com  
 Bogotá, D.C., Colombia