

Apendicectomía laparoscópica por incisión única con instrumental recto, experiencia inicial

GUILLERMO DUZA, MARIANO PALERMO, PABLO ACQUAFRESCA, LUIS BLANCO, CARLOS ZORRAQUÍN

Palabras clave: apendicitis; apendicectomía; laparoscopia; procedimientos quirúrgicos mínimamente invasivos.

Resumen

Introducción. La apendicitis aguda es la enfermedad abdominal quirúrgica más frecuente, se reportan alrededor de 250.000 nuevos casos al año.

Material y métodos. Se llevó a cabo un estudio prospectivo, descriptivo y de cohorte. Entre abril y diciembre de 2012 se practicaron 43 apendicectomías laparoscópicas, 25 por vía laparoscópica convencional mediante la utilización de 3 trocares. En cuatro procedimientos por incisión única, se requirió la colocación de uno y dos puertos accesorios, por presentarse peritonitis generalizada. Catorce fueron intervenidos mediante cirugía laparoscópica por incisión única. Seis fueron de sexo femenino y ocho de sexo masculino. La media de edad fue de 20,07 años, con un rango de 15 a 27 años.

Resultados. Los pacientes consultaron por dolor abdominal en la fosa ilíaca derecha, con una evolución de 24 a 72 horas. El diagnóstico intraoperatorio fue apendicitis congestiva en un paciente, apendicitis

flegmonosa en nueve, apendicitis gangrenosa en tres y apendicitis gangrenosa con peritonitis localizada en uno. La duración promedio de la cirugía fue de 54,28 minutos (rango 25 a 75). La intensidad del dolor a las 24 horas medido con escala visual análoga fue de 2,4 en promedio (rango de 1 a 8). El promedio de internación fue de 1,91 días (1 a 6). El grado promedio de satisfacción con el resultado cosmético fue de 9,5, con un rango de 8 a 10.

Conclusiones. Esta variante técnica es segura, efectiva, reproducible y presenta todas las ventajas de la cirugía laparoscópica. El resultado cosmético pareció ser superior cuando se compara con el de la cirugía laparoscópica convencional multipuerto.

Introducción

La apendicitis aguda es la enfermedad abdominal quirúrgica más frecuente, con alrededor de 250.000 nuevos casos al año en los Estados Unidos^{1,2}. Desde la primera descripción de Claudius Amyand en 1735, quien extirpó de manera exitosa por primera vez un apéndice con enfermedad infecciosa aguda, hasta Charles Heber McBurney, quien describió el sitio preciso del dolor en 1889 y la incisión adecuada para exponer y extirpar el apéndice inflamado en 1894³⁻⁷, no hubo grandes cambios en cuanto a la técnica quirúrgica hasta que Semm publicó en 1983, la primera apendicectomía laparoscópica⁸⁻¹¹, generando controversias en la comunidad médica hasta llegar a su aceptación. Los cirujanos han intentado extender los beneficios de la cirugía laparoscópica, disminuyendo el trauma parietal y mejorando la

Servicio de Cirugía General y Gastroenterológica, Hospital Nacional Profesor A. Posadas, asociado a la Universidad de Buenos Aires, Buenos Aires, Argentina

Fecha de recibido: 28 de noviembre de 2013
Fecha de aprobación: 21 de enero de 2014

Citar como: Duza G, Palermo M, Acquafresca P, Blanco L, Zorraquín C. Apendicectomía laparoscópica por incisión única con instrumental recto, experiencia inicial. Rev Colomb Cir. 2014;29:33-39.

cosmética, desarrollándose de esta manera la cirugía laparoscópica por incisión única.

El objetivo del presente trabajo fue describir una nueva variante técnica de apendicectomía laparoscópica por incisión única, utilizando instrumental recto reutilizable, sin necesidad de dispositivos de acceso ni instrumental laparoscópico específico, con lo cual se reducen drásticamente los costos, sin repercusión en los beneficios de esta técnica.

Materiales y métodos

Se trata de un estudio prospectivo de cohorte. Entre abril y diciembre de 2012, se practicaron 43 apendicectomías laparoscópicas en el Servicio de Cirugía General. Veinticinco se completaron con laparoscopia convencional, mediante la utilización de tres trocares. En cuatro casos en que se comenzó la cirugía mediante abordaje por incisión única, se requirieron uno a dos puertos accesorios, pues durante la exploración laparoscópica se encontró peritonitis generalizada.

Catorce pacientes, seis mujeres y ocho hombres, fueron sometidos a cirugía laparoscópica por incisión única. La media de edad fue de 20,07 años, con un rango de 15 a 27 años. El índice de masa corporal promedio fue de 24 kg/m², con rango de 21 a 28. En dos de estos pacientes existían antecedentes quirúrgicos, cesárea en uno y piloroplastia en otro.

El abordaje usado para la apendicetomía fue una incisión única transumbilical, en la cual se colocaron un trocar de 10 mm y otro de 5 mm. Se insufló CO₂ en el abdomen hasta obtener una presión de 12 mm Hg. El material reutilizable fue una endocámara de 10 mm de 30 grados, una pinza laparoscópica recta de agarre (*grasper*) de 5 mm, un gancho de disección (*hook*) de 5 mm y, en alguna oportunidad, un aplicador laparoscópico de clips de 5 mm.

Todos los pacientes fueron informados antes de la cirugía sobre la técnica que se iba a utilizar y firmaron un consentimiento informado específico para ella, además del consentimiento informado general del servicio utilizado en todas intervenciones quirúrgicas.

Técnica quirúrgica utilizada

El paciente debe colocarse en decúbito dorsal, de preferencia con el brazo izquierdo pegado al cuerpo.

Se toma y se everta el ombligo con dos pinzas de tipo Allis (figura 1). Luego se hace la incisión transumbilical con bisturí (figura 2). Se disecciona la aponeurosis con tijeras, creando un espacio supraaponeurótico en dirección cefálica para colocar en este sitio un segundo trocar de 5 mm utilizando la misma incisión de piel (figura 3).

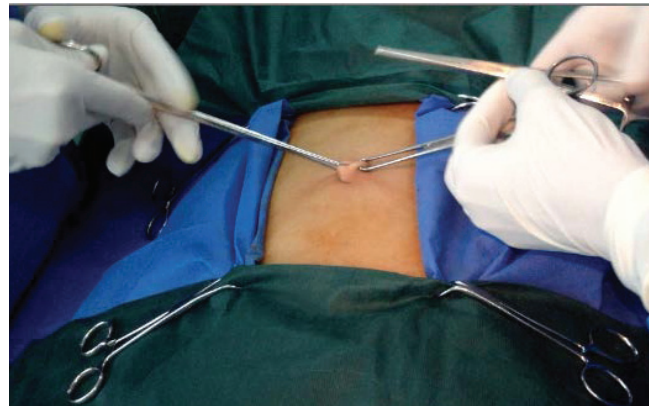

FIGURA 1. Se toma el ombligo con dos pinzas de Allis y se everta.

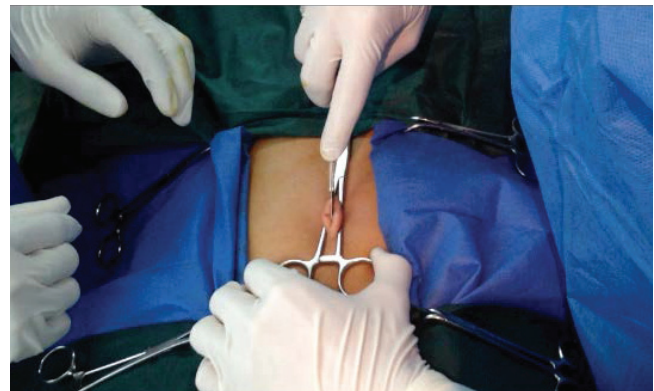

FIGURA 2. Se hace la incisión transumbilical con bisturí.

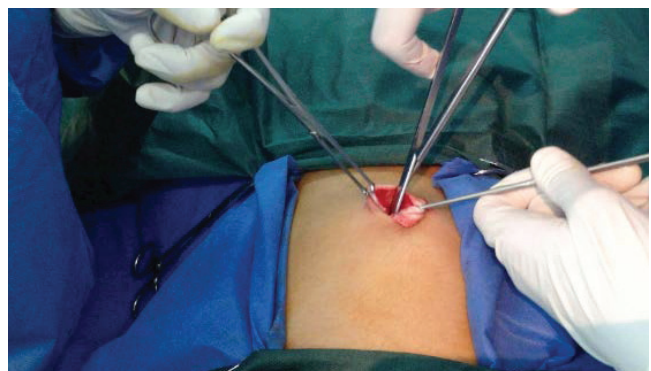


FIGURA 3. Se disecciona la aponeurosis con tijeras, creando un espacio supraaponeurótico.

Una vez finalizado este paso, se coloca un trocar de 10 mm con la técnica de Hasson y se insufla el abdomen con CO₂ (12 mm Hg), y se inserta una endocámara de 10 mm y 30 grados en este trocar. Se explora la cavidad en forma concéntrica. Se coloca el segundo de trocar de 5 mm por punción, en dirección cefálica y paralelo al anterior de 10 mm, en el espacio supraaoneurótico creado previamente. Se introduce catéter sobre la aguja (Abocath®) 14G en la fosa iliaca derecha, por el cual se insertará hilo de sutura para generar una adecuada tensión del apéndice (figura 4).

Puede observarse la camisa del catéter sobre la aguja (Abocath®) insertada en la cavidad bajo visión directa (figura 5), a través de la cual se introduce hilo de sutura Prolene® 0, creando un lazo a través del catéter. Se pasa el apéndice por dentro para luego ejercer tracción sobre este órgano contra la pared abdominal; de esta forma, se logra la tensión y rectificación para una adecuada triangulación, factor esencial en la cirugía laparoscópica.

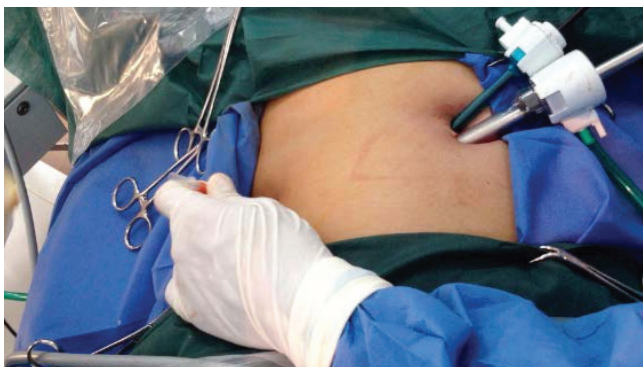

FIGURA 4. Se coloca el trocar de 10 mm con la técnica de Hasson y se coloca el segundo de trocar de 5 mm.

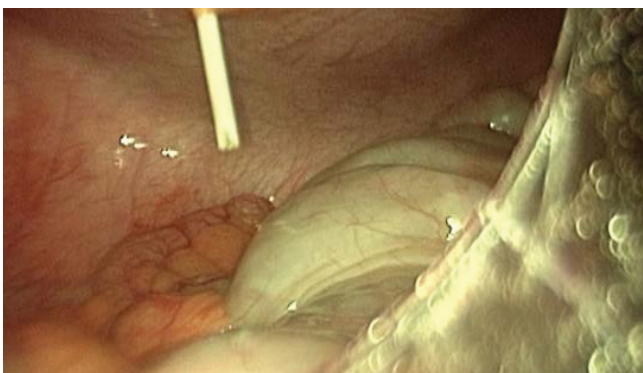


FIGURA 5. Camisa del catéter sobre la aguja (Abocath®) insertada en la cavidad, bajo visión directa

ca. Un truco en este paso es la posibilidad de variar la ubicación del catéter sobre la aguja y el Prolene®, para tener siempre una adecuada tensión y visualización del apéndice cecal y su mesenterio (figura 6).

Se coagula el mesenterio apendicular con el gancho de disección (*hook*), utilizando un electrocauterio monopolar; también puede hacerse con un bisturí armónico. En este paso, siempre hay que tener disponible un aplicador laparoscópico de clips de 5 mm, por cualquier contratiempo que se pueda presentar durante la coagulación del mesenterio apendicular (figura 7).

Se hacen ligadura de base y ligadura distal apendiculares, mediante nudos extracorpóreos de Vicryl® o Prolene® 0 que se ponen en posición y se bajan con la pinza laparoscópica de disección Maryland (figura 8a).

Luego se procede a la sección del apéndice con tijeras entre las ligaduras (figura 8b).

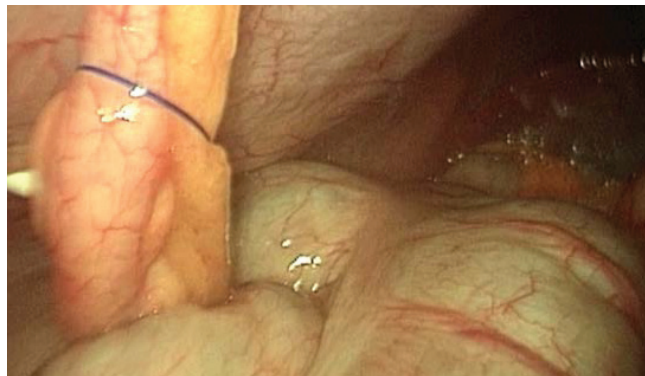
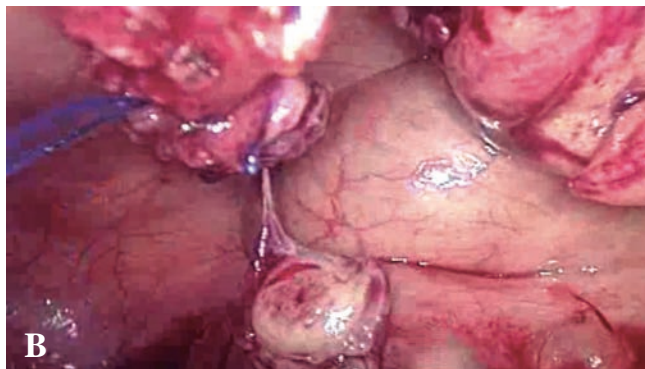
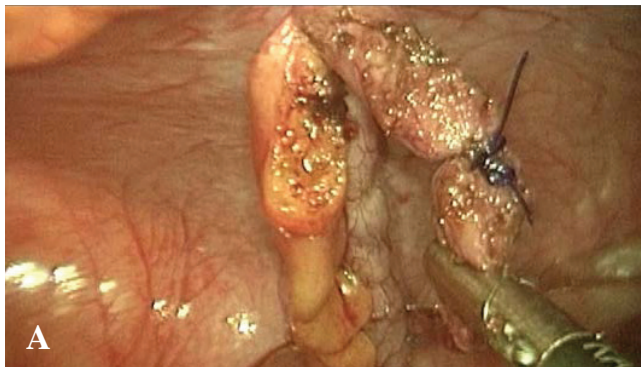


FIGURA 6. Se introduce hilo de sutura Prolene® 0, creando un lazo para darle adecuada tensión al apéndice.

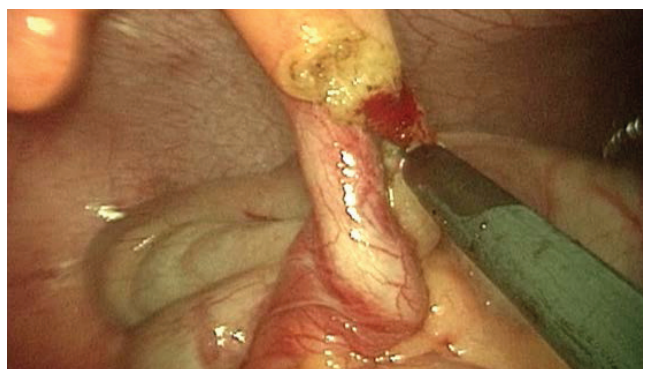

FIGURA 7. Coagulación del mesenterio del apéndice con gancho de disección (*hook*)



FIGURAS 8 A y 8 B. *Ligadura de base apendicular. Sección del apéndice con tijeras, entre las ligaduras*

De ser necesario, se lava y aspira la cavidad abdominal. Posteriormente, se toma el apéndice cecal seccionado con la pinza laparoscópica recta de agarre (*grasper*) de 5 mm, para su extracción; se extrae el trocar de 10 mm; se secciona el puente aponeurótico entre ambos trocares con bisturí eléctrico y, finalmente, se extrae la pieza quirúrgica.

Por último, se cierran la aponeurosis y la piel, reconstruyendo la anatomía umbilical, mediante puntos separados de nylon 3-0 (figura 9a).

En la figura 9b se muestra la herida quirúrgica un mes después, una vez retirados los puntos de piel.

Resultados

Los 14 pacientes sometidos a apendicectomía laparoscópica por incisión única consultaron por dolor abdominal en la fosa iliaca derecha con una evolución de 24 a 72 horas (tabla 1). Se completó satisfactoriamente la apendicectomía en todos los casos descritos.

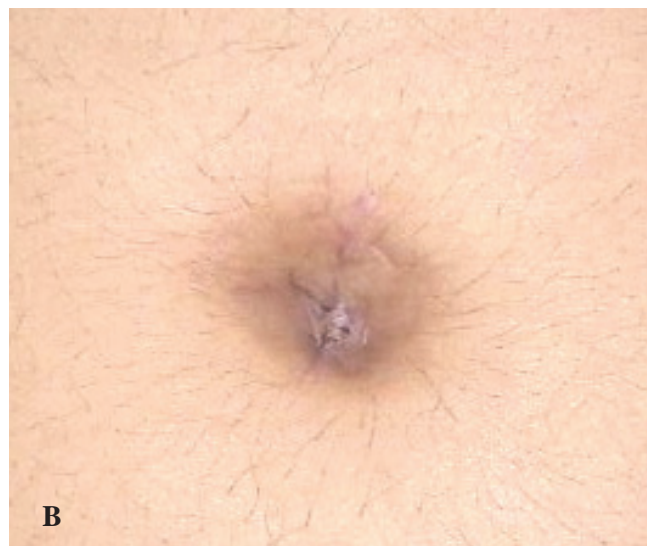
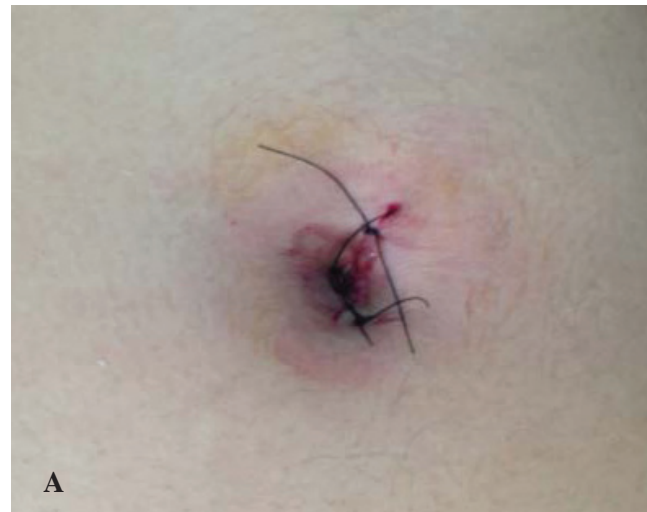
FIGURA 9 A y 9 B A. *Cierre de piel mediante puntos separados de nailon 3-0. B) Herida quirúrgica al mes de la cirugía, una vez retirados los puntos de piel*

En cuanto al diagnóstico intraoperatorio y al anatomopatológico, un paciente presentó apendicitis congestiva, nueve, apendicitis flegmonosa, tres, apendicitis gangrenosa y, uno, apendicitis gangrenosa con peritonitis localizada.

En cuanto a la duración de la cirugía, el promedio registrado fue de 54,28 minutos, con un rango de 25 a 75 minutos. En cuanto a las complicaciones posoperatorias, un paciente presentó fiebre el primer día posoperatorio, la que cedió espontáneamente a los tres días. Otro presentó fiebre e íleo los primeros tres días posoperatorios y en su ecografía se observó líquido libre en la cavidad

abdominal; requirió una nueva laparoscopia con tres puertos, lavado de la cavidad y epiploplastia del muñón apendicular.

Para la evaluación del dolor se utilizó la escala visual análoga que va de “sin dolor” (0) a “máximo dolor” (10). A las 12 horas, el promedio fue de 4, con rango de 3 a 8. En una nueva evaluación a las 24 horas, el promedio fue de 2,42, con rango de 1 a 8.

El promedio de días de hospitalización fue de 1,61, excluyendo el paciente sometido a la segunda cirugía laparoscópica convencional, y fue de 1,91 días, incluyéndolo. Se dio salida a siete pacientes el primer día posoperatorio, a cuatro el segundo día, a dos el tercer día y, al paciente reoperado, al sexto día.

Para medir el grado de satisfacción con el resultado cosmético, se utilizó una escala de 1 a 10, en la cual 1 es “no satisfactorio” y 10 es “muy satisfactorio”. Esta variable fue medida al mes de la cirugía. El promedio de satisfacción fue de 9,5, con rango de 8 a 10.

Discusión

En el presente trabajo se describe una variante de la técnica laparoscópica con una incisión única en la región umbilical, utilizando instrumental laparoscópico convencional recto reutilizable.

La apendicectomía laparoscópica por incisión única, de acuerdo con las series internacionales publicadas, presenta resultados similares a los de la apendicectomía laparoscópica convencional, pero con un importante incremento en la satisfacción con el resultado cosmético y menor daño en la pared abdominal¹²⁻¹⁸. Cabe destacar que al comienzo de la experiencia, esta técnica no es apta para apendicitis complicadas con grandes peritonitis o con plastrón apendicular. A medida que se va ganando experiencia en esta cirugía, se pueden practicar procedimientos de mayor complejidad. La cirugía por puerto único se ha desarrollado en varias ramas de la cirugía; la experiencia comenzó con la práctica de colecistectomías y posteriormente se ha desarrollado para cirugía bariátrica^{7,18}.

TABLA 1.
Características generales de la muestra y resultados

	Edad	Sexo	Diagnóstico intraoperatorio	Dolor (EVA)	Duración cirugía (minutos)	Hospitalización (días)	Resultado cosmético
1	21	F	AAF	2	75	1	10
2	23	M	AAF	2	75	2	9
3	17	M	AAF	2	45	2	10
4	21	M	AAF	2	60	1	10
5	15	M	AAG + P	1	60	2	10
6	23	M	AAF	1	60	1	10
7	27	F	AAC	4	30	1	10
8	17	F	AAF	2	60	1	9
9	16	M	AAF	2	25	6	9
10	21	M	AAG	2	60	1	8
11	27	F	AAG	4	75	3	9
12	18	M	AAG	8	60	2	10
13	20	F	AAF	1	45	1	10
14	15	F	AAF	1	30	3	9
Media	20,07	-----	-----	2,42 (24 horas)	54,28	1,91	9,5

EVA; escala visual análoga; F: femenino; M: masculino; AAC: apendicitis aguda congestiva; AAF: apendicitis aguda flegmonosa; AAG: apendicitis aguda gangrenosa; AAG + P: apendicitis aguda gangrenosa con peritonitis localizada

Las complicaciones son las mismas que las descritas en la apendicectomía laparoscópica convencional: sangrado, colección abdominal, infección de sitio quirúrgico, hematoma de pared, eventración en sitio de entrada de trocar y lesión por ingreso de trocar, anotándose que el hematoma de pared y la lesión por ingreso del trocar son infrecuentes, porque se ingresa por una zona aponeurótica sin músculos y se hace en forma sistemáticamente abierta¹²⁻¹⁸.

En caso de presentarse alguna de estas complicaciones, es de elección un abordaje miniinvasivo o percutáneo. Por esto, consideramos que el cirujano actual debe estar entrenado en cirugía invasiva mínima para brindar mayores beneficios con menor grado de invasión a los pacientes.

En cuanto a los costos de esta técnica, son sustancialmente menores que los de procedimientos practicados con algún tipo de dispositivo monopuerto. El valor aproximado de estos dispositivos es de US\$ 500. En la técnica descrita los costos no aumentan, ya que los instrumentos utilizados son los mismos que se usan en la cirugía laparoscópica convencional. Además, en la técnica por incisión única con instrumentos rectos, se usan menos trocares, con lo cual el costo es todavía menor cuando se compara con la laparoscopia convencional.

Aún falta casuística en la bibliografía médica internacional para sacar conclusiones con respecto a dolor posoperatorio y costos, por lo cual se requieren ensayos clínicos controlados de asignación aleatoria para comparar las diferentes técnicas miniinvasivas de la apendicectomía.

Antes de comenzar con esta nueva técnica, observamos los resultados de los pacientes operados por cirugía

laparoscópica multipuerto en nuestro servicio. Cuando se comparan los resultados obtenidos mediante incisión única con los de la cirugía laparoscópica convencional, se observa que los días de hospitalización y la duración de la cirugía son similares en ambos grupos. Con la cirugía por incisión única, el dolor posoperatorio es ligeramente menor y el resultado cosmético es mucho más satisfactorio.

Después de esta experiencia inicial y con base en los resultados obtenidos, en nuestra institución se está llevando a cabo un ensayo clínico controlado de asignación aleatoria y multicéntrico, el cual nos va a permitir tomar conductas, enumerar conclusiones y, así, recomendar una u otra técnica, con un nivel de evidencia fuerte, de tipo 1A.

Conclusión

Si bien esta es una experiencia inicial para un posterior estudio clínico controlado de asignación aleatoria, creemos que esta variante técnica parecería ser segura, efectiva y reproducible, y presenta todas las ventajas de la cirugía laparoscópica. El resultado cosmético pareciera ser superior al compararla con la cirugía laparoscópica convencional multipuerto.

Creemos de gran importancia que todo cirujano general, en especial, residentes y cirujanos jóvenes, adquiera todos aquellos conocimientos en estas nuevas técnicas mini-invasivas.

Ninguno de los autores declara conflicto de intereses, y tampoco se ha recibido financiación para el presente trabajo.

Single-access laparoscopic appendectomy with straight instrument; initial experience

Abstract

Introduction: Acute appendicitis is the most common abdominal surgical entity, with 250,000 new cases being annually reported in the USA.

Material and methods: This is a prospective, descriptive, and cohort study, of 43 laparoscopic appendectomies that were performed in the period April and December of 2012, 25 by the conventional three trocar approach. In four cases in which the initial technique was the single access laparoscopy, it became necessary to use one or two accessory ports because of peritonitis. Fourteen were performed by the single access approach, six females and eight males, with an average age of 20.6 years ranging between 15 and 27 years.

Results: Patients were admitted because of 24 to 72 hours of abdominal pain over the right lower quadrant. Intraoperative diagnosis was congestive acute appendicitis in one patient, phlegmonous appendicitis in nine, gangrenous appendicitis in three, and gangrenous appendicitis with generalized peritonitis in one. Average operating time was 54.28 minutes (ranging 25 to 75 minutes). The average pain scale (from 1 to 10) after 24 hours was 2.42 (range 1 to 8). The average hospital stay was 1.91 days, ranging from 1 to 6. Degree of satisfaction with the cosmetic result was 9.5, ranging between 8 and 10.

Conclusions: This novel technique is safe, effective and reproducible and has all the advantages of laparoscopic surgery. Cosmetic result appears superior when compared with conventional laparoscopic multiport surgery.

Key words: appendicitis; appendectomy; laparoscopy; surgical procedures, minimally invasive.

Bibliografía

1. Addiss DG, Shaffer N, Fowler BS, Tauxe RV. Epidemiology of appendicitis and appendectomy in the United States. *Am J Epidemiol.* 1990;132:910-25.
2. Oria A, Ferraina P. Cirugía de Michans. 5ª edición. Buenos Aires, Argentina. Editorial El Ateneo; 2003. p. 806-15.
3. McBurney C. The incision made in the abdominal wall in cases of appendicitis, with a description of a new method of operating. *Ann Surg.* 1894;20:38-43.
4. Bennion RS, Baron EJ, Thompson JE, Downes J, Summanen P, Talan DA, *et al.* The bacteriology of gangrenous and perforated appendicitis - revisited. *Ann Surg.* 1990;211:165-71.
5. Silen W. Acute appendicitis and peritonitis. In: Kasper DL, Braunwald E, Fauci AS, *et al.*, editors. *Harrison's principles of internal medicine.* 16th edition. New York: McGraw-Hill; 2005. p. 1805-8.
6. Doria AS, Moineddin R, Kellenberger CJ, Epelman M, Beyene J, Schuh S, *et al.* US or CT for diagnosis of appendicitis in children and adults? A meta-analysis. *Radiology.* 2006;241:83-94.
7. Árias F, Prada NE, Gómez D, Torres A. Transumbilical sleeve gastrectomy. *Obes Surg.* 2010;20:232-5.
8. Semm K. Endoscopic appendectomy. *Endoscopy.* 1983;15:59-64.
9. Ege G, Akman H, Sahin A, Bugra D, Kuzucu K. Diagnostic value of unenhanced helical CT in adult patients with suspected acute appendicitis. *Br J Radiol.* 2002;75:721-5.
10. Jeffrey RB, Laing FC, Townsend MD. Acute appendicitis: Sonographic criteria based on 250 cases. *Radiology.* 1988;167:3279.
11. Díaz D, Cañón IC, Fierro F, Molina I, Beltrán JR. Initial experience in single site laparoscopic surgery in a pediatric hospital of Bogotá. *Cir Pediatr.* 2011;24:228-31.
12. Dapri G, Casali L, Dumont H, van der Goot L, Herrandou L, Pastijn E, *et al.* Single-access transumbilical laparoscopic appendectomy and cholecystectomy using new curved reusable instruments: A pilot feasibility study. *Surg Endosc.* 2011;25:1325-32.
13. Pisanu A, Porceddu G, Reccia I, Saba A, Uccheddu A. Meta-analysis of studies comparing single-incision laparoscopic appendectomy and conventional multiport laparoscopic appendectomy. *J Surg Res.* 2013; Aug;183(2):e49-59
14. Frutos MD, Abrisqueta J, Lujan J, Abellan I, Parrilla P. Randomized prospective study to compare laparoscopic appendectomy versus umbilical single-incision appendectomy. *Ann Surg.* 2013;257:413-8.
15. Pérez EA, Piper H, Burkhalter LS, Fischer AC. Single-incision laparoscopic surgery in children: A randomized control trial of acute appendicitis. *Surg Endosc.* 2013;27:1367-71.
16. Rehman H, Mathews T, Ahmed I. A review of minimally invasive single-port/incision laparoscopic appendectomy. *J Laparoendosc Adv Surg Tech A.* 2012;22:641-6.
17. Gill RS, Shi X, Al-Adra DP, Birch DW, Karmali S. Single-incision appendectomy is comparable to conventional laparoscopic appendectomy: A systematic review and pooled analysis. *Surg Laparosc Endosc Percutan Tech.* 2012;22:319-27.
18. Díaz D, Cañón IC, Fierro F, Molina I, Beltrán JR. Initial experience in single site laparoscopic surgery in a pediatric hospital of Bogotá. *Cir Pediatr.* 2011;24:228-31.

Correspondencia: Mariano Palermo, MD, MAAC, FACS
 Correo electrónico: palermomd@msn.com y
 palermomd@gmail.com
 Buenos Aires, Argentina