

PRESENTACIÓN DE CASO

Síndrome incompleto de Carney

LINA MARIA VELÁSQUEZ GOMEZ^{1,5}, FREDERICO BARTH¹, GUSTAVO GRÜN¹, DIEGO CASSAGRANDE MADALOSSO¹, FABIOLA PERIN², SPENCER MARCANTONIO CAMARGO², JOSE CARLOS FELICETTI^{2,3}, JOSE DE JESUS PEIXOTO CAMARGO^{2,4}

Palabras clave: síndrome de Carney; neoplasias pulmonares; condroma; paraganglioma, extra-adrenal; tumores del estroma gastrointestinal.

Resumen

El síndrome de Carney es una enfermedad rara, con diferentes formas de presentación, que afecta principalmente al sexo femenino y es asintomática en la mayoría de los casos.

Se caracteriza por la aparición de tumores, generalmente benignos, principalmente en el pulmón, la glándula suprarrenal y el estómago; sin embargo, se pueden afectar otros órganos como el esófago. Su tratamiento es principalmente quirúrgico.

Se presenta el caso de una paciente con síndrome incompleto de Carney, manejada quirúrgicamente, con excelente resultado posoperatorio. Se hace una revisión de la literatura científica actual.

Introducción

El síndrome de Carney es una enfermedad rara, que causa poco o ningún dolor persistente, que se presenta especialmente en el sexo femenino, caracterizada por múltiples tumores en diversas localizaciones, muchos de los cuales son asintomáticos.

Por su poca frecuencia, debe tenerse un alto grado de sospecha, principalmente en pacientes mujeres jóvenes que se presentan con sangrado gastrointestinal y en cuya endoscopia digestiva alta se encuentra una lesión submucosa sugestiva de tumor del estroma gastrointestinal.

Desde su primera descripción por Carney, en 1977¹, solo se han hecho reportes de casos y se han realizado estudios de biología molecular, comparándolo con el complejo de Carney.

En Latinoamérica², existe solo un reporte de caso de una paciente con hipertensión arterial sistémica y tumor del estroma gastrointestinal tratado exitosamente². Se presenta una paciente con síndrome incompleto de Carney, que evolucionó bien después del tratamiento.

Caso clínico

Se trata de una mujer blanca de 31 años de edad, que fue remitida al Servicio de Cirugía Torácica por presentar

¹ Médica, residente de Cirugía Torácica, Irmandade Santa Casa de Misericórdia, Pavilhão Pereira Filho, Porto Alegre, Brasil

² Cirujano torácico. Departamento de Cirugía Torácica, Irmandade Santa Casa de Misericórdia, Pavilhão Pereira Filho, Porto Alegre, Brasil

³ Director, Hospital Pavilhão Pereira Filho. Irmandade Santa Casa de Misericórdia, Porto Alegre, Brasil

⁴ Director, Hospital Dom Vicente Scherer: jefe, Equipo de Transplante Pulmonar; coordinador residencia de Cirugía Torácica, Irmandade Santa Casa de Misericórdia, Porto Alegre, Brasil

⁵ Médica, Cirujana General, Hospital Pablo Tobón Uribe, Medellín, Colombia

Fecha de recibido: 27 de octubre de 2014

Fecha de aprobación: 7 de abril de 2015

Citar como: Velásquez Gómez LM, Barth F, Grün G, Cassagrande Madalosso D, Perin F, Marcantonio Camargo S, Felicetti JC, Peixoto Camargo J. Síndrome incompleto de Carney. Rev Colomb Cir. 2015;30:311-16.

disnea y dolor en la región torácica posterior, de seis meses de evolución; no presentaba tos, diaforesis nocturna ni expectoración, y no tuvo disminución de peso o fiebre.

Como antecedentes personales refirió diabetes mellitus de tipo 2, hipertensión arterial sistémica y obesidad, y negó tabaquismo.

En el examen físico se encontró en buen estado general y con ruidos respiratorios normales en ambos campos pulmonares, sin adenomegalias cervicales ni alteraciones en el abdomen, las extremidades o la piel.

Se practicó una tomografía axial de tórax en la que se observaron dos lesiones calcificadas en el pulmón

izquierdo, de 3,1 y 6,0 cm, con aspecto sugestivo de quistes hidáticos (figura 1). Con esta sospecha diagnóstica, se practicó la resección quirúrgica de las masas (figura 2); no tuvo complicaciones y se dio de alta al cuarto día posoperatorio, con control radiológico normal (figura 3).

Durante la evaluación posoperatoria ambulatoria, se recibió el resultado de histopatología; se trataba de dos condromas pulmonares con alta sospecha de hacer parte de un síndrome de Carney. Se practicó una endoscopia digestiva superior (figura 4) y se encontró una lesión submucosa sospechosa de tumor del estroma gastrointestinal. Esto se confirmó con el estudio de histopatología y el tumor se resecó posteriormente. La paciente recibió el alta hospitalaria y continúa en seguimiento ambulatorio.

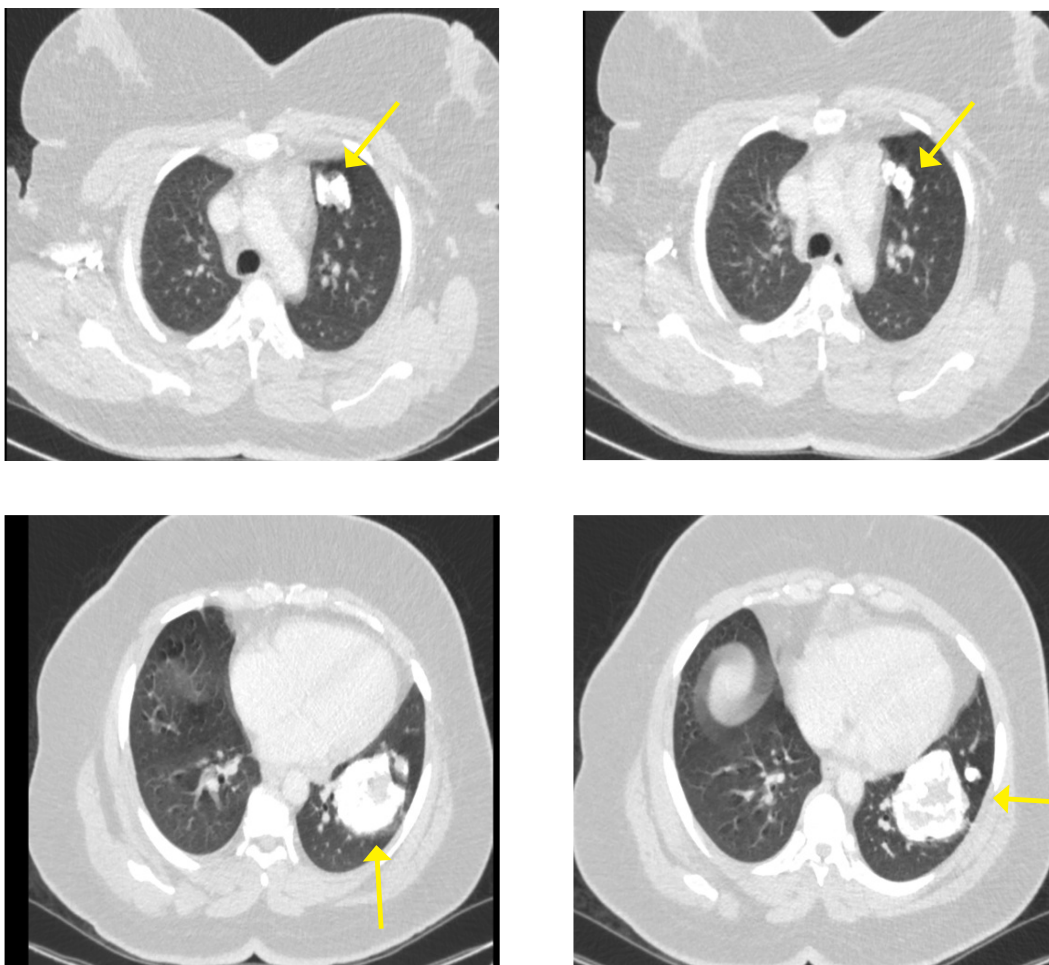
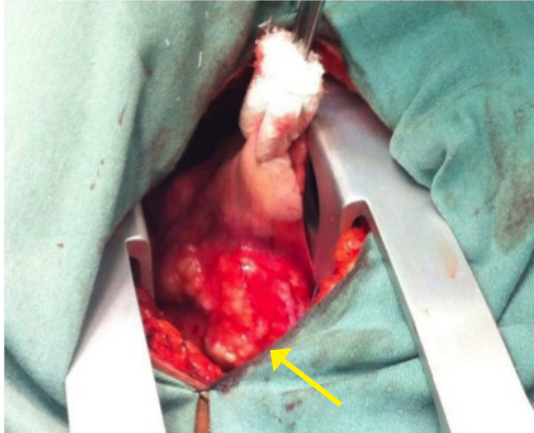


FIGURA 1. Corte axial de TC de tórax. Las flechas amarillas demuestran lesiones pulmonares calcificadas sospechosas de quiste hidático.

A



B

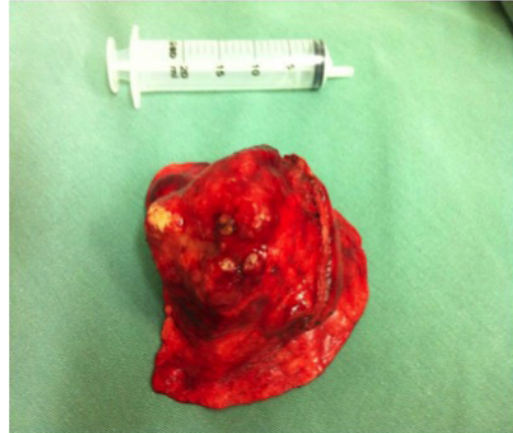
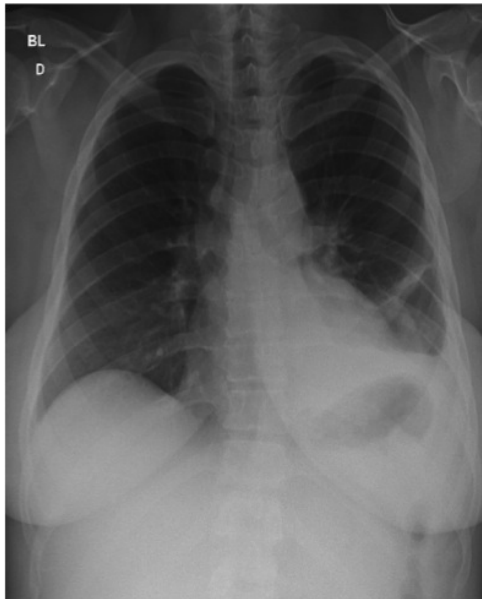


FIGURA 2. Imágenes intraoperatorias. A. La flecha amarilla localiza la lesión intrapulmonar. B. Segmento pulmonar resecado.

A



B

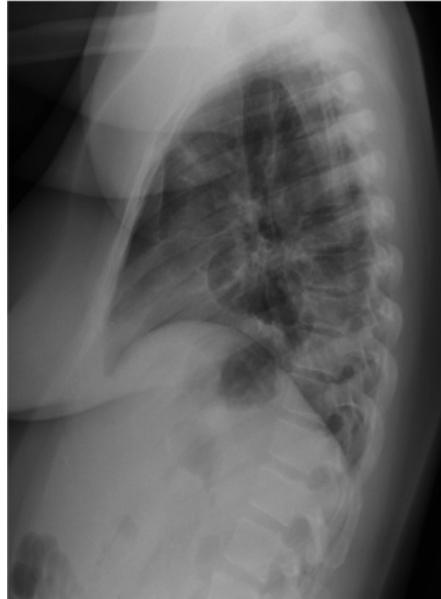
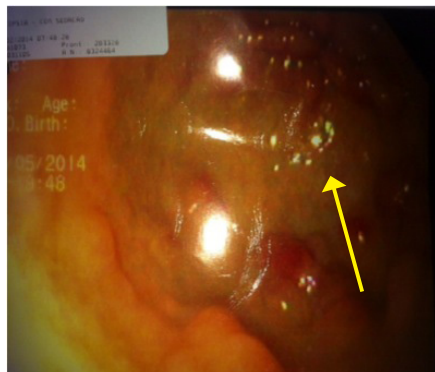
FIGURA 3. Radiografía de tórax posoperatoria. A. Proyección Pósterioanterior B. Proyección lateral.

A



B

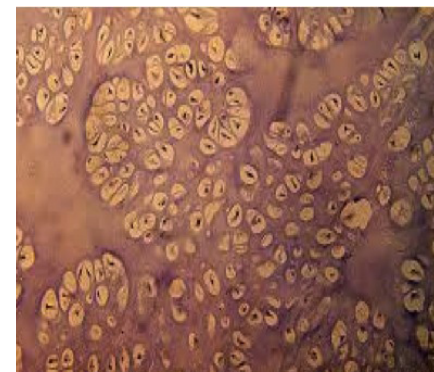


FIGURA 4. A. Imagen endoscópica, flecha amarilla localiza lesión. B. Imagen de lámina de patología.

Revisión bibliográfica

En 1977, Carney, *et al.*, describieron y reportaron por primera vez la asociación entre condroma pulmonar, paraganglioma extrasuprarrenal funcional y tumor del estroma gastrointestinal (*Gastrointestinal Stromal Tumor*, GIST) ^{1,3,4}. Inicialmente, describieron cinco casos; sin embargo, en 1983 reportaron otros 24 casos, nombraron la condición como tríada de Carney y afirmaron que posiblemente podría ser hereditaria.

Carney, durante el seguimiento de estos pacientes, evidenció que también pueden presentar tumores en otros órganos, como la glándula suprarrenal (adenomas en la corteza) y el esófago¹.

Con el advenimiento de diferentes pruebas diagnósticas, el síndrome fue reevaluado y se encontró que no tiene preferencia por edad, raza ni sexo, lo cual sugiere un origen genético⁵. En un estudio de 2009, con 37 pacientes ⁵, se demostró que existen polimorfismos genéticos en las secuencias SDHB, SDHC y SDHD, que están implicados en la aparición de paragangliomas⁵. En este mismo estudio, también se describió el síndrome de Carney-Stratakis compuesto por una díada, paragangliomas y sarcoma del estroma gastrointestinal, ⁵.

La tríada de Carney es extremadamente rara y hasta 1999 se habían descrito 79 casos, en los cuales los pacientes presentaban dos o más de los signos descritos para este síndrome. Sin embargo, con su evolución y seguimiento, se evidenció que pueden aparecer a lo largo del tiempo, con un promedio de 8 años entre el primero y el segundo signo, y de 5 años entre el segundo y el tercero. De los 79 pacientes, 85 % eran mujeres y el primer signo se presentó antes de los 30 años de edad; 22 % presentaron el síndrome completo y 78 % solo presentaron dos de los tres signos ¹⁻¹⁰; así, se describió el síndrome incompleto de Carney.

Este síndrome se presenta principalmente en mujeres, entre los 20 y los 30 años de edad, y generalmente es asintomático. Existen unos pocos casos en los cuales la anemia por deficiencia de hierro (GIST), la hipertensión arterial sistémica inexplicable (adenoma suprarrenal) y la cefalea (paraganglioma), deben llevar a investigar este síndrome ^{3,6}.

La forma de presentación más representativa, 99 % de los casos, es el leiomiomasarcoma gástrico, ahora llamado

tumor del estroma gastrointestinal (GIST) ⁷, cuya manifestación inicial es la anemia o el sangrado gastrointestinal. En el síndrome de Carney, los tumores del estroma gastrointestinal se caracterizan por ser multifocales, se localizan principalmente en el antro y la curvatura mayor del estómago, se presentan tempranamente en la evolución de la enfermedad y son poco sintomáticos por la tendencia a ser intramurales. La única posibilidad de curación es su resección quirúrgica, la recurrencia es poco común y la progresión a neoplasia metastásica es muy lenta ^{1,3,5,6,8}.

Inicialmente, antes de la descripción del síndrome, los términos hamartoma y condroma pulmonar ^{2,9} eran usados indistintamente. Sin embargo, está demostrando que existen diferencias entre estas dos entidades: el condroma pulmonar se presenta generalmente en mujeres de edad media y en forma múltiple, está cubierto por una cápsula y no tiene epitelio bronquial ni calcificaciones, lo contrario del hamartoma, que se presenta más en hombres viejos, es único, y tiene epitelio bronquial y calcificación en su interior. En el síndrome de Carney, los condromas ocurren en el 76 % de los pacientes y son de comportamiento benigno, pueden ser únicos, múltiples, unilaterales o bilaterales, no muestran preferencia por ningún lóbulo pulmonar, no causan síntomas y pueden curarse mediante cirugía ^{1,3,7,10,11}.

Existen otros tipos de tumores que completan el síndrome y son de presentación aún más infrecuente, como el adenoma suprarrenal, que generalmente es unilateral y pequeño, el leiomioma esofágico y el paraganglioma extrasuprarrenal, reportado en el 47 % de los casos ^{1,6,7,8}; son funcionales en el 35 % de los pacientes y su tratamiento es principalmente quirúrgico ^{1,3,6,7}.

El síndrome o tríada de Carney puede confundirse fácilmente con otro, también raro y descrito por Carney en 1985, llamado complejo de Carney ¹²⁻²⁰; este se trata de una neoplasia endocrina múltiple con manifestaciones cardiocutáneas, con aparición de mixomas, pigmentación de la piel y aumento de la actividad endocrina ^{13,16,20}. Tiene dos formas de presentación clínica: una con lentiginosis, mixoma atrial y nevus azul (*Lentiginosis, Atrial myxoma, Mucocutaneous myoma, Blue nevus syndrome, LAMB*) y otra con nevus, mixoma atrial, neurofibroma mixoide y efélides (*Nevi, Atrial Myxoma, Skin Myxoma, Ephelides Syndrome, NAME*) ^{13,16,20}.

Etiológicamente, se diferencia de la tríada de Carney porque, en un estudio que incluyó 40 pacientes^{12,17,19}, se encontraron alteraciones genéticas en la subunidad R1A de la proteína cinasa A (PRKAR1A)¹⁷⁻¹⁹.

Hasta el momento, solo se han descrito 500 casos de este nuevo síndrome y, aproximadamente, el 70 % de ellos son de presentación familiar; ante la sospecha y con la aparición del mixoma cardíaco, se deben comenzar los estudios genéticos necesarios¹²⁻²⁰.

El pronóstico del síndrome o tríada de Carney es bueno cuando se hace un diagnóstico precoz. Existen reportes de casos en que se evidencia que, durante el seguimiento ambulatorio, puede haber recidiva de los

tumores pulmonares, y los gastrointestinales pueden presentar recurrencia y metástasis hepáticas.

Conclusión

El síndrome de Carney es una enfermedad de presentación rara, generalmente crónica y asintomática, que afecta principalmente a las mujeres.

Se presenta el caso de una mujer con síndrome incompleto de Carney, sometida a resección quirúrgica de las lesiones, cuya evolución posoperatoria y durante el seguimiento ambulatorio fue buena.

Conflicto de interés. Este trabajo no recibió apoyo de la industria farmacéutica. Los autores no manifiestan ningún conflicto de interés.

Incomplete Carney's triad

Abstract

Carney's triad is a rare condition with multimodal presentations, which affects mainly females and remains asymptomatic in most cases. It is characterized by the appearance of tumors, usually benign, in lung, adrenal, and stomach, but it can also affect other organs like the esophagus. Treatment of these lesions is primarily surgical. The objective of this paper is to review the current literature and to report a case of an incomplete Carney's triad managed surgically with excellent postoperative results.

Key words: Carney syndrome; lung neoplasms; chondroma; paraganglioma, extra-adrenal; gastrointestinal stromal tumors.

Referencias

1. Carney JA, Sheps SGH, Go VLW, Gordon H. The Triad of Gastric Leiomyosarcoma, Functioning Extra-Adrenal Paraganglioma and Pulmonary Chondroma. *N Engl J Med.* 1977; 296:1517-1518
2. Allievi A, Araya V, Calvar C, Cimino C, Piane HD, Diaz G, *et al.* Tríada de Carney incompleta e hipertensión arterial en una mujer joven. *Medicina (Buenos Aires).* 2006;66:43-5.
3. Ujiie H, Okada D, Nakajima Y, Kinoshita H, Akiyama H. A case of incomplete Carney's triad. *Asian Cardiovascular and Thoracic Annals.* 2014;22:617-9.
4. Valverde K, Henderson M, Smith C, Tallet S, Chan H. Typical and atypical Carney's triad presenting with malignant hypertension and papilledema. *J Pediatr Hematology Oncology.* 2001;23:519-24.
5. Sosipatros A, Stratakis B, Stratakis C. Carney complex: The first 20 years. *Curr Opin Oncol.* 2007;19:24-9.
6. Colwell A, Cunha J, Maddaus M. Carney's triad paragangliomas. *J Thoracic Cardiovasc Surg.* 2001;121:1011-2.
7. Raffeesperger J, Krueger R. Carney's triad: A 16 -year follow-up. *J Pediatr Surg.* 2007;42:1452-3.
8. Wales P, Drab SA, Kim PCW. An unusual case of complete Carney's triad in a 14-years-old boy. *J Pediatr Surg.* 2002;37:1228-31.
9. Chen CF, Chuang CH, Liu MK, Hsu WH, Lin HJ, Hsieh JS. Clinical, radiologic and pathologic characteristics of the Carney triad: A case report and literature review. *Kaohsiung J Med Sci.* 2010;26:428-34.

10. Pappo A, Janeway K. Pediatric gastrointestinal stromal tumors. *Hematol Oncol Clin N Am.* 2009;23:15-34.
11. Mydin H, Kerr K, Dempsey O. Calcified pulmonary chondromas in Carney's triad. *Thorax.* 2014;69:969-70.
12. Sawhney SA, Chapman AD, Carney JA, Gomersall LN, Dempsey OJ. Incomplete Carney triad: A review of two cases. *Q J Med.* 2009;102:649-53.
13. Boikos SA, Stratakis CA. Carney complex: Pathology and molecular genetic. *Neuroendocrinology.* 2006;83:189-99.
14. Appelman HD. The Carney triad: A lesson in observation, creativity and perseverance. *Mayo Clin Proc.* 1999;74:638-40.
15. Espiard S, Bertherat J. Carney complex. *Front Horm Res.* 2013;41:50-2.
16. Shirish SB, Sevagur GK, Nitin K, Sunil CV, Lakshmi R, Raj W, *et al.* Carney complex: Case report and review. *Journal of Cardiothoracic Surgery.* 2011;6:25.
17. Bertherat J. Carney complex. *Orphanet Journal of Rare Diseases.* 2006;1:21.
18. Wilkies D, McDermott D, Basson CT. Clinical phenotypes and molecular genetic mechanisms of Carney complex. *Lancet Oncol.* 2005;6:501-8.
19. Rothenbuhler A, Stratakis C. Clinical and molecular genetics of Carney complex. *Best Pract Res Clin Endocrinol Metab.* 2010;24:389-99.
20. Sandrini F, Stratakis C. Clinical and molecular genetics of Carney complex. *Molecular Genetics and Metabolism.* 2003;78:83-92.
21. Stratakis C, Carney JA. The triad of paragangliomas, gastric stromal tumors and pulmonary chondromas (Carney triad), and the dyad of paragangliomas and gastric stromal sarcomas (Carney Stratakis syndrome): Molecular genetics and clinical implications. *J Intern Med.* 2009;266:43-52.

Correspondencia: Lina María Velásquez Gómez, MD
Correo electrónico: linitave@gmail.com
Porto Alegre, Brasil