

Hemoperitoneo espontáneo idiopático

ROBÍN GERMÁN PRIETO¹, VÍCTOR HUGO GARCÍA¹, JULIANA RENDÓN²

Palabras clave: hemoperitoneo; abdomen agudo; diagnóstico; terapéutica.

Resumen

En la práctica clínica nos vemos enfrentados con alguna frecuencia, al tratamiento quirúrgico de pacientes con hemoperitoneo, causado en la gran mayoría de casos por trauma abdominal cerrado y, en un menor porcentaje, por condiciones ginecológicas; sin embargo, existen otras causas, como la ruptura de aneurismas o de tumores sólidos, el sangrado varicoso e, incluso, trastornos de la coagulación. Cuando todas estas causas han sido descartadas, se puede concluir que se trata de hemoperitoneo espontáneo idiopático, enfermedad poco común de la que poco a poco se informan más casos en la literatura científica mundial.

Se hace una revisión bibliográfica y se presenta el caso de un paciente atendido por esta enfermedad en el Hospital Central de la Policía, Bogotá, Colombia.

Introducción

Uno de los síntomas más frecuentes de consulta en los servicios de urgencias es el dolor abdominal. Entre el 5

y el 10 % de los pacientes que consultan a un servicio de urgencias sin antecedentes de trauma, presenta dolor abdominal, lo cual hace que en forma frecuente el médico deba afrontar diversas enfermedades que pueden comprometer cualquiera de los órganos intraabdominales e, incluso, órganos extraabdominales que reflejan su dolor en esta región anatómica ^{1,2}.

El dolor abdominal agudo se define como “todo dolor abdominal que obliga al paciente a consultar de manera urgente” y el abdomen agudo quirúrgico se define como “toda perturbación orgánica del contenido abdominal, de inicio brusco, cuya sintomatología predominante es el dolor y que requiere tratamiento operatorio mediato o inmediato” ³⁻⁶. En diversos estudios se menciona un alto porcentaje de casos de dolor inespecífico de hasta 19 o 24 % ^{4,7}. Y hasta el 25 % de los pacientes que ingresan a un servicio de urgencias por dolor abdominal pueden requerir tratamiento quirúrgico ^{3,8,9}.

El hemoperitoneo espontáneo idiopático es una rara enfermedad en la cual no se logra establecer la causa del sangrado peritoneal. Generalmente, su diagnóstico se hace de forma intraoperatoria y para llegar a él se deben descartar causas ginecológicas, traumáticas, vasculares o de la coagulación.

En los últimos 40 años se han publicado en la literatura científica mundial menos de 30 artículos relacionados con el tema, lo que demuestra lo poco frecuente de esta enfermedad, que debe tenerse como sospecha diagnóstica en ciertas circunstancias y que requiere manejo quirúrgico. Mediante este artículo se pretende resaltar la existencia de esta enfermedad, así como su manejo y seguimiento.

¹ Médico, especialista en Cirugía General, Hospital Central de la Policía, Bogotá, D.C., Colombia

² Médica, especialista en Cirugía Gastrointestinal; jefe, Departamento de Cirugía General, Hospital Central de la Policía, Bogotá, D.C., Colombia

Fecha de recibido: 25 de julio de 2014

Fecha de aprobación: 7 de septiembre de 2014

Citar como: Prieto RG, García VH, Rendón J. Hemoperitoneo espontáneo idiopático. Rev Colomb Cir. 2014;29:243-47.

Se presenta el caso de un paciente con hemoperitoneo espontáneo idiopático diagnosticado y tratado en el Hospital Central de la Policía y se hace una revisión bibliográfica.

Presentación del caso

Se trata de un hombre joven de 20 años de edad que ingresó al Servicio de Urgencias del Hospital Central de la Policía, consultando por dolor abdominal de seis horas de evolución que había aumentado en intensidad y que inicialmente se localizó en epigastrio y posteriormente se generalizó, y que predominaba en la fosa iliaca derecha; además, presentaba anorexia, náuseas y vómito como síntomas asociados y negaba cualquier otra sintomatología.

Como único antecedente quirúrgico mencionó una apendicectomía varios años atrás. De igual forma, negó el consumo de cualquier tipo de medicamentos, especialmente de antiagregantes. Tampoco mencionó antecedentes familiares o personales de trastornos de la coagulación.

En el examen físico por parte del especialista, presentaba como signos vitales: tensión arterial de 120/75 mm Hg, frecuencia cardíaca de 84 latidos por minuto, frecuencia respiratoria de 16 por minuto y saturación de O₂ de 91 %. En el examen abdominal se encontraron claros signos de irritación peritoneal y para ese momento ya se había practicado un cuadro hemático que mostraba leucocitos de $19.350 \times 10^6/L$, hemoglobina de 16,3 g/dl, hematocrito de 46,3 %, neutrófilos de 87,5 % y linfocitos de 8,9 %; en la ultrasonografía abdominal se informó escaso líquido libre perihepático y periesplénico, y moderada cantidad de líquido libre en las goteras parietocólicas

Con diagnóstico de abdomen agudo por probable peritonitis, se llevó a laparotomía diagnóstica, encontrándose un hemoperitoneo de 1.000 ml y coágulos en la transcavidad de los epiplones de 500 ml, aproximadamente; la transcavidad estaba abierta en forma espontánea hacia la cavidad peritoneal. Se hizo una revisión sistemática sin encontrar el origen del sangrado y, ante el sangrado fácil especialmente en la transcavidad de los epiplones, se decidió dejar empaquetado el abdomen. Fue reintervenido a las 24 horas, sin que se encontrara nuevo sangrado, por lo cual se cerró la cavidad abdominal.

La evolución posoperatoria fue adecuada y fue dado de alta al tercer día. Posteriormente, en los controles por la consulta externa, fue valorado por el Servicio de Hematología y con los exámenes de laboratorio se descartó cualquier trastorno de la coagulación. Igualmente, se indicó una tomografía axial abdomino-pélvica contrastada, que descartó otro tipo de alteraciones (figuras 1 y 2). Se hizo seguimiento médico hasta el cuarto mes posoperatorio, observándose una adecuada evolución.

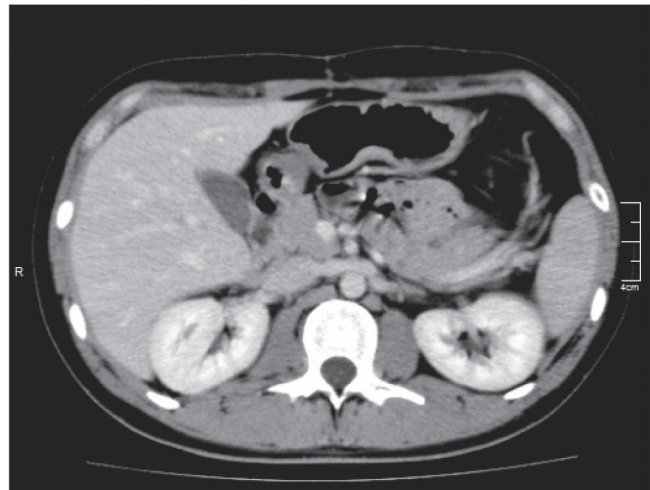


FIGURA 1. Tomografía axial computarizada

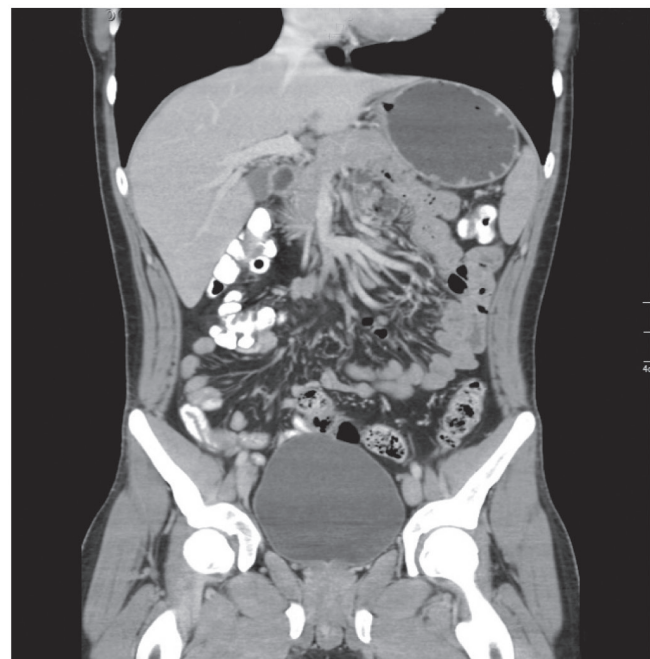

FIGURA 2. Escanografía abdominopélvica

Revisión bibliográfica

Etiología

A nivel mundial se ha informado hasta 90 % de casos de hemoperitoneo de origen traumático debido a trauma abdominal cerrado con lesión de órganos sólidos, especialmente hígado o bazo^{10,11}. En segundo lugar, la causa más frecuente de hemoperitoneo es de origen ginecológico, principalmente debido a embarazo ectópico roto¹². Se han descrito otras causas de sangrado abdominal como causa de hemoperitoneo, como aneurismas congénitos (arteria esplénica), ruptura de tumores sólidos (hepáticos), hemorragia varicosa (hipertensión portal) o alteraciones de la coagulación (hemofilia).

Cuando todas estas causas han sido excluidas, se puede sospechar el diagnóstico de hemoperitoneo espontáneo idiopático, que representa menos del 1 %, de los casos de sangrado abdominal.

El diagnóstico de hemoperitoneo espontáneo idiopático es de exclusión, del cual en los últimos 40 años en la literatura científica mundial se han publicado menos de 30 artículos relacionados con el tema, según búsqueda bibliográfica realizada en Artemisa y PubMed, desde 1970 hasta la fecha, en idiomas español e inglés, empleando los términos “hemoperitoneo espontáneo idiopático” e “*idiopathic spontaneous hemoperitoneum*”. Debe quedar en claro que en muchos de los artículos publicados, se hace mención de hemoperitoneo espontáneo idiopático en casos en que se ha llegado a un diagnóstico etiológico dados los antecedentes del paciente o los hallazgos operatorios. Si nos ceñimos a la definición de la palabra idiopática y a la definición del hemoperitoneo idiopático, debe quedar claro que solo se puede hacer este diagnóstico cuando todas las causas ya mencionadas se hayan descartado. No hay series publicadas que incluyan gran número de casos¹².

Presentación clínica

La sintomatología que puede presentar el paciente varía dependiendo de factores como la seriedad del sangrado, el tiempo de evolución y las enfermedades concomitantes del paciente. Incluso, no se puede esperar que la intensidad de los síntomas se correlacione con la gravedad del sangrado.

El síntoma más común de consulta es el dolor abdominal, que puede ser de aparición súbita o tener varias horas de evolución con incremento en su intensidad; el paciente puede, además, presentar distensión abdominal, sensación de mareo, náuseas y palidez mucocutánea. En casos graves se puede presentar inestabilidad hemodinámica e incluso choque hipovolémico; en estos casos se hace imprescindible el manejo quirúrgico inmediato¹²⁻¹⁴.

Diagnóstico

El diagnóstico de hemoperitoneo espontáneo idiopático es de exclusión, que se puede sospechar durante la cirugía, pero que generalmente solo se puede confirmar en el posoperatorio. Siendo esta una enfermedad muy infrecuente y de poco conocimiento en la literatura médica, casi nunca se hace el diagnóstico prequirúrgico.

Es imprescindible hacer un hemograma que puede presentar alteraciones, como caída en el nivel de hemoglobina y hematocrito, pero quizá el principal estudio diagnóstico es el imaginológico. Tanto la ultrasonografía de abdomen como la tomografía axial muestran la presencia de líquido intraabdominal y, ante la ausencia de hallazgos que hagan pensar en enfermedades de origen ginecológico, aneurismático o tumoral, se debe sospechar este diagnóstico.

Sin duda el pilar diagnóstico sigue siendo el examen clínico, que nos debe hacer sospechar la presencia de abdomen agudo y, junto con los antecedentes médicos del paciente, nos puede orientar a una causa. Otro importante elemento diagnóstico que no siempre se encuentra disponible en todas las instituciones médicas, es la laparoscopia diagnóstica, la cual puede servir también como método terapéutico¹⁵⁻¹⁷.

Tratamiento

Se debe dar tratamiento quirúrgico, ya sea mediante laparoscopia o laparotomía, en primer lugar, con la finalidad de controlar el sangrado activo en caso de que se presente o se encuentre al momento de la intervención quirúrgica. El abordaje quirúrgico también permite establecer la causa del sangrado, descartando así el diagnóstico de hemoperitoneo espontáneo idiopático, y tratar la causa que lo originó. En caso de no encontrarse

una causa aparente, permite la aproximación al diagnóstico de hemoperitoneo espontáneo idiopático, que debe confirmarse en el posoperatorio mediante estudios radiológicos y hematológicos que descarten aneurismas o alteraciones de la coagulación que puedan ser el origen del hemoperitoneo.

El tratamiento consiste en el drenaje del hemoperitoneo y la revisión de la cavidad abdominal y la retroperitoneal, de ser necesario.

Generalmente, la evolución de estos pacientes es satisfactoria y, aunque en los casos publicados el seguimiento ha sido a muy corto plazo (solo en un caso fue de 18 meses), no se han descrito casos de recidiva.

Conclusión

El hemoperitoneo espontáneo idiopático es una entidad poco frecuente, con muy pocos casos informados en la literatura científica mundial. Puede presentarse en cualquier etapa de la vida y generalmente lo hace con dolor abdominal o signos de abdomen agudo que requiere tratamiento quirúrgico. Si durante la intervención quirúrgica se descartan las causas del hemoperitoneo, en el posoperatorio se deben hacer estudios complementarios radiológicos y hematológicos, como tomografías y valoraciones especializadas que descarten cualquier tipo de coagulopatía. Es en este momento cuando verdaderamente se puede hacer el diagnóstico de hemoperitoneo espontáneo idiopático. La evolución de estos pacientes es satisfactoria y no se han descrito recidivas.

Idiopathic spontaneous hemoperitoneum

Abstract

In clinical practice we often face the surgical treatment of patients with hemoperitoneum, usually caused by blunt abdominal trauma and less frequently by gynecological pathology; however, other causes such as aneurysm or solid tumors rupture, solid visceral bleeding and even coagulation disorders. When all these diagnoses have been ruled out may be thought to be an idiopathic spontaneous hemoperitoneum, an uncommon disease, with an increasing report of cases in the world literature.

A review of the world literature is presented and we reports a case with this disease treated at the Hospital Central de la Policía, Bogotá, Colombia.

Key words: *hemoperitoneum; abdomen, acute; diagnosis; therapeutics.*

Referencias

1. Patiño JF. Dolor abdominal agudo. En: Patiño JF. Lecciones de cirugía. Bogotá: Editorial Panamericana y Médica Internacional, Ltda.; 2000. p. 8-14.
2. Filen W. Dolor abdominal. En: Kasper D, Fauci A, editores. Harrison's Principios de Medicina Interna. 16ª edición. Santiago de Chile: Editorial McGraw Hill; 2006. p. 95-8.
3. Graff LG, Robinson D. Abdominal pain and emergency department evaluation. *Emerg Med Clin North Am.* 2001;19:123-36.
4. Bejarano M, Gallego CX, Gómez JR. Frecuencia de abdomen agudo quirúrgico en pacientes que consultan al servicio de urgencias. *Rev Colomb Cir.* 2011;26:33-41.
5. Banegas V. Abdomen agudo quirúrgico no traumático. *Rev Med Hon.* 1962;30:23-4.
6. Jones RS, Claridge J. Abdomen agudo. En: Townsend C, Beauchamp RD, Evers BM, editores. Sabiston, Tratado de cirugía. 17ª edición. Génova, Madrid: Editorial Elsevier Iberoamericana; 2004. p. 1221-38.
7. Bugliosi TF, Meloy TD, Vukov F. Acute abdominal pain in the elderly. *Ann Emerg Med.* 1990;19:1383-6.
8. Kamin RA, Nowicki TA, Courtney DS, Powers RD. Pearls and pitfalls in the emergency department evaluation of abdominal pain. *Emerg Med North Am.* 2003;21:61-72.
9. Ocampo M, González A. Abdomen agudo en el anciano. *Rev Colomb Cir.* 2006;21:266-82.
10. De Gribble M, Balir JH. Hemoperitoneum complicating malignant disease. *Br J Surg.* 1962;49:432-5.
11. Suberw J Jr, Cunningham PL, Bloch RS. Massive spontaneous hemoperitoneum of unknown etiology: A case report. *Am Surg.* 1998;64:1177-8.

12. Esmer D, Álvarez F, Carmona R, Alfaro A. Hemoperitoneo espontáneo idiopático. Rev Gastroenterol Mex. 2009;74:242-5.
13. Vionnett M, Rostan O. Idiopathic spontaneous hemoperitoneum. Swiss Surg. 2003;9:184-6.
14. Chatner A, Kozack N, Friedman J. Idiopathic spontaneous hemoperitoneum. Arch Intern Med. 2001;161:1009-10.
15. Quiroz F, Parra R, Jaramillo A. Laparoscopia en el diagnóstico y manejo del abdomen agudo de origen desconocido. Rev Colomb Cir. 2003;18:160-5..
16. Level L, Piñango S, Gómez B, Sahmkow C. Hemoperitoneo espontáneo: a propósito de un caso. Revista Centro Médico. 2005;50:20-2.
17. McCott JJ. Intraperitoneal and retroperitoneal hemorrhage. Radiol Clin North Am. 1976;14:391-405.

Correspondencia: Robín Germán Prieto, MD
Correo electrónico: rgprietoo@hotmail.com
Bogotá, D.C., Colombia