

# Tratamiento quirúrgico del cáncer de recto, revisión bibliográfica

AUDEL PEDROZA<sup>1</sup>

Palabras clave: recto; neoplasias del recto; neoplasias del colon; cirugía; terapia neoadyuvante.

## Resumen

*En los últimos 25 años, la historia del cáncer de recto ha cambiado al pasar el tratamiento de quirúrgico a un modelo multidisciplinario. La estadificación adecuada tiene un rol crítico en el proceso de toma de decisiones en pacientes con cáncer de recto. Las cuatro modalidades más comunes de estudios de imágenes en la fase preoperatoria incluyen ultrasonografía endoscópica, tomografía computadorizada, resonancia magnética y tomografía por emisión de positrones. El control local y regional del cáncer de recto ha mejorado en los últimos 15 años, después de la introducción de la escisión total del mesorrecto, lo cual lleva a la remoción completa del mesorrecto intacto, incluyendo ganglios linfáticos, nervios e irrigación vascular. Debido a un mejor control local, la preservación adecuada de los esfínteres y la menor toxicidad, actualmente los pacientes que requieren tratamientos combinados deben recibir radioquimioterapia concomitante prequirúrgica. El objetivo del tratamiento del cáncer de recto es curar la enfermedad e igualmente preservar la función rectal y la calidad de vida. La resección total*

*del mesorrecto, que significa la remoción del recto y su envoltura mesorrectal, es el tratamiento estándar para el cáncer de recto.*

*A los pacientes con tumores localizados en el tercio superior o medio, generalmente, se les practica una resección anterior o una resección anterior baja, preservando el esfínter anal. En cambio, aquellos con tumores distales requieren de una resección abdomino-perineal completa que resulta en colostomía permanente. Cuando la enfermedad es temprana (estadio I) y se utilizan tratamientos quirúrgicos agresivos, las tasas de supervivencia son altas y oscilan alrededor de los cinco años en 87 a 90 % de los casos. La escisión total del mesorrecto es una operación mayor acompañada de mortalidad importante (1 a 6 %) y morbilidad considerable.*

## Introducción

En el ámbito mundial, el cáncer colorrectal es la tercera forma más común de neoplasia maligna. En 2010, el cáncer colorrectal representó el 9,4 % de los cánceres nuevos en todo el mundo, con 945.000 casos diagnosticados, y 7,9 % de las defunciones en todo el mundo. La incidencia del cáncer colorrectal en los Estados Unidos es de 34 casos por 100.000 habitantes, con un número total de 74.000 nuevos casos anuales. En Colombia es la sexta causa de cáncer para ambos sexos: se presentan 10 casos por cada 100.000 habitantes. Se registraron 4.000 casos nuevos para el año 2010, con una mortalidad del 7 %, y ocupa la sexta posición en cuanto a mortalidad <sup>1</sup>.

<sup>1</sup> Médico, cirujano general, Hospital Simón Bolívar, Bogotá, D.C., Colombia

Fecha de recibido: 27 de mayo de 2013  
Fecha de aprobación: 12 de marzo de 2014

Citar como: Pedroza A. Tratamiento quirúrgico del cáncer de recto, revisión bibliográfica. Rev Colomb Cir. 2014;29:230-42.

Del cáncer colorrectal, el 30 % se presenta en el recto. La base del tratamiento para pacientes con esta neoplasia es la resección quirúrgica que, en la mayoría de las ocasiones, resulta curativa. Para tumores de recto medio y superior, la resección anterior baja suele ser el método preferido. En las lesiones del tercio inferior se puede practicar una resección abdomino-perineal o una ultrabaja con anastomosis colo-anal, dependiendo del compromiso del esfínter anal. El objetivo de la cirugía consiste en lograr una resección  $R_0$  (resección completa, macroscópica y microscópica); se espera una adecuada escisión total mesorrectal, mayor número de ganglios linfáticos, y márgenes distal y radial negativos <sup>2</sup>. Estos indicadores han sido utilizados como parámetros de calidad quirúrgica y tienen implicaciones pronósticas en cuanto a supervivencia global y libre de enfermedad.

### Revisión bibliográfica

#### *Evaluación inicial del paciente*

*Historia clínica.* Los pacientes con cáncer de recto usualmente consultan al cirujano después de un diagnóstico endoscópico definitivo <sup>3</sup>. Los síntomas pueden ser sangrado rectal, cambios en el hábito intestinal o sensación de presión rectal. Sin embargo, aunque hay mayor vigilancia por medio de la colonoscopia, muchos pacientes son completamente asintomáticos al momento del diagnóstico.

*Examen físico.* Todos los pacientes deben ser evaluados exhaustivamente; se debe hacer un buen examen físico que incluya el examen digital rectal para determinar la distancia del tumor al margen anal, así como el tamaño y la movilización o fijación de la lesión al esfínter anal y la relación con el anillo anorrectal (el grupo de músculos que elevan los esfínteres); además, se debe evaluar la fijación de la pelvis y la pared rectal. Idealmente, el tumor debe medir menos de 4 cm de diámetro y ocupar menos del 40 % de la circunferencia. Los tumores a 5 cm de la línea dentada son candidatos a resección transanal, mientras que los tumores más altos requieren de una microcirugía endoscópica transanal o transcoccígea si no es posible la resección anterior baja. Los tumores inmóviles no son candidatos a una resección local, porque son generalmente transmurales.

Las condiciones generales de salud deben tenerse en consideración, ya que pacientes con comorbilidades

asociadas no controladas que no son aptos por su estado clínico para ser sometidos a una cirugía mayor pueden ser candidatos a la resección local. Incluso tumores  $T_2$  y  $T_3$  pueden resecarse localmente y aceptar una tasa de recurrencia alta con bajas tasas de morbimortalidad. En estos casos, se requiere quimiorradioterapia y seguimiento cercano.

*Sigmoidoscopia rígida.* El examen digital rectal distal y la sigmoidoscopia rígida son esenciales para elegir el tratamiento quirúrgico adecuado <sup>4</sup>. Para tumores del tercio medio y superior, el tacto rectal y la sigmoidoscopia rígida ayudan a determinar la distancia entre el recto normal distal y el borde inferior del tumor. Igualmente, se determina quién es candidato a la cirugía salvadora de esfínteres, quién necesita una colostomía temporal y cuánta función anorrectal quedará después del tratamiento <sup>5,6</sup>.

#### *Imágenes diagnósticas*

Una tomografía computadorizada (TC) de abdomen y pelvis se debe obtener para evaluar la posibilidad de diseminación a distancia. Diferentes opiniones existen en cuanto al uso de la TC como rutina de evaluación en el cáncer de recto. Algunos argumentan que en los tumores no complicados, este examen no es necesario porque la información obtenida no afecta el plan de tratamiento. Este concepto es más aplicable en el cáncer de colon que en el cáncer de recto. En los casos de tumores avanzados, es importante obtener una TC preoperatoria de base.

La TC es muy precisa para evaluar la invasión de estructuras vecinas; sin embargo, tiene limitaciones para evaluar lesiones pequeñas. No permite visualizar efectivamente las capas de la pared rectal y, por lo tanto, no es de ayuda para evaluar la invasión del recto en los casos de tumores tempranos. La sensibilidad de este examen para determinar la invasión de las capas del recto es de 70 %. Además, la prueba no determina con exactitud la exclusión del compromiso ganglionar. La sensibilidad para determinar el compromiso ganglionar metastásico es solamente de 45 %<sup>7</sup>.

Una radiografía de tórax, postero-anterior y lateral, es necesaria por las mismas razones. Igualmente, se debe practicar una colonoscopia total para descartar pólipos sincrónicos o carcinomas.

### ***Estudios diagnósticos endoluminales***

Después de la historia clínica y un examen físico cuidadoso, a todos los pacientes se les debe practicar endosonografía o resonancia magnética (RM) para evaluar el compromiso transmural y ganglionar<sup>8,9</sup>.

Las imágenes endoluminales que nos proporcionan la endosonografía endoscópica y la RM endoluminal se han vuelto extremadamente útiles en la determinación preoperatoria de los tumores de recto<sup>10,11</sup>. Estas modalidades permiten una determinación más precisa de la profundidad de la invasión y la presencia o ausencia de compromiso ganglionar mesorrectal. El conocimiento de estos factores es esencial para determinar el tratamiento para cada tipo de cáncer rectal<sup>12,13</sup>.

En varios estudios se ha comparado la endosonografía y la RM en el cáncer de recto<sup>14</sup>. En un reporte de 89 pacientes, la sensibilidad total para el estadio tumoral fue similar (81 %) comparada con la de la TC que fue de 65 %. La sensibilidad para el estadio N fue igualmente pobre con los tres métodos: se estimó en 63 %, 64 % y 57 % para la RM, la endosonografía y la TC, respectivamente. La penetración transmural fue predicha con la RM con igual sensibilidad (89 %); sin embargo, presenta una mayor especificidad (65 % frente a 33 %) al ser comparada con la endosonografía transrectal.

La RM depende menos del operador e indica si un paciente está en estadio I, II o III. Tuvo una sensibilidad del 85 %. Aquellos pacientes que no fueron clasificados correctamente, generalmente fueron más sobreestadificados que subestadificados<sup>15,16</sup>.

### ***Anatomía quirúrgica***

Después del diagnóstico y estadificación del paciente con cáncer de recto, es necesario elegir el tratamiento quirúrgico ideal. Esta decisión depende de la localización del tumor, de la profundidad de la invasión y de la evaluación preoperatoria respecto a las metástasis<sup>17,18</sup>. El tipo de cirugía que se puede ofrecer en el cáncer de recto no depende solamente del estadio, sino también de la localización del tumor en relación con la anatomía quirúrgica<sup>19</sup>. La anatomía quirúrgica se refiere a las marcas anatómicas que determinan la reseccabilidad y preservación del esfínter.

El *National Cancer Institute* de los Estados Unidos recomienda localizar el tumor en relación con el margen anal, el cual empieza en el espacio interesfintérico. Otro punto de referencia importante establece el límite superior del canal anal en el anillo anorrectal. Desde la perspectiva del cirujano, el anillo anorrectal es el límite inferior del margen de resección distal, de manera que un gran cáncer rectal que comprometa toda la pared debe estar localizado por encima del anillo anorrectal para considerar una resección distal adecuada si la preservación del esfínter es el objetivo. Si la disección debe hacerse por debajo de la línea dentada, entonces el tumor debe estar confinado a la mucosa, submucosa o las capas superficiales del esfínter interno para considerar una preservación de esfínteres<sup>20</sup>.

### ***Selección del tratamiento adecuado***

El manejo del cáncer de recto se ha convertido en algo muy complejo. Actualmente, el cirujano cuenta con tres opciones terapéuticas: escisión local, cirugía abdominal con preservación de esfínteres y resección abdominoperineal.

Los estadios ideales para el tratamiento local que preserva la anatomía esfinteriana anal son las pequeñas lesiones T<sub>1</sub>, invasión hasta la submucosa, y las lesiones T<sub>2</sub>, invasión hasta la muscular propia. Como se discute más adelante, en las lesiones T<sub>2</sub> probablemente no se practique solo cirugía, sino que la quimioterapia adyuvante o neoadyuvante serán de beneficio. Actualmente, las lesiones T<sub>3</sub>, invasiones hasta la grasa perirectal, no son candidatas para un tratamiento local; deben tratarse con una resección mayor adecuada y también con un procedimiento adyuvante en la mayoría de los casos (tabla 1).

Ciertos hechos clínicos también deben tenerse en cuenta al momento de elegir el tratamiento adecuado. Los pacientes con dificultades físicas tendrán problemas con el manejo de la colostomía. Igualmente, si se trata de una mujer o de un hombre, sus características influirán en la práctica de cirugías de salvamento de esfínteres. Por ejemplo, en pacientes múltiparas delgadas es más fácil practicar una resección ultrabaja de recto, mientras que en un hombre con pelvis estrecha y obeso habrá mayores dificultades<sup>21,22</sup>.

TABLA 1.

*Guía de manejo para el tratamiento de cáncer de recto***Estadio I**

$T_1N_0$ ,  $T_2N_0$ : tumor confinado a la pared rectal sin compromiso ganglionar

- Tercio distal
- $T_1$ : invasión solamente hasta la submucosa
  - Escisión local
  - Resección radical (resección abdomino-perineal)
  - No se recomienda tratamiento adyuvante.
- $T_2$ : invasión hasta la muscular propia
  - Escisión local con tratamiento adyuvante preoperatorio o posoperatorio
  - Resección radical abdomino-perineal sin tratamiento adyuvante
- Tercio medio
- $T_1$ 
  - Microcirugía endoscópica transanal
  - Resección radical, generalmente resección anterior baja con anastomosis ultrabaja y ostomía proximal de protección
  - No se recomienda tratamiento adyuvante.
- $T_2$ 
  - Microcirugía endoscópica transanal con tratamiento adyuvante preoperatorio o posoperatorio
  - Resección radial similar a la de tumores  $T_1$
  - El tratamiento adyuvante no se recomienda con resecciones radicales, pero sí con microcirugía endoscópica transanal.

**Estadios II y III**

El estadio II tiene invasión a la grasa perirrectal ( $T_3$ ) pero no tiene compromiso ganglionar. El estadio III es cualquier cáncer rectal ( $T_1$ ,  $T_2$ ,  $T_3$ ), pero con compromiso ganglionar mesorrectal.

- Tercio superior
  - $T_1$  o  $T_2$
  - Resección anterior baja

- Tercio distal
  - El tratamiento neoadyuvante es lo recomendado, seguido de una resección radial: usualmente resección abdomino-perineal.
  - Si las imágenes preoperatorias no definen claramente el estadio de la enfermedad, la resección se puede hacer seguida de tratamiento adyuvante posoperatorio.
- Tercio medio
  - Similar a lo del tercio distal, pero en lugar de una resección abdomino-perineal se hace una resección anterior baja
- Tercio superior
  - Resección anterior baja con tratamiento adyuvante preoperatorio o posoperatorio

**Estadio IV**

- El tratamiento para cualquier cáncer en este estadio depende de la extensión de las metástasis. El control local y regional de la enfermedad debe ser agresivo, similar a lo de los casos anteriores excepto en los avanzados.

**Escisión total del mesorrecto**

La resección del recto con anastomosis primaria no fue un procedimiento común sino hasta finales de 1940. Antes de esta época, la cirugía del recto consistía generalmente en la creación de un estoma permanente. Los recientes avances en las técnicas quirúrgicas para el tratamiento del cáncer de recto, han permitido que la resección primaria con anastomosis sin colostomía o ileostomía sea ahora la regla más que la excepción.

La escisión total del mesorrecto, en conjunto con la resección anterior baja del recto o la resección abdomino-perineal, incluye la disección precisa con la remoción total del mesorrecto, desde el sitio distal hasta al tumor, todo como una sola unidad<sup>23,24</sup>. Al contrario de las disecciones ciegas del mesorrecto, la remoción del mesorrecto debe ser profunda y bajo visión directa. Se deben preservar los nervios autonómicos, practicar hemostasia completa y evitar la lesión de las coberturas

del mesorrecto. La reducción de márgenes positivos se reduce de 25 % en cirugía convencional a 17 % en casos de resección total del mesorrecto (figura 1).

La cirugía convencional lesiona la circunferencia del mesorrecto durante la disección ciega a través de planos sin identificar, de manera que el mesorrecto residual queda en la pelvis. La alta tasa de recurrencia pélvica en la cirugía convencional es una alarma de la inadecuada resección del mesorrecto en la pelvis. Varios grupos quirúrgicos utilizan la técnica de resección total del mesorrecto; ellos han reportado recurrencias locales de 5 a 7 % en los estadios II y III <sup>25,26</sup>.

Es importante resaltar que el éxito total del control local de la enfermedad se refleja en la supervivencia de estos pacientes; según estudios publicados, se llega al 78 % al usar este tipo de técnica.

La disección meticulosa, sin embargo, no está exenta de consecuencias. Se ha informado que se presentan un mayor tiempo operatorio y aumento de las fístulas anastomóticas. Las anastomosis de 3 a 6 cm del margen anal tienen un riesgo de 17 % de fistulización, por eso, en algunos centros se practica rutinariamente una ostomía de protección.

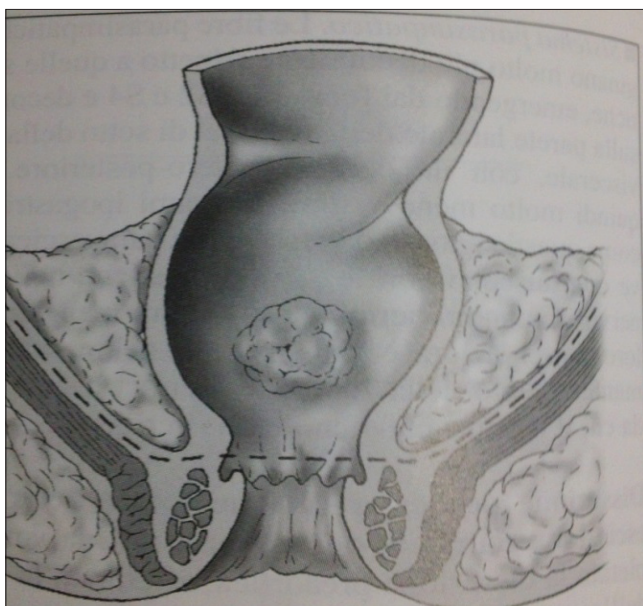


Figura 1. Disección correcta, margen distal hasta el plano de los elevadores.

Reproducida con permiso de: Croce E, Olmi S. *Chirurgia del colon, del retto e dell'ano*. Milano: Masson Spa; 2004.

La cirugía convencional rectal está asociada con una incidencia significativa de disfunción sexual y urinaria <sup>27</sup>. Presumiblemente, esto está relacionado con el daño del plexo autonómico parasimpático y simpático debido a la disección ciega.

Existen puntos reconocidos donde la lesión nerviosa puede presentarse durante la resección rectal. La más proximal es la lesión del plexo nervioso simpático que rodea la aorta. Estos troncos nerviosos simpáticos pueden lesionarse cerca a la entrada de la pelvis donde estos nervios se dividen <sup>28</sup>.

La extensión de la resección de los márgenes rectales aún es controvertida. Aunque la diseminación del cáncer rectal es hacia arriba en el trayecto linfático, los tumores por debajo de la reflexión peritoneal se diseminan distalmente por vía linfática intramural o extramural, o por vía vascular. Cuando la diseminación intramural sucede distalmente, generalmente es a 2 cm del tumor, a no ser que la lesión está pobremente diferenciada.

Finalmente, los datos de estudios prospectivos de asignación aleatoria de Estados Unidos no han mostrado diferencias significativas en cuanto a la supervivencia o la recurrencia local cuando se comparan los márgenes distales de menos de 2 cm, de 2 a 2,9 cm y de más de 3 cm. Como resultado de esto, un margen distal de 2 cm es aceptable para la resección del cáncer rectal. Aunque un margen proximal de 5 cm se recomienda, el margen radial aún es más crítico.

Parece razonable concluir que un margen distal de 2 cm se justifica sobre márgenes mayores de resección. Incluso márgenes más pequeños distales pueden ser aceptables en ciertos pacientes en los que se busca preservar los esfínteres. En estos casos se deben practicar cortes por congelación para confirmación.

### Resección abdomino-perineal

Este tipo de cirugía se utiliza cuando el tumor compromete el esfínter anal o está tan cerca que no es posible salvar el mecanismo esfinteriano sin alcanzar un adecuado margen distal <sup>29</sup>. También, hay pacientes con tumores de recto medio y con pobre continencia anal que se benefician de la resección abdomino-perineal, aun cuando sean candidatos para tratamientos más conservadores.

### ***Incisión y exploración***

El abdomen es incidido por la línea media. En pacientes delgados generalmente se mantiene la incisión por debajo del ombligo. Igualmente, se pueden hacer incisiones transversas sin interferir con el sitio de la ostomía definitiva. También, se puede practicar la resección por vía laparoscópica con la extracción de la pieza quirúrgica a través del perineo<sup>30</sup>; sin embargo, están por determinarse los beneficios de la cirugía laparoscópica en estos pacientes.

### ***Resección total del mesorrecto***

Una correcta resección del mesorrecto comienza con la ligadura de la arteria hemorroidal superior o la arteria mesentérica superior. Una vez se avanza a la resección presacra, se debe tener cuidado de no lesionar los nervios simpáticos; la disección es justo anterior o medial a estos nervios<sup>31</sup>. Usando el electrocauterio o las tijeras, se rechazan estas estructuras posteriores y se deja intacto el mesorrecto. La disección anterior es tal vez una de las partes más difíciles en los hombres<sup>32-33</sup>. Se debe intentar incluir las dos hojas de la fascia de Denonvillier. Esta fascia está compuesta por peritoneo, el cual se encuentra entre las vesículas seminales, la próstata anterior y el recto posterior. En mujeres, el peritoneo se incide a nivel de la bolsa de Douglas y el tabique recto-vaginal se separa<sup>34,35</sup>.

### ***Resección baja de recto con preservación de esfínteres***

La resección baja de recto con preservación de esfínteres se ha convertido en un procedimiento de rutina para los cánceres de recto medio y distal, con eficacia y seguridad demostradas<sup>36,37</sup>. La resección baja de recto incluye la disección y anastomosis por debajo de la reflexión peritoneal con ligadura de las arterias hemorroidales superiores y media. La resección baja de recto extendida incluye, además, la movilización completa del recto, con división de los ligamentos laterales y movilización posterior a través de la fascia de Waldeyer hasta la punta del coxis. Además, se hace la disección del plano entre la pared anterior del recto y la vagina en mujeres, o la disección entre el recto y la próstata hasta su borde inferior en hombres, con el objetivo de lograr un margen distal al tumor de 2 cm, tal como se observa en la figura 2<sup>38</sup>.

### ***Anastomosis colo-anal***

El último procedimiento para la conservación de esfínteres es la resección ultrabaja de recto con anastomosis colo-anal. La cirugía preserva los mecanismos esfinterianos en tumores muy bajos de recto, en los cuales el margen distal es el mínimo para una cirugía aceptable según los criterios oncológicos<sup>39,40</sup>. La anastomosis colo-anal se puede hacer con una bolsa en J. Debido a la gran capacidad de dicha bolsa, es posible mantener la función anorrectal, especialmente en etapas tempranas del posoperatorio. Se crea doblando la parte distal del colon entre 5 y 8 cm para crear un canal común entre las dos partes del colon. Después se hace la anastomosis en la región anal. Otra alternativa a la bolsa en J es la coloplastia. Esta cirugía es similar a una estricturoplastia: el colon distal se divide en sentido longitudinal por 8 a 10 cm, a 4 o 6 cm del margen del colon distal (figura 3).

### **Tratamiento local**

Aunque la resección baja de recto y la resección abdomino-perineal son las principales modalidades de

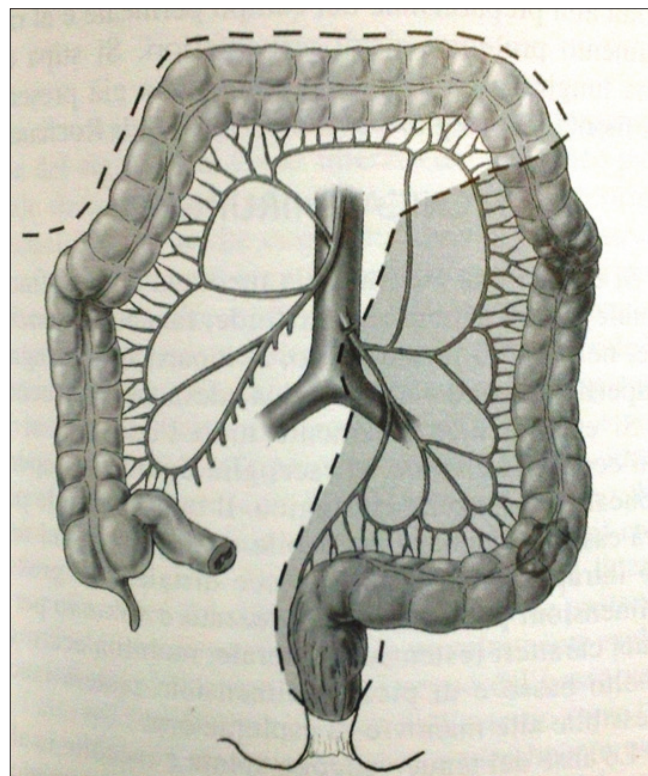


FIGURA 2. Límites para la resección anterior baja de recto  
Reproducida con permiso de: Croce E, Olmi S. *Chirurgia del colon, del retto e dell'ano*. Milano: Masson Spa; 2004.

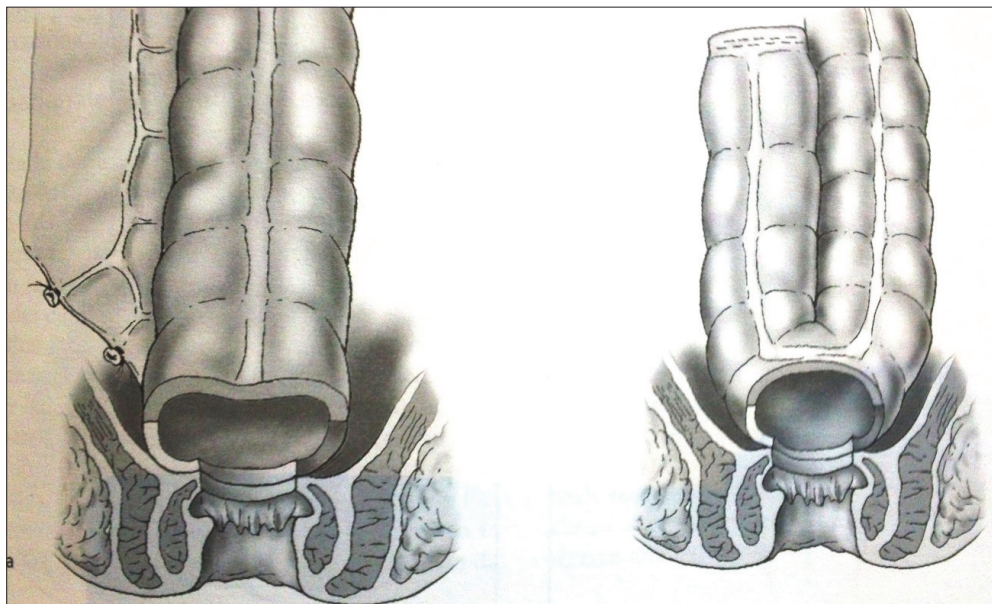


Figura 3. Anastomosis colo-anal directa (a) y anastomosis colo-anal en J (b)  
Reproducida con permiso de: Croce E, Olmi S. *Chirurgia del colon, del retto e dell'ano*. Milano: Masson Spa; 2004.

tratamiento para muchos cánceres de recto distal, están asociadas a una morbilidad importante<sup>41,42</sup>. Los primeros informes significativos publicados describían el uso de la escisión local para el cáncer de recto en el *St. Mark's Hospital* de Londres. La resección local se utilizó en pacientes que se negaban a tener una colostomía o con enfermedades concomitantes importantes que no permitían una resección radical.

### Evaluación preoperatoria

La selección apropiada de los pacientes es el punto clave para el tratamiento exitoso de los cánceres de recto por medio de resección local<sup>43,44</sup>.

Los tumores candidatos a resección local deben ser de menos de 4 cm de diámetro y con menos de 40 % de compromiso de la circunferencia. La distancia del tumor a la línea dentada es importante, ya que determina el tipo de tratamiento. Los tumores con menos de 5 cm desde la línea dentada son candidatos a resección transanal, mientras que aquellos en el recto medio pueden requerir una resección transcoccígea o cirugía microscópica transanal. Los tumores fijos son probablemente transmurales y no serían candidatos para escisión local. En los tumores T<sub>2</sub>, la sola resección local no es suficiente y se requiere tratamiento adyuvante.

Los criterios de selección para la escisión local se muestran a continuación:

- Tumores de menos de 4 cm de diámetro
- Tumores con menos de 40 % de compromiso de la circunferencia
- Tumores a 10 cm de la línea dentada
- Tumores móviles al examen rectal
- Lesiones T<sub>1</sub>, T<sub>2</sub> en ultrasonografía
- Sin compromiso linfático

### Técnica

**Escisión transanal.** La resección local se ha logrado para la mayoría de los cánceres bajos de recto<sup>45</sup>. Después de la inducción anestésica, se coloca al paciente en posición de navaja con los glúteos separados con cintas y se coloca un dilatador anal para poder identificar más fácilmente la lesión. Una vez se ha identificado, se colocan suturas de tracción entre 1 y 2 cm distales a la lesión. La línea de disección se marca sobre la mucosa usando un electrocauterio. Esta línea de disección debe quedar entre 1 y 2 cm de distancia hasta el borde del tumor, en círculo.

Si la lesión no se visualiza fácilmente, se colocan varias suturas de tracción para prolapsar la lesión en el campo quirúrgico. El siguiente paso es utilizar electrocauterio para disecar toda la mucosa y extraer así toda la lesión previamente marcada. Una vez extraída, se debe observar la grasa perirrectal que se encuentra debajo de la lesión para confirmar la extracción completa. Hay que tener cuidado en caso de lesiones anteriores, ya que se puede lesionar la vagina en mujeres o la próstata en hombres. El defecto de la pared rectal se cierra transversalmente con puntos separados de sutura de ácido poliglicólico.

Las complicaciones que se pueden presentar asociadas a estos procedimientos locales, son retención e infecciones urinarias, hemorragia, infección de los espacios perirrectales e isquiorrectales, e impactación fecal. Sin embargo, estas complicaciones son bastante raras y la mortalidad es de 0 % en muchas series <sup>46</sup>.

**Microcirugía endoscópica transanal.** La microcirugía endoscópica transanal fue descrita en 1984 por Gerhard Buess en Tubingen, Alemania <sup>47</sup>. La cirugía se realiza con un rectoscopio especial, el cual tiene 4 cm de diámetro y una longitud de 12 a 20 cm. El rectoscopio se introduce con el obturador, el cual se retira y se reemplaza con una tapa hermética. La insuflación del recto se hace manualmente, como en la rectosigmoidoscopia rígida.

Se comienza con una inyección de epinefrina al 1:100.000 en el plano submucoso alrededor de la lesión, para ayudar con la hemostasia (figura 4). El margen de resección se marca a 1 a 1,5 cm alrededor de la lesión

usando electrocauterio. La lesión se toma y se procede a la resección sobre toda la pared rectal hasta la grasa perirrectal. Una vez hecho esto, se cierra la lesión de manera transversal con sutura absorbible (figura 5).

Aunque la microcirugía endoscópica transanal es una técnica relativamente nueva, se muestra como una técnica ideal para la resección local del cáncer de recto. Hay pocos estudios retrospectivos o prospectivos

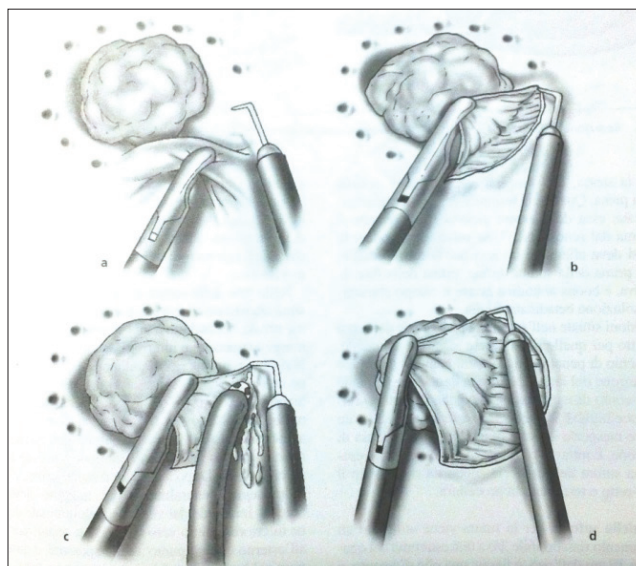


FIGURA 4. Inicio de la resección a espesor total. (a) Marcación de la línea de incisión. (b) Inicio de la resección. (c) Coagulación de los puntos sangrantes. (d) Progresión de la resección por toda la circunferencia.

Reproducida con permiso de: Croce E, Olmi S. *Chirurgia del colon, del retto e dell'ano*. Milano: Masson Spa; 2004.

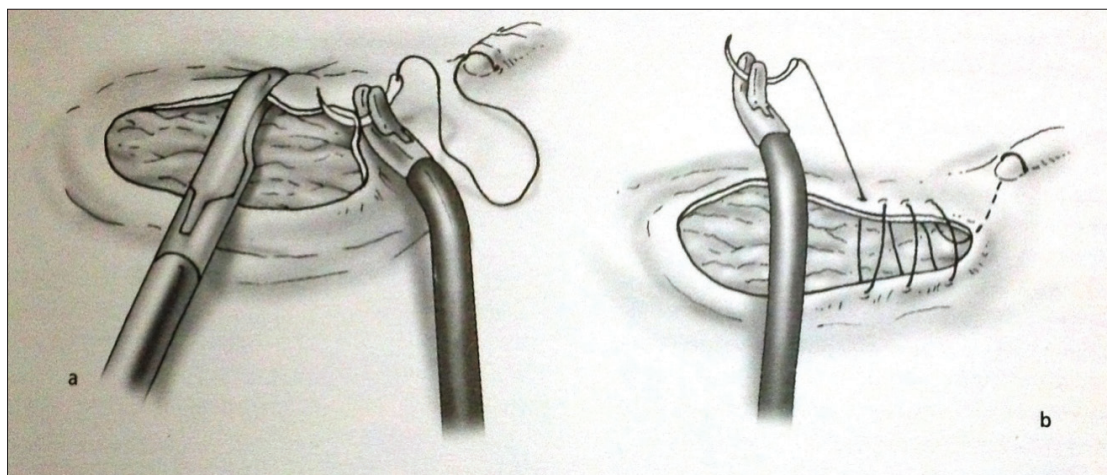


FIGURA 5. Sutura de la pared rectal

Reproducida con permiso de: Croce E, Olmi S. *Chirurgia del colon, del retto e dell'ano*. Milano: Masson Spa; 2004.



en que se describan su uso y resultados. En general, dichos escritos muestran supervivencia y recurrencias que varían entre 83 y 100 % y entre 0 y 27 %, respectivamente (tabla 2).

**TABLA 2.**  
*Supervivencia a cinco años*

Estadio	Grupo	Supervivencia (%)
I	T1-2, N0, M0	>90
IIA	T3, N0, M0	60 a 85
IIB	T4, N0, M0	60 a 85
IIIA	T1-2, N1, M0	55 a 60
IIIB	T3-4, N1, M0	35 a 42
IIIC	T1-4, N2, M0	25 a 27
IV	T1-4, N0-2, M1	5 a 7

**Escisión local y tratamiento adyuvante.** La recurrencia local es la mayor causa de mortalidad y morbilidad después de una resección local o una resección radial para el cáncer de recto<sup>48,49</sup>. El mayor factor de riesgo para la recurrencia incluye la profundidad de invasión del tumor primario, los márgenes positivos, el grado histológico del tumor y la presencia de compromiso ganglionar. La radioterapia adicional adyuvante o neoadyuvante ha mostrado una tasa baja de recurrencia. Existe evidencia de que la quimiorradioterapia podría tener beneficio en la supervivencia. Una de las mayores dificultades después de una resección local, es la inhabilidad de poder evaluar el compromiso ganglionar. La enfermedad microscópica se puede presentar en el 12 % de lesiones T<sub>1</sub>, en el 22 % de lesiones T<sub>2</sub> y en el 58 % de lesiones T<sub>3</sub> o T<sub>4</sub><sup>50</sup>. La enfermedad microscópica puede llevar a recurrencia local si se deja sin tratamiento. Estos hallazgos han hecho que muchos observadores recomienden la radiación posoperatoria después de una resección local, con el objetivo de erradicar cualquier enfermedad ganglionar, especialmente en tumores agresivos con los factores de riesgo previamente descritos<sup>51,52</sup>.

Después de la evaluación exhaustiva del paciente, se puede proceder a una resección local. Los márgenes deben ser de 1 cm<sup>53,54</sup>. Lo más importante es obtener un borde libre de tumor independientemente del tamaño. La escisión debe ser de toda la pared, incluso la grasa

perirrectal. Las muestras deben evaluarse de acuerdo con su margen alrededor, profundidad de invasión, grado histológico e invasión vascular o linfática. Los pacientes con márgenes positivos deben recibir tratamiento adicional, sea resección, quimiorradioterapia o resección radical. Los tumores son categorizados en bajo o grado alto, de acuerdo con su grado de diferenciación y la presencia de invasión linfática o vascular. Los pacientes con lesiones T<sub>1</sub> con bajo riesgo, no deben recibir tratamiento adicional, mientras que aquellos con lesiones T<sub>1</sub> con alto riesgo y lesiones T<sub>2</sub> de bajo riesgo, deben recibir quimiorradioterapia. Los pacientes con lesiones T<sub>2</sub> de alto riesgo o lesiones T<sub>3</sub>, deben someterse a resecciones radicales. En todos los pacientes el seguimiento debe ser estricto para detectar recurrencias locales tempranas.

Los tumores con evidencia de compromiso ganglionar deben considerarse como una enfermedad avanzada y deben tratarse con una cirugía radical, sea con una resección anterior baja de recto o ultrabaja con anastomosis pélvica baja. Las lesiones T<sub>1</sub> tienen una baja probabilidad de producir compromiso ganglionar y son excelentes candidatos para escisión local, mientras que lesiones T<sub>3</sub> y T<sub>4</sub> probablemente deban tratarse con una resección radical. El tratamiento de las lesiones T<sub>2</sub> es controvertido. Históricamente, los mejores resultados se han visto con resecciones anteriores bajas para lesiones T<sub>2</sub>. Sin embargo, la escisión local con quimiorradioterapia posoperatoria ha mostrado resultados similares. Si se ofrece la resección local a estos pacientes, se debe administrar quimiorradioterapia obligatoriamente antes o después de la cirugía<sup>55,56</sup>.

Si hay presencia de enfermedad metastásica incurable, se puede hacer resección local para lesiones pequeñas T<sub>2</sub> y T<sub>3</sub>, porque estos pacientes seguramente morirán de su enfermedad metastásica antes que presenten una recurrencia local.

### **Resección laparoscópica para cáncer de recto**

Hoy en día se está utilizando la laparoscopia para el tratamiento de neoplasias intraabdominales, incluyendo la proctectomía<sup>57,58</sup>. Parte de este procedimiento se realiza por laparoscopia y la cirugía se completa en forma tradicional; en particular, la exploración y la movilización del colon y del recto se hacen por vía laparoscópica, y la ligadura del pedículo vascular se hace con clips laparos-

cópicos o con equipos de ligadura por radiofrecuencia. La disección pélvica se puede llevar a cabo laparoscópicamente con una buena visualización; sin embargo, la anastomosis aún se practica extracorpóreamente.

La principal pregunta sobre la cirugía laparoscópica para la proctectomía es si provee el mismo tejido reseado que con la técnica tradicional o si existen cambios en la biología del cáncer que afecten la supervivencia o la recurrencia. Con respecto a esto, se ha reportado recurrencia sobre la herida de los trocares en pacientes sometidos a cirugía laparoscópica. En estudios de asignación aleatoria comparando la cirugía abierta con la laparoscópica, no se ha demostrado estadísticamente diferencia en la supervivencia. Según estudios recientes llevados a cabo en Londres, en la resección anterior de recto asistida por laparoscopia se han demostrado márgenes circunferenciales positivos, al compararla con la técnica abierta. Por estas razones, hay que seguir estudiando esta técnica para estandarizarla en el futuro.

Se ha reportado un tiempo promedio de 180 a 220 minutos para practicar la resección laparoscópica. En una revisión reciente de Cochrane se confirmó que la cirugía laparoscópica está asociada a menos pérdida sanguínea. En el estudio CLASICC, el tiempo de estancia hospitalaria disminuyó de 13 a 11 días. Igualmente, no hubo mortalidad en los primeros 30 días, se presentaron menos infecciones de la herida quirúrgica, 1 % frente a 14 % en cirugía abierta, hubo morbilidad en 21 % frente a 28 %, respectivamente, y menor estancia hospitalaria para el grupo de laparoscopia; también, el regreso a una dieta normal fue mucho más rápida, hubo menor dolor, menos necesidad de narcóticos y mejor respuesta inmunológica.

### **Proctectomía robótica**

Operar dentro de los confines de la pelvis para practicar una buena escisión total del mesorecto es técnicamente demandante con la laparoscopia; los sistemas robóticos son útiles cuando el campo operatorio es pequeño y se requiere una disección completa y exitosa. Se tienen reportes recientes sobre la facilidad de la cirugía robótica para el tratamiento del cáncer de recto. La potencial ventaja consiste en obtener un ángulo cómodo para la entrada de los instrumentos en la pelvis, lo cual provee al cirujano de una visión en un ángulo como si estuviera sentado en el tórax del paciente. Se reporta igual éxito

que con la proctectomía laparoscópica. La proctectomía robótica ofrece mejor visión de los nervios, disminuye la tasa de disfunciones sexuales y vesicales, e igualmente es más ergonómica para el cirujano; sin embargo, es una técnica nueva en desarrollo que requiere estudios más rigurosos antes de que su uso pueda ser estandarizado para el tratamiento del cáncer de recto <sup>59</sup>.

### **Resección ampliada para cánceres avanzados de recto**

Algunas veces el cáncer de recto invade órganos adyacentes o la pared abdominal. Cuando esto ocurre, se ha demostrado que una resección extendida del cáncer, junto con los órganos comprometidos, puede producir tasas de supervivencia de más de 50 %. Los pacientes con adherencias inflamatorias a órganos vecinos muestran una supervivencia mayor que aquellos con infiltración tumoral, pero la diferencia generalmente no se puede realizar en el tiempo quirúrgico <sup>60</sup>. Los órganos que generalmente están comprometidos en la infiltración por cáncer de recto, son el útero, el intestino delgado, la vejiga y la pared abdominal. En general, aproximadamente 5 % de los pacientes se presentan con lesiones rectales avanzadas.

### **Conclusiones**

El tratamiento quirúrgico del cáncer de recto ha evolucionado dramáticamente durante los últimos 100 años. Su objetivo principal es la resección curativa con mínima morbilidad y mortalidad. El mejoramiento de las técnicas locales ha permitido que los pacientes tengan mejor calidad de vida. Igualmente, entender la historia natural de la enfermedad, las causas de recurrencia y hacer un mejor análisis histopatológico, han permitido identificar pacientes con alto riesgo de recurrencia local y progresión de la enfermedad después de la resección curativa. Estos conocimientos han permitido un tratamiento multidisciplinario con el apoyo de servicios complementarios de patólogos, oncólogos, radiólogos y gastroenterólogos. La combinación de factores biológicos y anatómicos ha contribuido a la comprensión de esta compleja enfermedad. El tratamiento y un resultado óptimo dependen enormemente del trabajo multidisciplinario de los equipos de cada institución <sup>61,62</sup>.

La estadificación preoperatoria con ultrasonografía transrectal o resonancia magnética, es importante para

seleccionar a los pacientes que tienen cáncer de recto y que deben someterse inmediatamente a cirugía o deben recibir tratamiento neoadyuvante. Las técnicas quirúrgicas, como la resección anterior baja de recto o la resección abdomino-perineal, deben ser practicadas con escisión total del mesorrecto para lograr adecuados márgenes distales, proximales y circunferenciales. El tratamiento local mediante resección transanal o microcirugía endoscópica, deben utilizarse en tumores T<sub>1</sub> con una histología

y clínica favorables. La cirugía laparoscópica parece promisoriosa, con seguridad oncológica y quirúrgica; sin embargo, se requieren más estudios que muestren este beneficio. En el paciente con cáncer en estadio II o III, se debe administrar tratamiento neoadyuvante con quimioterapia con 5-FU-oxiplatino, la cual ha demostrado mejoría en la supervivencia y enfermedad metastásica, en combinación con sesiones de radioterapia y posterior cirugía radical.

---

## Surgical treatment of rectal cancer, bibliographic review

### Abstract

*Accurate staging has a critical role in the decision-making process of patients with rectal cancer. The four most commonly used imaging modalities in the pretherapeutic staging include endoscopic ultrasound, computerized tomography, magnetic resonance imaging and positron emission tomography. Locoregional tumor control in rectal cancer surgery has improved significantly over the last 15 years, after the introduction of total mesorectal excision (TME), which leads to the complete removal of the intact mesorectum including the lymphatics, lymph nodes, nerves, and vascular supply. At the present time, given the improved local control, acute and long-term toxicity profile, and sphincter preservation rate, patients who require combined modality therapy should receive concomitant radiochemotherapy preoperatively. The ultimate goal of the treatment of rectal cancer is to cure the disease while preserving function and quality of life. Total mesorectal excision (TME), the surgical removal of the rectum and its mesorectal envelope, is the accepted standard approach for the treatment of rectal cancer.*

*Patients with tumors located in the middle or upper rectum often undergo an anterior or low anterior resection, preserving the anal sphincter, whereas patients with distal tumors require a complete abdominoperineal resection of the rectum, resulting in permanent colostomy. Patients with early-stage (stage I) rectal cancer who undergo this aggressive surgical approach benefit from a high cure rate, with 5-year survival rates reported between 87 % to 90 %. TME, however, is a major operation that is accompanied by significant mortality (1 %–6 %) and considerable morbidity.*

**Key words:** *rectum; rectal neoplasms; colonic neoplasms; surgery; neoadjuvant therapy.*

---

### Bibliografía

1. Corman M, Marvin L. Principles of surgical technique in the treatment of carcinoma of the large bowel. *World J Surg.* 1991;15:592-6.
2. Nelson H, Petrelli N, Carlin A, Couture J, Guillen J, Miedema B, *et al.* Guidelines 2000 for colon and rectal cancer surgery. *J Natl Cancer Inst.* 2001;93:583-96.
3. Tayana A, Barroso C, Fernandes F, Dias V. Análise de género para o adoecer de câncer. *Rev Bras Enferm* Brasília. 2010;63:921-6.
4. Emura F, Carr-Locke D, Santacoloma M. La colonoscopia: su razón, su indicación y la medición de su calidad. A propósito de un estudio que dice que ¡no es tan buena como parece! *Rev Colomb Gastroenterol.* 2009;24:51-9.
5. Lledó S, García-Granero E, García-Armengo J. Tratamiento quirúrgico y resultados del cáncer de recto. *Cir Esp.* 2003;73:25-9.
6. Roesch-Dietlen F, Jiménez-García VA, Remes-Troche JM, Rubio-Arce JF, López-Salinas A, Ruiz-Juárez I. Comportamiento epidemiológico de las neoplasias malignas del tracto digestivo en un periodo de 5 años en Veracruz, México. *Rev Gastroenterol Mex.* 2012;77:3-8.
7. Ferrera E, Meléndez H. Características clínicas, demográficas e histopatológicas de los pacientes con cáncer colorrectal del Hospital Universitario de Santander. *Rev Colomb Cir.* 2012;27:213-20.
8. Aleksic M, Hennes N, Ulrich B. Surgical treatment of locally advanced rectal cancer. Options and strategies. *Dig Surg.* 1998;15:342-6.

9. Ramírez J, Palacios M, Ortego J, Aguilera V, Martínez M. Predictive ultrasound factors of lymphatic invasion in rectal cancer. *Rev Esp Enferm Dig.* 2011;103:299-303.
10. Dieguez A. Resonancia magnética de alta resolución en el cáncer de recto. *Revista Argentina de Radiología.* 2010;74:214-8.
11. López F, Carillo K, Zárate A, Brien A, Ladrón D. Cáncer de recto: diagnóstico, estudio y estadificación. *Rev Chil Cir.* 2012;64:199-209.
12. Soto G, López F, Zárate A, Pinedo G, Rahmer P. Endosonografía rectal y radioquimioterapia preoperatoria en cáncer de recto. *Rev Chil Cir.* 2003;55:356-62.
13. Urrejola G, Gellona J, Pulgar D, Espinola D, Inostroza G, Bellolio F, *et al.* Exactitud de la endosonografía rectal en la estadificación tumoral en pacientes con cáncer de recto sin quimio-radioterapia preoperatoria. *Rev Chil Cir.* 2012;64:452-6.
14. Vila J, Jiménez J, Isirarri R, Martínez A, Amorena E, Borda F. Estadificación del cáncer de recto mediante ultrasonografía endoscópica: correlación con la estadificación histológica. *Rev Esp Enferm Dig.* 2007;99:132-7.
15. Decanini-teran C, González J, Obregón J, Vega M. Cáncer de recto. Diagnóstico, estadificación y tratamiento. *Cir Cir.* 2011;79:481-7.
16. Wilt J, Vermaas M, Ferenschild F, Verhoef C. Management of locally advanced primary and recurrent rectal cancer. *Clin Colon Rectal Surg.* 2007;20:255-63.
17. Flórez N, Bohórquez M, Mateus G, Prieto R, Carvajal L, Polanco M, *et al.* Caracterización de los hallazgos histopatológicos de tumores colorrectales en pacientes del Tolima, Colombia. *Rev Colomb Gastroenterol.* 2012;27:88-94.
18. Claro I, Ferreira S, Lage P, Salazar M, Francisco I, Filipe B, *et al.* Carcinoma do cólon ou recto em jovens: caracterização clínico-patológica e vias de carcinogênese. *J Port Gastroenterol.* 2007;14:61-7.
19. Ota DM, Skibber J, Rich TA. MD Anderson Cancer Center experience with local excision and multimodality therapy for rectal cancer. *Surg Oncol Clin North Am.* 1992;1:147-52.
20. Clifford W, Pollard M, Nivatvongs S, Rojanasakul A. Carcinoma of the rectum. Profiles of intraoperative and early postoperative complications. *Dis Colon Rectum.* 1994;37:866-74.
21. Kapiteijn E, Marijnen CA, Nagtegaal ID, Putter H, Steup WH, Wiggers T, *et al.* Preoperative radiotherapy combined with total mesorectal excision for resectable rectal cancer. *N Engl J Med.* 2001;345:638-46.
22. Valencia J, Escó R, López M. Radioterapia postoperatoria exclusiva en carcinoma de recto. *Oncología (Barc.)* 2004;27:297-306.
23. Bebeneck M, Smedh K, Bojarowski T, Pudelko M. Total mesorectalexcision (TME) in the treatment of rectal cancer. *J Oncol.* 2003;53:185-8.
24. Oliveira R, Fontes F, Barros-Lima A, Gontijo-Rodrigues F, Mourthé M, Martins-Barbosa D, *et al.* Cirurgia no câncer colorrectal-abordagem cirúrgica de 74 pacientes do SUS portadores de câncer colorretal em programa de pós-graduação *lato sensu* em coloproctologia. *Rev Bras Colo-proctol.* 2011;31:45-60.
25. Schmoll H, Cutsem E, Valentin V, Glimous K, Haustermans B, Balmana J, *et al.* ESMO consensus guidelines for management of patients with colon and rectal cancer. A personalized approach to clinical decision. *Ann Oncol.* 2012;23:2479-516.
26. Mortenson M, Vijay P, Khatri M, Bennett J, Petrelli J. Total mesorectal excision and pelvic node dissection for rectal cancer: An appraisal. *Surg Oncol Clin North Am.* 1997;16:177-97.
27. Herranz F, Muñoz F, Subira D, Gómez M, Calvo F. Preservación de la vejiga en el cáncer de recto con invasión de la próstata. *Actas Urológicas Españolas.* 2004;28:447-51.
28. Rau B, Hohenberger P, Gellermann J, Hünerbein M, Hildebrandt B, Schneider U, *et al.* T4 rectal carcinoma. Surgical and multimodal therapy. *Chirurg.* 2002;73:147-53.
29. Bannura G, Barrera A, Melo C, Contreras J, Soto D. Resultados del tratamiento con neoadyuvancia del cáncer de recto localmente avanzado. *Rev Chil Cir.* 2010;62:607-13.
30. Barrial E, González A, Sarmiento A, Ferrer D. Colostomía perineal en el carcinoma recto vaginal. *Revista de Ciencias Médicas.* 2005;9:1-6.
31. MacFarlane J, Ryall R, Herald R. Mesorectal excision for rectal cancer. *Lancet.* 1993;341:457-60.
32. Heimann T, Steinhagen R, Greenstein A, Pérez C, Aufses A. Surgical treatment of tumors of the distal rectum with sphincter preservation. *Ann Surg.* 1992;216:432-7.
33. Espallargues M, Almazán C, Tebé C, Pla R, Sánchez E, Mías M, *et al.* ONCORisc Study Group. Management and outcomes in digestive cancer surgery: Design and initial results of a multicenter cohort study. *Rev Esp Enferm Dig.* 2009;101:680-96.
34. Enker W, Thaler H, Cranor M, Polyak T. Total mesorectal excision in the operative treatment of carcinoma of the rectum. *J Am Coll Surg.* 1995;181:335-46.
35. Cerdán J. Recidiva locorregional en el cáncer de recto. *Cirugía Española.* 2003;73:63-7.
36. Bannura G, Barrera A, Contreras J, Melo C, Soto D, Mansilla J. Exenteración pélvica posterior por cáncer de recto. *Rev Chil Cir.* 2005;57:229-34.
37. Bannura G, Cumsille M, Barrera A, Contreras J, Melo C, Soto D. Resultados del tratamiento quirúrgico del cáncer del tercio superior del recto y de colon sigmoides: análisis comparativo. *Rev Chil Cir.* 2009;61:538-43.
38. Park J, Neuman H, Weiser M, Wong W. Randomized clinical trials in rectal and anal cancer. *Surg Oncol Clin North Am.* 2010;19:205-23.
39. Codina A, Farrés R, Olivet F. Estadificación preoperatoria del cáncer colorrectal. *Cir Esp.* 2003;73:17-9.
40. Guerra J, Vázquez J, Díaz C, Pérez L, Naranjo D. Resección mesorrectal total y anastomosis coloanal con reservorio en J para el tratamiento de los cánceres de recto medio y bajo. *Revista Cubana de Cirugía.* 2010;49:60-5.

41. Caselli B, Cabrera J, Cea J, Díaz P, Gallardo A, Ocares M, *et al.* Complicaciones postoperatorias en el tratamiento quirúrgico de cáncer de recto en el Hospital Clínico Regional de Concepción. *Magno.* 2008;1:41-7.
42. Tonani M, Campos E. Cancer risk and preventive behavior: Persuasion as an intervention strategy. *Rev Lat Am Enfermagem.* 2008;16:864-70.
43. Zuñía A, López F, Rahmer A, Carrasco G, Aravena C, Díaz A, *et al.* Cáncer de recto en mayores de 70 años: ¿se justifica una resección con intención curativa? *Rev Chil Cir.* 2002;54:508-13.
44. Bailey H, Huval W, Max E, Smith K, Butts D, Zamora L. Local excision of carcinoma of the rectum for cure. *Surgery.* 1992;111:555-61.
45. Contreras J, Bannura G, Barrera A, Zúñiga C, Melo C, Soto D. Resultados alejados de la resección local transanal para cánceres de recto bajo bien seleccionados. *Rev Esp Enferm Dig.* 2007;99:206-9.
46. Molina P, Zúñiga J, Tapia G, Zárate C, Duarte I, Torres J, *et al.* Valor pronóstico de los nódulos tumorales extranodales en el mesorrecto en pacientes operados por cáncer de recto. *Rev Chil Cir.* 2006;58:325-9.
47. Graaf E, Dooneboch P, Stanssen L. Transanal endoscopic microsurgery for rectal cancer. *Eur J Cancer.* 2002;38:904-10.
48. García-Aguilar J, Cromwell J, Marra C, Lee S, Madoff R, Rothenberger D. Treatment of locally recurrent rectal cancer. *Dis Colon Rectum.* 2001;44:1743-8.
49. Hormaza J. Resecciones multiviscerales en 461 casos operados de cáncer colorrectal. *Rev Colomb Gastroenterol.* 2007;22:283-96.
50. Barreras J, Fernández A, Martínez A, Díaz O, Faife B, Hernández J, *et al.* Experiencias y perspectivas futuras de la microcirugía transanal endoscópica en Cuba. *Revista Cubana de Cirugía.* 2008;48:45-50.
51. Sierra X. Microcirugía endoscópica transanal y cáncer de recto: realidad o quimera. *Cir Esp.* 2007;82:251-3.
52. Bannurra G, Cumsille M, Contreras J, Barrera A, Melo C, Soto D, *et al.* Valor pronóstico de la clasificación TNM 2002 en cáncer de colon y recto. Análisis de 624 pacientes. *Rev Chil Cir.* 2008;60:202-11.
53. Chávez Y, Romero M, Landázuri L. Cáncer de recto. Experiencia quirúrgica de 5 años en el Hospital Solón Espinosa Ayala Solca Núcleo de Quito. *Oncología.* 2007;3:116-25.
54. Orrom W, Hayashi A, Kuenchler D, Ross A, Kuechler P, Larson S, *et al.* The surgical management of rectal cancer: A comparison of treatment methods and outcome over 2 time periods in the same geographic region. *Am J Surg.* 2007;193:623-6.
55. Monson J, Weiser M, Buie W, Chang G, Rafferty J. Practice parameters for the management of rectal cancer. *Dis Colon Rectum.* 2013;56:535-50.
56. Cabrera J, Caselli B, Frelinghuysen M, Ocares M. Estimación de supervivencia real en cáncer de recto resecable. *Cimel.* 2008;13:9-14.
57. Balén E, Suárez J, Ariceta I, Oronoz B, Herrera J, Lera J. Cirugía laparoscópica en las enfermedades colorrectales. *Anales Sist San Navarra* 2005;28:67-80.
58. Nandakumar G, Fleshman J. Laparoscopy for rectal cancer. *Surg Oncol Clin North Am.* 2010;4:793-802.
59. González A, Mascareñas J. Escisión mesorrectal total laparoscópica asistida por robot en el tratamiento del cáncer de recto: un metaanálisis. *Cir Esp.* 2012;90:348-54.
60. Contreras J. Resección endoanal curativa en cáncer de recto: resultados alejados y evaluación de protocolo. *Rev Chil Cir.* 2002;54:182-8.
61. Gouvas N, Tsiasoussis J, Pechlivanides G, Tzortzinis A, Dervenis C, Avgerinos C, *et al.* Quality of surgery for rectal carcinoma: Comparison between open and laparoscopic approaches. *Am J Surg.* 2009;198:702-8.
62. Williams N, Johnston D. The quality of life after rectal excision for low rectal cancer. *Br J Surg.* 1983;70:460-2.

Correspondencia: Audel Pedroza Ballesteros, MD  
 Correo electrónico: audelpb@yahoo.com  
 Bogotá, D.C., Colombia