

PRESENTACIÓN DE CASO

Condroma del espacio parafaríngeo, reporte de un caso

Chondroma of the parapharyngeal space, report of one case

Einstein Viana¹, Sandra Aruachán², Estephannía Mora³, Carlos Esquivia⁴, César Vergara⁴

¹ Cirujano de Cabeza y Cuello, Instituto Médico de Alta Tecnología, Montería, Colombia

² Directora, Unidad de Investigaciones y Estudios Clínicos, Instituto Médico de Alta Tecnología, Montería, Colombia

³ Analista de Estudios Institucionales, Unidad de Investigaciones y Estudios Clínicos, Instituto Médico de Alta Tecnología, Montería, Colombia

⁴ Estudiante de Cirugía, Universidad del Sinú, Montería, Colombia

Resumen

Introducción. El condroma es una neoplasia benigna de origen mesenquimal y de etiología desconocida, muy infrecuente en los tejidos blandos debido a su constitución de células de cartilago maduro sin hueso; sin embargo, son frecuentes las calcificaciones focales. Al presentarse en cabeza y cuello, suele hacerlo en el maxilar o el paladar duro, y son pocos los reportes de este tumor en el espacio parafaríngeo.

Se reporta el caso de una paciente de 68 años de edad, que acudió a consulta por dolor en el paladar blando, cefalea y dolor paratiroideo izquierdo asociado a disfagia de cuatro años de evolución. Se practicaron los estudios pertinentes y, finalmente, se confirmó el diagnóstico de condroma mediante biopsia.

Discusión. Los condromas muy rara vez se encuentran en los tejidos blandos, por lo cual se sugiere que el diagnóstico sea cuidadosamente orientado para descartar una posible malignidad de la lesión y que los controles posquirúrgicos sean frecuentes.

Palabras clave: condroma; faringe; neoplasias faríngeas; diagnóstico.

Abstract

Introduction: Chondroma is a benign neoplasm of mesenchymal origin and of unknown etiology, very infrequently appearing in the soft tissues due to its constitution of mature cartilage cells without bone; however, they usually present focal calcifications. When occurring in the head and neck, they usually appear in the jaw or hard palate. Just a few cases of this pathology are reported in the pharynx.

Materials and Methods: We present a case of a female 68 years old, who came to the clinic due to pain in the soft palate, headache and left parathyroid pain associated with dysphagia, of four years of evolution. Corresponding studies were carried out and finally the diagnosis of chondroma was confirmed by biopsy.

Discussion: Chondromas are rarely found in the soft tissues, suggesting that the diagnosis should be carefully oriented to rule out possible malignancy of the lesion and that post-surgical controls should be frequent.

Keywords: chondroma; pharynx; pharyngeal neoplasms; diagnosis.

Fecha de recibido: 25/07/2017 - Fecha aceptación: 21/11/2017

Correspondencia: Estephannía Mora, Unidad de Investigaciones y Estudios Clínicos, IMAT-Oncomédica, Carrera 6 N° 72-34, tercer piso, Montería, Colombia / Teléfonos: (574) 785-4344, extensión 1302, y (316) 758-7061

Correo electrónico: emora@imatoncomedica.com

Citar como: Viana E, Aruachán S, Mora S, Esquivia C, Vergara C. Condroma del espacio parafaríngeo, reporte de un caso. Rev Colomb Cir. 2018;33:206-10. <https://doi.org/10.30944/20117582.63>

Introducción

El condroma es una neoplasia benigna de origen mesenquimal, constituida por tejido cartilaginoso, muy infrecuente en el tejido blando ¹, cuya etiología es desconocida aunque se ha postulado su origen en hamartomas ². Su ubicación más común es en manos y pies ³. Es extremadamente raro en cabeza y cuello; sin embargo, al presentarse allí, suele hacerlo en el sector anterior, el maxilar o el paladar duro ^{4,5}.

Clínicamente, se presenta como una lesión insidiosa, lenta, generalmente asintomática y de consistencia sólida ⁶. El tratamiento de elección es la cirugía, con reportes de evolución favorable, aunque puede recidivar por exéresis incompleta ⁷. La edad de aparición está entre los 30 y los 60 años ^{8,9}; algunos autores sugieren que se diagnostica en la raza negra con mayor frecuencia, y sus dimensiones varían entre 0,3 y 10 cm ¹⁰. El trauma puede aparecer como antecedentes personales, y se han publicado casos en familiares que sugieren una herencia autosómica dominante ¹¹.

Se presenta un caso clínico de tumor del espacio parafaríngeo, cuyo diagnóstico inicial después de una biopsia por aspiración con aguja fina fue de tumor mixto de origen parotídeo del lóbulo profundo y cuyo examen anatomopatológico reportó un condroma.

Caso clínico

Se trata de una mujer de 68 años de edad, sin antecedentes médicos relevantes, que presentó un cuadro clínico de cuatro años de evolución consistente en dolor en el paladar blando, cefalea y dolor paratiroideo izquierdo asociado a disfagia, motivo por el cual acudió al Servicio de Otorrinolaringología.

En el examen físico se evidenció aumento del volumen del área parotídea izquierda, sin evidencia de tumoración palpable ni adenopatías cervicales. El estudio tomográfico reveló la presencia de una lesión redondeada de 4 x 3 cm de diámetro, localizada en el espacio parafaríngeo y la fosa infratemporal izquierda, que se extendía hacia la región parotídea, con áreas de calcifica-

ción, sin destrucción ósea de la base del cráneo ni de la apófisis pterigoides, que desplazaba lateralmente la glándula parótida. Los resultados de los estudios complementarios se presentan en la tabla 1.

Se practicó una biopsia por aspiración con aguja fina, con extendido indicativo de fondo mixoide sin componente epitelial, lo cual sugería un adenoma pleomorfo del espacio parafaríngeo, de probable origen en la glándula parótida izquierda.

Con dicho diagnóstico, se planificó una resección oncológica mediante abordaje cérvico-parotídeo izquierdo, con el cual se logró una exposición limitada de la lesión tumoral. Por esta razón, se procedió a una conversión transmandibular con sección en la línea media de la sínfisis mandibular, según la técnica de movilización (*swing*) mandibular para acceder al espacio parafaríngeo. Se evidenció una masa nodular bien

Tabla 1. Estudios complementarios

Estudios	Hallazgos
Nasofibrolaringoscopia	Desviación moderada del tabique a la derecha en el área 3
Audiológico	Hipoacusia neurosensorial leve bilateral, con adecuada discriminación, timpanograma de tipo A (derecho) y de tipo B (izquierdo), que sugería disfunción tubárica, probablemente por el tumor.
Resonancia magnética y angiografía	Tumor ovalado bien definido localizado en el espacio parafaríngeo izquierdo de componente hipointenso T2, con áreas quísticas y sin ausencia de señal en su interior que sugiriera estructura vascular; se encuentra rodeado en su porción medial por grasa que desplaza la mucosa en sentido medial, los músculos pterigoideos en sentido anterior y los vasos carotídeos en sentido posterior sin separarlos y ensanchando el espacio entre la apófisis estiloides y la mandíbula; mide 3,7 cm x 4,5 cm.

delimitada, redondeada, de color blanco, la cual se resecó totalmente, preservando los nervios hipogloso, vago y facial, y la arteria carótida interna izquierda (figura 1).

Los estudios anatomopatológico y de inmunomarcación indicaron un condroma de bordes libres y las adenopatías no presentaban evidencia de malignidad. Dicha masa estaba compuesta por una matriz de cartílago hialino maduro con condrocitos neoplásicos uniformes, de núcleos pequeños y sin evidencia de malignidad por la citología.

Durante el seguimiento, la evolución fue satisfactoria. En un control tomográfico a los nueve meses de la cirugía, no se encontró evidencia de lesiones que ocuparan espacio o de recidiva en el espacio parafaríngeo izquierdo, solo cambios posquirúrgicos normales.

Discusión

El condroma es un tumor que, por componerse de tejido cartilaginoso, es raro e infrecuente en el tejido blando de la cabeza y el cuello, y es más frecuente en los huesos largos¹². Está constituido por células de cartílago maduro sin hueso, sin embargo, presenta calcificaciones focales¹³. En cuanto a la malignidad, no es común que evolu-

cione a lesiones malignas, aunque se han reportado algunos casos¹⁴, por lo cual se recomienda una adecuada planificación e implementación de una técnica quirúrgica correcta¹⁵ y, posteriormente, hacer seguimientos periódicos¹⁶.

La primera publicación de un condroma del espacio parafaríngeo se hizo en 1998. Se trataba de un caso con similitudes con el presente, como el hecho de que los síntomas evolucionaron por años; sin embargo, las manifestaciones clínicas difieren de las de aquel paciente, que fueron inflamación y ronquidos por la respiración oral, al igual que su edad y sexo, ya que era un paciente masculino de 20 años, y la paciente aquí presentada tenía 68 años al momento del diagnóstico, y consultó por cefalea, dolor y disfagia¹⁷.

Para brindar un tratamiento apropiado es necesario contar con suficientes pruebas histológicas y de imágenes, que permitan confirmar el diagnóstico y planear el manejo del paciente según sus resultados. Se resalta la importancia de la resonancia magnética, ya que puede suministrar información que ayude a conocer el origen anatómico y las características tisulares de los tumores^{18,19}.

En el diagnóstico diferencial del condroma de tejidos blandos o extraesquelético, se encuentran

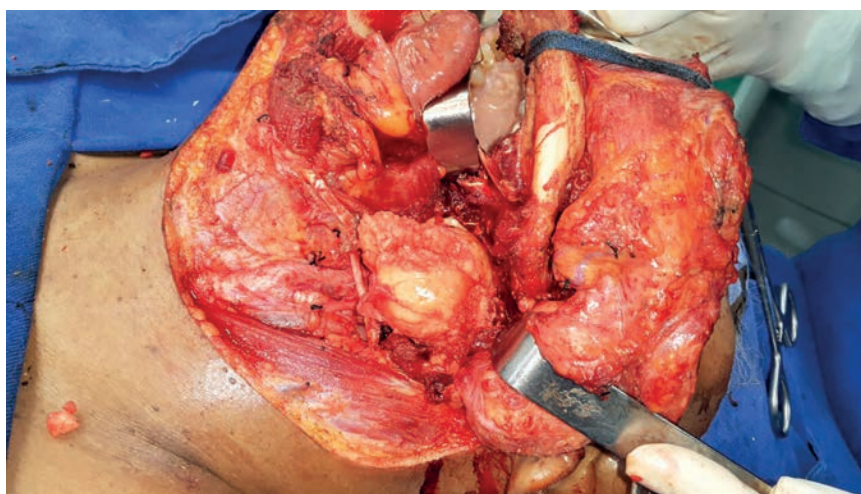


Figura 1. Abordaje transmandibular con sección en la línea media de la sínfisis mandibular. Se evidenció masa nodular bien delimitada, redondeada, de color blanco.

los restos cartilagosos de origen branquial, los condromas sinoviales, la metaplasia cartilaginosa que aparece en las lesiones lipomatosas y fibromatosas, y la miositis calcificante, es decir, se debe identificar muy bien morfológicamente para diferenciar los subtipos ¹⁰.

Otro tumor que se confunde comúnmente con el condroma, es el condrosarcoma, cuya diferenciación puede ser difícil ²⁰. No obstante, es posible distinguirlo pues los condromas se caracterizan por ser hipocelulares, sin atipias nucleares ²¹ y con patrones homogéneos ²², mientras que en los condrosarcomas, se observan atipias nucleares y binucleación, y son pleomorfos ^{23,24}, incluso en aquellos de bajo grado, lo cual facilita su identificación; además, en algunos casos se puede observar necrosis ^{25,26}. En el presente caso, no se observaron células atípicas ni necrosis.

La apariencia histopatológica del condroma de tejidos blandos es variable. Puede presentar un patrón inmaduro con predominio de condroblastos y relacionarse con un condroblastoma óseo, o manifestarse con un perfil maduro de condrocitos. Cerca del 15 % presenta células gigantes multinucleadas y células epitelioides que simulan un granuloma ²⁷.

La matriz puede ser hialina, fibrosa o fibrohialina ²⁸. En el presente caso, el estudio de histopatología confirmó que la lesión estaba constituida por cartilago maduro con áreas de calcificación. En el examen inmunohistoquímico, las células dentro del cartilago reaccionaron con la vimentina y no reaccionaron con el coctel de queratinas, y el índice de proliferación celular según el antígeno Ki67 fue cercano a 0 %.

Dentro del estroma, puede observarse una reacción granulomatosa con células gigantes multinucleadas, como en dos de los casos reportados en 1985. El número de células variable, en conjunción con la inmadurez y la atipia, pueden inducir a un error en la interpretación, pues podrían sugerir una neoplasia maligna ²⁹.

Según la literatura, es poco probable que el condroma de tejidos blandos presente células tumorales en cuerdas y filas dentro de una matriz mixoide, como se puede presentar en el condro-

sarcoma mixoideo extraesquelético, o el patrón primitivo de células redondas y vasos hemangiopericitoides característicos del condrosarcoma mesenquimal extraesquelético; a partir de este análisis histológico, se hace el diagnóstico diferencial ³⁰.

Por otro lado, se han descrito varios abordajes quirúrgicos para tratar tumores en esta localización anatómica y los más usados son el transcervical, el transparotídeo y la combinación de ambos que, en el presente caso, requirió ampliarse a una mandibulotomía, para lograr la resección completa de la lesión tumoral debido a su volumen. Sin embargo, otros autores han utilizado la vía transoral, cuyo abordaje fue considerado inadecuado e inseguro por la falta de control vascular y las dificultades para visualizar el tumor ³¹.

Otra alternativa moderna es la cirugía transoral robótica para reseccionar tumores del espacio parafaríngeo, la cual tiene como objetivo preservar la funcionalidad y la estética, sin comprometer la supervivencia ³².

Conclusión

Los condromas muy rara vez se encuentran en los tejidos blandos, por lo cual se sugiere que el diagnóstico sea cuidadosamente orientado para descartar malignidad de la lesión y que los controles posquirúrgicos sean frecuentes.

Referencias

1. Kishore S, Thakur B, Azad S, Kudesia S. Scrotal chondroma in a young male: A rare case report. *Indian J Pathol Microbiol.* 2016;59:238-9.
2. Crestanello J, Fernández C, Arismendi C. Condroma maxilar. *Rev Esp Cir Oral y Maxilofac.* 2006;28:295-300.
3. O' Malley M, Faller G, Craig C. Extraskelletal chondroma of the foot. *Orthopedics.* 1996;19:256-8.
4. Vázquez I, López J, Ferreras J, Lorenzo F. Temporomandibular juxtaarticular chondroma: Case report. *Med Oral Patol Oral Cir Bucal.* 2007;12:171-4.
5. Santana J. Atlas de patología del complejo bucal. Segunda edición. La Habana: Editorial Ciencias Médicas; 2010. p. 457.
6. Bermúdez S, Feinsilber D, Kogan N, Corbella M. Condroma extraesquelético cutáneo. *Archivos Argentinos de Dermatología.* 1995;45:73-6.

7. Gökdoğan O, Koybasioglu A, Ileri F. Laryngeal chondroma: An unusual complication endotracheal intubation. *J Craniofac Surg.* 2016;27:1007-9.
8. Campanacci M. Bone and Soft Tissue Tumours. Second edition. New York: Springer; 1999. p. 965-83.
9. Kamulegeya A, Kalyanyama B. Oral maxillofacial neoplasms in an East African population a 10 year retrospective study of 1863 cases using histopathological reports. *BMC Oral Health.* 2008;8:19. doi: 10.1186/1472-6831-8-19
10. Dacal M, De León D, Díaz M, Vásquez J, Formentini E. Condroma de partes blandas. *Arch Argent Dermatol.* 2008;58:157-9.
11. Humphreys T, Herzberg A, Elenitsas R, Johnson B, Goldstein J. Familial occurrence of multiple cutaneous chondroma. *Am J Dermatopathol.* 1994;16:56-9.
12. Norris, O, Mebra P. Chondroma (cartilaginous choris-toma) of the tongue: Report of a case. *J Oral Maxillofac Surg.* 2012;70:643-6.
13. Tazeh N, Scott K, Damodaran S, Huang W, Downs T. Chondroma of the bladder: A case report and review of the literature. *Urology.* 2017;106:e9-10. doi: 10.1016/j.urology.2017.04.041.
14. De Riu G, Meloni S, Gobbi R, Contini M, Tullio A. Soft-tissue chondroma of the masticatory space. *Int J Oral Maxillofac Surg.* 2007;36:174-6. doi: 10.1016/j.ijom.2006.07.006.
15. Cabezas L, Cardemil F, Cabezas L. Tumores del espacio parafaríngeo. Revisión del tema. *Rev Otorrinolaringol Cir Cabeza Cuello.* 2015;75:187-94.
16. Bashaireh K. Patellar subluxation with early-phase synovial chondromatosis of the knee. *Orthopedics.* 2016;39:176-9. doi: 10.3928/01477447-20151222-16.
17. Wang D, Guan X, Xiao L, Zhang X, Chen M, Sun K. Soft tissue chondroma of the parapharyngeal space: A case report. *J Laryngol Otol.* 1998;112:294-5.
18. Rodríguez A, Martínez A, Ríos A, Méndez C, Soler R. Tumores articulares y periarticulares: diagnóstico diferencial con resonancia magnética. *Radiología.* 2012;54:21-44. Doi: 10.1016/j.rx.2011.01.013.
19. Martínez F, Martínez I, Álvarez M, Álvarez H. Condroma extraesquelético: lingual. *Rev Esp Cir Oral y Maxilofac.* 2015;37:117-21. doi: 10.1016/j.maxilo.2014.07.004.
20. Tastekin E, Altaner S, Uzun C, Karasalioglu A, Ozdemir C, Kutlu A. Laryngeal chondroma: A rare diagnosis in this localization. *Case Rep Pathol.* 2011;2011:1-3. doi: 10.1155/2011/852396.
21. Álvarez A, García Y, Casanova C, Muñoz A. Condrosarcoma. *Revista Cubana de Ortopedia y Traumatología.* 2007;21:0-0. Fecha de consulta: 11 de julio de 2017. Disponible en: http://scielo.sld.cu/scielo.php?script=sci_arttext&pid=So864-215X2007000200007&lng=es&nr_m=iso.
22. Urueña A, Hernández I. Tumores cartilaginosos de la laringe. *Rev Otorrinolaringol.* 2001;30:47-50.
23. Franco R, Singh B, Har-El G. Laryngeal chondroma. *J Voice.* 2002;16:92-5.
24. Randall R, Gowski W. Grade I chondrosarcoma of bone: A diagnostic and treatment dilemma. *J Natl Compr Canc Netw.* 2005;3:149-56.
25. Kransdorf M, Meis J. Extraskeletal osseous and cartilaginous tumours of the extremities. *Radiographics.* 1993;13:853-84.
26. Davis R, Hamilton A, Biggart J. Primary synovial chondromatosis: A clinicopathological review and assessment of malignant potential. *Hum Pathol.* 1998;29:683-8.
27. Unni K, Inwards C. Dahlin's bone tumors: general aspects and data on 10,165 cases. Philadelphia: Lippincott Williams & Wilkins; 2010. p. 28.
28. Onodera K, Xu H, Kimizuka S, Echigo S, Ooya K. Chondroma of the cheek: A case report. *Int J Oral Maxillofac Surg.* 2005;34:924-6.
29. Zlatkin M, Lander P, Begin L, Hadjipavlou A. Soft tissue chondromas. *Am J Roentgenol.* 1985;144:1263-7.
30. O'Connell L, Memon A, Foran P, Leen E, Kenny P. Synovial chondroma in Hoffa's fat pad: Case report and literature review of a rare disorder. *Int J Surg Case Rep.* 2017;32:80-2. doi: 10.1016/j.ijscr.2017.01.005.
31. Ruggeri C, Fauqué L, Martínez A, Fernández F. Resección transoral-transnasal de tumores del espacio parafaríngeo. *Rev Hosp Ital B. Aires.* 2016;36:44-9.
32. Mercante P, Ruscito P, Pellini R, Cristalli G, Spriano G. Transoral robotic surgery (TORS) for tongue base tumours. *Acta Otorhinolaryngol Ital.* 2013;33:230-5.