



IMÁGENES EN CIRUGÍA

Instrumentación de la vía biliar percutánea transhepática - laparoscópica: otra forma de “rendezvous” biliar

Laparoscopic-percutaneous transhepatic instrumentation: another form of biliary “rendezvous”

Freddy Pereira Graterol ¹ , Yajaira Venales Barrios ² 

¹ Médico, especialista en Cirugía endoscópica, Hospital Universitario “Dr. Luís Razetti”, Barcelona, Venezuela.

² Médica, especialista en Cirugía general y Cirugía Laparoscópica, Hospital Universitario “Dr. Luís Razetti”, Barcelona, Venezuela.

Los abordajes de mínimo acceso resultan de extraordinaria utilidad para el tratamiento de patologías biliares. La maniobra de “rendezvous” (que significa encuentro o reunión) consiste en la introducción de una guía o catéter en un segmento de la vía biliar (proximal o distal) y su captura o exteriorización en la porción contralateral de la misma, permitiendo conectar dos segmentos separados o lograr acceso para su instrumentación. Esta técnica se realiza mediante la combinación de abordajes laparoscópico y endoscópico per-oral ¹, trans-hepático percutáneo y endoscópico per-oral ², dos accesos trans-hepáticos percutáneos ³, o combinando abordajes endoscópicos con asistencia de balón de enteroscopia ⁴ o ul-

trasonido endoscópico ⁵, entre otras opciones técnicas.

De igual forma, el uso combinado de los accesos percutáneo y laparoscópico resulta una alternativa útil para su realización. Ilustramos la técnica de “rendezvous” biliar percutáneo - laparoscópico, en una paciente con estenosis de la hepático-yeyuno anastomosis (HYA) por un tumor periampular irresecable. Se programó para colocación de catéter biliar percutáneo (interno - externo) y ante la imposibilidad de franquear la estenosis debido a su severidad y longitud. Asistimos el procedimiento vía laparoscópica, mediante punción y administración de medio de contraste en el asa intestinal (figura 1),

Palabras clave: neoplasias de los conductos biliares; neoplasias del sistema biliar; procedimientos quirúrgicos del sistema biliar; procedimientos quirúrgicos mínimamente invasivos; intervención percutánea; catéteres.

Keywords: bile duct neoplasms; biliary tract neoplasms; biliary tract surgical procedures; minimally invasive surgical procedures; percutaneous intervention; catheters.

Fecha de recibido: 07/05/2020 - Fecha de aceptación: 15/05/2020

Correspondencia: Freddy Pereira Graterol, Day Hospital # 5, Avenida Principal de Lechería, Estado Anzoátegui, CP: 6016, Venezuela. Teléfono: +58 4166138797

Correo electrónico: freddypereiragraterol@gmail.com

Citar como: Pereira Graterol F, Venales Barrios Y. Instrumentación de la vía biliar percutánea transhepática y laparoscópica: otra forma de “rendezvous” biliar. Rev Colomb Cir. 2020;35:682-3. <https://doi.org/10.30944/20117582.649>

Este es un artículo de acceso abierto bajo una Licencia Creative Commons - BY-NC-ND <https://creativecommons.org/licenses/by-nc-nd/4.0/deed.es>

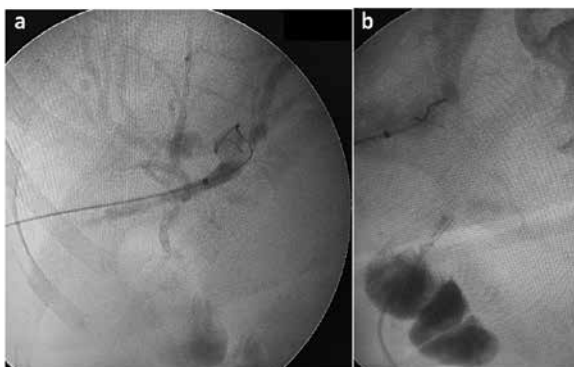


Figura 1. (a) Colangiografía transparieto-hepática derecha (instrumentación biliar percutánea). (b) Punción del asa desfuncionalizada e inyección de medio de contraste.

avance de la pinza laparoscópica y captura de la guía biliar (*rendezvous*). Posteriormente se exterioriza la guía, se fija el asa a la pared abdominal y se avanza el catéter trans-anastomótico (figura 2). Dos semanas después se colocó un *stent* biliar metálico vía percutánea y se continuó con el tratamiento médico oncológico.

El uso combinado de técnicas de mínimo acceso permite al cirujano ampliar su arsenal terapéutico, incrementando el éxito técnico y terapéutico.

Consideraciones éticas

Consentimiento informado: Este estudio es una revisión de historia clínica y procedimientos retrospectiva, y como tal, no hay necesidad de un consentimiento informado.

Conflicto de interés: Los autores no declararon ningún conflicto de interés.

Fuente de financiación: Recursos propios de los autores.

Referencias

- Pereira GF, Venales BY, Bousquet SJ, Cáceres CA, Romero BC, Moreno MJ, *et al.* Maniobra de “rendez-vous” como opción de acceso a la vía biliar. Reporte de casos. *Revista de Gastroenterología de México.* 2012;77:224-8. <https://doi.org/10.1016/j.rgmx.2012.04.011>

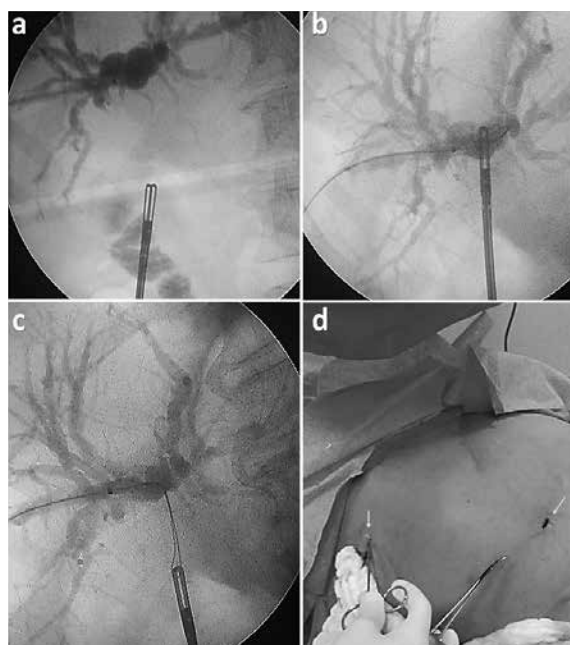


Figura 2. Secuencia del rendezvous percutáneo-laparoscópico: (a) avance de la pinza a través de la estenosis, (b) captura de la guía (c), exteriorización a través del puerto del flanco derecho y (d) colocación de un catéter trans-anastomótico en “U” (entrada y salida señaladas con las flechas).

- Yang MJ, Kim JH, Hwang JC, Yoo BM, Kim SS, Lim SG, *et al.* Usefulness of combined percutaneous-endoscopic rendezvous techniques after failed therapeutic endoscopic retrograde cholangiography in the era of endoscopic ultrasound guided rendezvous. *Medicine (Baltimore).* 2017;96:e8991. <https://doi.org/10.1097/MD.0000000000008991>
- De Robertis R, Contro A, Zamboni G, Mansueto G. Totally percutaneous rendezvous techniques for the treatment of bile strictures and leakages. *J Vasc Interv Radiol.* 2014;25:650-4. <https://doi.org/10.1016/j.jvir.2013.12.584>
- Yamauchi H, Kida M, Imaizumi H, Okuwaki K, Miyazawa S, Iwai T, *et al.* Innovations and techniques for balloon - enteroscope - assisted endoscopic retrograde cholangiopancreatography in patients with altered gastrointestinal anatomy. *World J Gastroenterol.* 2015;21:6460-9. <https://doi.org/10.3748/wjg.v21.i21.6460>
- Shiomi H, Yamao K, Hoki N, Hisa T, Ogura T, Minaga K, *et al.* Endoscopic Ultrasound-Guided Rendezvous Technique for Failed Biliary Cannulation in Benign and Resectable Malignant Biliary Disorders. *Dig Dis Sci.* 2018;63:787-96. <https://doi.org/10.1007/s10620-018-4908-8>