ISSN 2011-7582
ISSN 2619-6107 (En línea)
doi.org/10.30944/issn2011-7582

REVISTA COLOMBIANA DE CIRUGÍA

VOLUMEN 41 NÚMERO 6 • NOVIEMBRE-DICIEMBRE 2026

Editorial
- Cuarenta años de la Revista Colombiana de Cirugía: Escribir, preservar y proyectar el legado de la cirugía

Artículo especial
- Escribir la cirugía: Historia, memoria y legado de las revistas quirúrgicas

Ética y educación
- Democratizando la simulación quirúrgica: Desarrollo de un phantom para práctica de procedimientos ecoguiados de bajo costo en residencia quirúrgica

Artículos originales
- Disección ganglionar electiva en cáncer bien diferenciado de tiroides
- Melanoma anal en Colombia: Estudio de supervivencia de cohorte retrospectiva basado en un registro institucional de melanoma
- Evolución clínica y reintervenciones ante la pérdida de permeabilidad en anastomosis biliodigestivas por lesión quirúrgica de la vía biliar
- Uso de catéter peritoneal permanente en ascitis maligna refractaria: Serie de casos
- Resultados clínicos del tratamiento quirúrgico mínimamente invasivo y no quirúrgico del flemón apendicular
- Desarrollo y validación interna de un modelo predictivo clínico simplificado para complicaciones postoperatorias mayores en cirugía oncológica: Análisis retrospectivo
- Apendicitis aguda durante el embarazo: Caracterización clínica y desenlaces quirúrgicos en un centro de referencia de tercer nivel en Colombia
- Métodos quirúrgicos conservadores para el tratamiento de la diverticulitis cecal aguda: Serie de casos retrospectiva
- Evaluación de la disección selectiva de ganglios linfáticos axilares en pacientes con cáncer de mama y afectación ganglionar tras tratamiento neoadyuvante

Artículos de revisión
- Efectividad y seguridad de las intervenciones quirúrgicas de control de daños en trauma torácico cerrado: Revisión sistemática
- Remanente vesicular y conducto cístico remanente como causa del síndrome poscolecistectomía: Revisión narrativa de la literatura
- Trauma maxilofacial para cirujanos generales: Una revisión sistemática

Imágenes en cirugía
- Herniación ureteral a través de defecto de crura diafragmática
- Recuperación laparoscópica de restos fetales intraabdominales posterior a perforación uterina por legrado obstétrico

Presentación de casos
- Abordaje quirúrgico del carcinoma adenoide quístico de parótida localmente avanzado con metástasis pulmonar única: Experiencia de un caso en un centro de alta complejidad
- Adenoma paratiroideo ectópico asociado a teratoma maduro mediastinal: Una presentación poco frecuente. Reporte de caso
- Condrosarcoma toracoabdominal: Resección quirúrgica de cinco arcos costales, reconstrucción de pared torácica con osteosíntesis y frenorrafia
- Vólvulo gástrico mesenteroaxial: Una rara complicación de la funduplicatura de Toupet
- Resección de metástasis hepáticas por melanoma: A propósito de dos casos
- Hallazgo incidental de lipoma glúteo gigante: Reporte de caso

Carta al editor
- Humo quirúrgico por electrocauterio: Entre el riesgo potencial y la necesidad de prevención

Índices vol. 41
- Índice de autores, vol. 41, enero-diciembre de 2026
- Índice de artículos, vol. 41, enero-diciembre de 2026
- Índice temático, vol. 41, enero-diciembre de 2026

ASOCIACIÓN COLOMBIANA DE CIRUGÍA
www.revistacirugia.org

REVISTA COLOMBIANA DE CIRUGÍA

PUBLICACIÓN OFICIAL DE LA ASOCIACIÓN COLOMBIANA DE CIRUGÍA

Volumen 41 - Número 6 - Año 2026

Editora: Mónica Bejarano, MD, MSc, MACC

Coeditor: Patrizio Petrone, MD, PhD, MPH, MHSA, SAMCT(Hon), SCGP(Hon), MAAC, MACC(Hon), FACS, MAMSE

Editor asociado: Bernardo Alfonso Borráez-Segura, MD, MACC

Asistente editorial: Terry Stelle

COMITÉ EDITORIAL

Gabriel Carrasquilla-Gutiérrez, MD, MPH, MSc, PhD
Fundación Santa Fe de Bogotá, Bogotá, D.C., Colombia

Rodolfo J. Dennis-Verano, MD, ESP, MSc, PhD
Fundación Cardioinfantil; Pontificia Universidad Javeriana; Hospital San Ignacio, Bogotá, D.C., Colombia

Luis Carlos Domínguez-Torres, MD, MSc, MPHE, PhD
Escuela de Medicina, Unisanitas, Bogotá, D.C., Colombia

Fabián Emura, MD, PhD, FASGE
Digestive Health and Liver Diseases, Miller School of Medicine, University of Miami, Coral Gables
Interventional Endoscopy Center, Jackson Memorial Hospital, Miami, United States

Jaime Escallón, MD, FACS
University of Toronto; University Health Network & Mount Sinai Hospital, Toronto, Canadá

Herney Andrés García-Perdomo, MD, MSc, EdD, PhD, FACS
Departamento de Cirugía, Escuela de Medicina, Universidad del Valle, Cali, Colombia

Fabián Méndez-Paz, MD, MSc, PhD
Escuela de Salud Pública, Universidad del Valle, Cali, Colombia

Robin Germán Prieto-Ortiz, MD, MACC, MACG
Centro de Enfermedades Hepáticas y Digestivas "CEHYD", Hospital Central de la Policía Bogotá, D.C., Colombia

Adonis Tupac Ramírez-Cuellar, MD, MSc, MEd
Fundación Liga AmaSalvarVidas, Clínica Central del Eje
Head and Neck Surgery Interest Group, Pereira, Colombia

Diego Andrés Rosselli-Cock, MD, MEd
Hospital Universitario San Ignacio, Pontificia Universidad Javeriana, Bogotá, D.C., Colombia

Álvaro Enrique Sanabria-Quiroga, MD, MSc, PhD
Unidad de Oncología, Hospital Pablo Tobón Uribe
Universidad de Antioquia, Medellín, Colombia

Juan Manuel Sarmiento, MD, FACS
Department of Surgery, Winship Cancer Institute, Emory University, Atlanta, United States

COMITÉ CIENTÍFICO

Daniel Anaya-Saenz, MD, MSHCT, FACS
Moffitt Cancer Center, Tampa, United States

Italo Braghetto, MD
Departamento de Cirugía, Hospital Clínico Universidad de Chile, Santiago, Chile

José J. Ceballos Esparragón, MD, PhD, HFEBS
Vithas Hospital Santa Catalina, Las Palmas de Gran Canaria - Islas Canarias, España

Attila Csendes, MD
Universidad de Chile, Santiago, Chile

Fernando A. M. Herbella, MD, PhD
Department of Surgery, Escola Paulista de Medicina, Federal University of São Paulo, Sao Paulo, Brazil

Gabriel Hortobagyi, MD, MSc
University of Texas
M.D. Anderson Cancer Center, Houston, United States

Dieter Morales-García, MD, PhD
Unidad de Cirugía Endocrina, Hospital Clínico Universitario Virgen de la Victoria, Málaga.
Universidad de Málaga, Málaga, España

Pablo R. Ottolino, MD
Unidad de Trauma, Urgencia y Pared abdominal, Hospital Dr. Sótero del Río.
Pontificia Universidad Católica de Chile, Santiago, Chile.

Carlos Pellegrini, MD, PhD, MSc
University of Washington, Seattle, United States

Miguel Rodríguez-Bigas, MD, MSc
The University of Texas
M.D. Anderson Cancer Center, Houston, United States

Francisco Schlottmann, MD, MPH
Departamento de Cirugía, Hospital Alemán de Buenos Aires, Argentina
Department of Surgery, University of Illinois at Chicago, Chicago, United States

ISSN: 2011-7582 ISSN: 2619-6107 (En línea) doi.org/10.30944/issn.2011-7582

Indexada en: SCOPUS (https://www.scopus.com/); DOAJ (Directory of Open Access Journals) (https://doaj.org/); SciELO (Scientific Electronic Library Online) (www.scielo.org.co); LILACS (Literatura Latinoamericana y del Caribe en Ciencias de la Salud) (www.lilacs.bvsalud.org/es); Latindex (Sistema Regional de Información en Línea para Revistas Científicas de América Latina, el Caribe, España y Portugal) (https://www.latindex.org/); EBSCO (https://www.ebsco.com/); MIAR (Matriz de Información para el Análisis de Revistas) (http://miar.ub.edu/idioma/es); RedAlyC (Red de Revistas Científicas de América Latina, el Caribe, España y Portugal) (www.redalyc.org); Sociedad Iberoamericana de Información Científica (SIIC Data Bases) (www.siicsalud.com) e IMBIOMED (www.imbiomed.com).

Signatory of DORA

BY-NC-ND La Revista Colombiana de Cirugía se distribuye bajo una Licencia de Atribución de Creative Commons Atribución-NoComercial-SinDerivadas 4.0 Internacional (CC BY-NC-ND 4.0)

Contenido

Editorial

Cuarenta años de la Revista Colombiana de Cirugía: Escribir, preservar y proyectar el legado de la cirugía
Petrone P 1101

Artículo especial

Escribir la cirugía: Historia, memoria y legado de las revistas quirúrgicas
Bejarano M 1105

Ética y educación

Democratizando la simulación quirúrgica: Desarrollo de un phantom para práctica de procedimientos ecoguiados de bajo costo en residencia quirúrgica
Arraut-Gámez R, García-Espada C, Estrada-Londoño S, Bermeo-Botero C, Zuñiga-Escorce KM 1116

Artículos originales

Disección ganglionar electiva en cáncer bien diferenciado de tiroides
Gallegos-Hernández JF, Radilla-Acevedo AK, Hernández-Hernández DM, Abrego-Vázquez JA, Ortiz-Maldonado AL 1125

Melanoma anal en Colombia: Estudio de supervivencia de cohorte retrospectiva basado en un registro institucional de melanoma
Milián-Berrío MM, Arias-Flórez M, Aguirre-Flórez M, Gómez-González JF, Moreno-Gómez GA, Figueroa-Avendaño CE 1132

Evolución clínica y reintervenciones ante la pérdida de permeabilidad en anastomosis biliodigestivas por lesión quirúrgica de la vía biliar
Martínez-Mier G, Montes-Pérez YI, Reyes-Ruiz JM, González-Grajeda JL, Ávila-Mercado O 1142

Uso de catéter peritoneal permanente en ascitis maligna refractaria: Serie de casos
Urrego-Montoya YC, Santamaría-Ávila LA, Ballén MA, Galán-Pulido HG, Castiblanco-Delgado DS 1153

Resultados clínicos del tratamiento quirúrgico mínimamente invasivo y no quirúrgico del flemón apendicular
Muñoz-Escandón AM, Cabrera-Vargas LF, Luna-Jaspe C, Garizábalo-Dávila CM, Visconti-Lopez FJ 1161

Desarrollo y validación interna de un modelo predictivo clínico simplificado para complicaciones postoperatorias mayores en cirugía oncológica: Análisis retrospectivo
Llerena-Freire LF 1171

Apendicitis aguda durante el embarazo: Caracterización clínica y desenlaces quirúrgicos en un centro de referencia de tercer nivel en Colombia
Ascencio-Jaramillo N, Quintero-Uribe MP, Benavides-Lozano N, de Valdenebro-Herrera S, Velásquez-Trujillo P, Ocampo-Aguirre HM 1182

Métodos quirúrgicos conservadores para el tratamiento de la diverticulitis cecal aguda: Serie de casos retrospectiva
Lloreda-Cabal C, Escobar-Castañeda F, Suárez-Gómez SA, Silva-Redondo A, Lombana LJ, Cabrera-Vargas LF, Velasco-Muñoz V, Escobar N 1192

La *Revista Colombiana de Cirugía,* es la revista oficial de la Asociación Colombiana de Cirugía; se publica bimestralmente, aprobada por Resolución número 003277 del 11 de septiembre de 1986 expedida por el Ministerio de Gobierno de la República de Colombia.

Las opiniones expresadas en la *Revista Colombiana de Cirugía* son responsabilidad de los autores y en nada comprometen el pensamiento de la Asociación Colombiana de Cirugía, la cual puede estar de acuerdo con dichos conceptos, o no estarlo, pero que, a la luz del mandato constitucional de la libertad de expresión, respeta en cada una de las personas.

La correspondencia debe dirigirse a la Calle 100 No. 14-63, oficina 502, Bogotá, D.C., Colombia; teléfonos: (57) 1 2574560 - (57) 1 2574501 - (57) 1 6114776
Dirección electrónica: revista.cirugia@ascolcirugia.org; info@ascolcirugia.org; URL: www.revistacirugia.org; www.ascolcirugia.org.
Impreso en Colombia.

Evaluación de la disección selectiva de ganglios linfáticos axilares en pacientes con cáncer de mama y afectación ganglionar tras tratamiento neoadyuvante
Rizk MA, Mahmoud OA, Ahmed DES 1201

Artículos de revisión

Efectividad y seguridad de las intervenciones quirúrgicas de control de daños en trauma torácico cerrado: Revisión sistemática
Monterrosa-Montes RJ, Benavides-Meneses DE, Cabezas-Bravo SM, Rodríguez-Cuevas G, Trejo-Quistanchala DZ, Gómez-Rodríguez DP 1210

Remanente vesicular y conducto cístico remanente como causa del síndrome poscolecistectomía: Revisión narrativa de la literatura
Muñoz-Ordóñez JJ 1223

Trauma maxilofacial para cirujanos generales: Una revisión sistemática
Petrone P, Sánchez-Arco A, Guerreiro-Caamaño A, Cabrera-Arcas A, Marini CP 1231

Imágenes en cirugía

Herniación ureteral a través de defecto de crura diafragmática
Barrera-Latorre M, Gómez-Bonilla L 1244

Recuperación laparoscópica de restos fetales intraabdominales posterior a perforación uterina por legrado obstétrico
Ensuncho-Hoyos C, Sierra-Succar L, Ensuncho-Hoyos CF 1247

Presentación de casos

Abordaje quirúrgico del carcinoma adenoide quístico de parótida localmente avanzado con metástasis pulmonar única: Experiencia de un caso en un centro de alta complejidad
Álvarez-Tamayo AA, Vallejo-Soto JC, Rueda-Donado JG 1250

Adenoma paratiroideo ectópico asociado a teratoma maduro mediastinal: Una presentación poco frecuente. Reporte de caso
Zuluaga-Galeano C, Zuluaga-Restrepo JD, Sánchez-Delgado JG, González-Pérez LA 1260

Condrosarcoma toracoabdominal: Resección quirúrgica de cinco arcos costales, reconstrucción de pared torácica con osteosíntesis y frenorrafia
Reyes-Romero KE, Venegas-Sánchez JJ, Tarazona-Bautista CA, Giraldo-Campillo D 1268

Vólvulo gástrico mesenteroaxial: Una rara complicación de la funduplicatura de Toupet
Forero-Ramírez N , Díaz-Sánchez M, Amaya-Betancourt M, Díaz-Cuervo F 1277

Resección de metástasis hepáticas por melanoma: A propósito de dos casos
Londoño-Castro ML, Ruiz-Niño GV, Pineda-Garcés C, Tarazona-Bautista CA 1283

Hallazgo incidental de lipoma glúteo gigante: Reporte de caso
Andrade-Otaiza OA, Vega-Rojas M, Gaona-Tovar SA 1293

Carta al editor

Humo quirúrgico por electrocauterio: Entre el riesgo potencial y la necesidad de prevención
Yañez-Saavedra ZN 1301

Índices vol. 41

Índice de autores, vol. 41, enero-diciembre de 2026 1304
Índice de artículos, vol. 41, enero-diciembre de 2026 1308
Índice temático, vol. 41, enero-diciembre de 2026 1318

Content

Editorial

Forty years of the Revista Colombiana de Cirugía: Writing, preserving, and projecting the legacy of surgery
Petrone P 1101

Special article

Writing surgery: History, memory and legacy of surgical journals
Bejarano M 1105

Ética y educación

Democratizing surgical simulation: Development of a low-cost phantom for practicing ultrasound-guided procedures in surgical residency
Arraut-Gámez R, García-Espada C, Estrada-Londoño S, Bermeo-Botero C, Zuñiga-Escorce KM 1116

Original articles

Elective lymph node dissection in well-differentiated thyroid cancer
Gallegos-Hernández JF, Radilla-Acevedo AK, Hernández-Hernández DM, Abrego-Vázquez JA, Ortiz-Maldonado AL 1125

Anal melanoma in Colombia: A retrospective cohort survival study from an institutional melanoma registry
Milián-Berrío MM, Arias-Flórez M, Aguirre-Flórez M, Gómez-González JF, Moreno-Gómez GA, Figueroa-Avendaño CE 1132

Clinical course and reinterventions for loss of patency in biliodigestive anastomoses following iatrogenic bile duct injury
Martínez-Mier G, Montes-Pérez YI, Reyes-Ruiz JM, González-Grajeda JL, Ávila-Mercado O 1142

Use of permanent peritoneal catheter in malignant refractory ascites: A case series
Urrego-Montoya YC, Santamaría-Ávila LA, Ballén MA, Galán-Pulido HG, Castiblanco-Delgado DS 1153

Clinical outcomes of minimally invasive and non-operative surgical treatment of the appendiceal phlegmon
Muñoz-Escandón AM, Cabrera-Vargas LF, Luna-Jaspe C, Garizábalo-Dávila CM, Visconti-Lopez FJ 1161

Development and internal validation of a simplified clinical predictive model for major postoperative complications in oncologic surgery: A retrospective analysis
Llerena-Freire LF 1171

Acute appendicitis during pregnancy: Clinical characteristics and surgical outcomes at a tertiary referral center in Colombia
Ascencio-Jaramillo N, Quintero-Uribe MP, Benavides-Lozano N, de Valdenebro-Herrera S, Velásquez-Trujillo P, Ocampo-Aguirre HM 1182

Conservative surgical methods for the treatment of acute cecal diverticulitis: A retrospective case series
Lloreda-Cabal C, Escobar-Castañeda F, Suárez-Gómez SA, Silva-Redondo A, Lombana LJ, Cabrera-Vargas LF, Velasco-Muñoz V, Escobar N 1192

The *Revista Colombiana de Cirugía* is the official Journal of the "Asociación Colombiana de Cirugía" (Colombian Surgical Association); it is published bimonthly.

Editorial correspondence should be addressed to: Revista Colombiana de Cirugía, Calle 100 No. 14-63 Of. 502. Phones 257 4560 - 257 4574501 - 611 4776, Bogotá, D.C., Colombia.

E-mail: revista.cirugia@ascolcirugia.org; info@ascolcirugia.org; www.revistacirugia.org; www.ascolcirugia.org

Printed in Colombia.

Evaluation of targeted axillary lymph node dissection in node positive breast cancer patients post neoadjuvant therapy
Rizk MA, Mahmoud OA, Ahmed DES 1201

Review articles

Effectiveness and safety of thoracic damage control surgery in blunt chest trauma: A systematic review
Monterrosa-Montes RJ, Benavides-Meneses DE, Cabezas-Bravo SM, Rodríguez-Cuevas G, Trejo-Quistanchala DZ, Gómez-Rodríguez DP 1210

Gallbladder and cystic duct remnants as a cause of postcholecystectomy syndrome: A narrative literature review
Muñoz-Ordóñez JJ 1223

Maxillofacial trauma for general surgeons: A systematic review
Petrone P, Sánchez-Arco A, Guerreiro-Caamaño A, Cabrera-Arcas A, Marini CP 1231

Images in surgery

Ureteral herniation through diaphragmatic crura defect
Barrera-Latorre M, Gómez-Bonilla L 1244

Laparoscopic recovery of intra-abdominal fetal remains after uterine perforation by obstetric curettage
Ensuncho-Hoyos C, Sierra-Succar L, Ensuncho-Hoyos CF 1247

Case presentations

Surgical management of locally advanced parotid adenoid cystic carcinoma with a solitary pulmonary metastasis: A case report from a high-complexity center
Álvarez-Tamayo AA, Vallejo-Soto JC, Rueda-Donado JG 1250

Ectopic parathyroid adenoma associated with a mature mediastinal teratoma: An uncommon presentation. Case report
Zuluaga-Galeano C, Zuluaga-Restrepo JD, Sánchez-Delgado JG, González-Pérez LA 1260

Thoracoabdominal chondrosarcoma: Surgical resection of five ribs, chest wall reconstruction with osteosynthesis, and phrenorrhaphy
Reyes-Romero KE, Venegas-Sánchez JJ, Tarazona-Bautista CA, Giraldo-Campillo D 1268

Mesenteroaxial gastric volvulus: A rare complication of Toupet fundoplication
Forero-Ramírez N , Díaz-Sánchez M, Amaya-Betancourt M, Díaz-Cuervo F 1277

Resection of liver metastases from melanoma: A report of two cases
Londoño-Castro ML, Ruiz-Niño GV, Pineda-Garcés C, Tarazona-Bautista CA 1283

Incidental finding of a giant gluteal lipoma: Case report
Andrade-Otaiza OA, Vega-Rojas M, Gaona-Tovar SA 1293

Letter to the editor

Surgical smoke from electrocautery: Between potential risk and the need for prevention
Yañez-Saavedra ZN 1301

Index vol. 41

Author Index vol. 41, January - December 2026 1304
Articles Index vol. 41, January - December 2026 1308
Thematic Index vol. 41, January - December 2026 1318



ASOCIACIÓN COLOMBIANA DE CIRUGÍA

JUNTA DIRECTIVA

2025-2027

Presidente
Arnold Barrios Parra - Bogotá, D.C.

Vicepresidente
Robin Prieto - Bogotá, D.C.

Fiscal Médico
Bernardo Borráez - Pereira

Secretario Principal
Carlos Ordóñez - Cali

Secretario Suplente
Nayib Zurita - Cartagena

Tesorero
Mauricio Basto - Bogotá, D.C.

Tesorero Suplente
Luis Pino - Cali

Representante del Consejo Asesor
Jaime Escallón - Canadá

Vocales Principales
Andrés Hanssen - Barranquilla
Guillermo Aldana - Bogotá, D.C.
María C. González - Barranquilla
Fernando Quiroz - Cali
Ricardo Daguer - Barranquilla

Vocales Suplentes
Laura Valencia - Bucaramanga
Gabriel J. Arroyave - Medellín
Sandra Y. Moreno - Cartagena
Rafael E. Arraut - Pereira
Marcel L. Quintero - Cúcuta
Sergio Alberto Sanz - Ibagué

Consejo Asesor (ex presidentes)

Jaime Escallón, Canadá
Armando González, Cali
Francisco Henao, Bogotá, D.C.
Julio Alberto Nieto, Bogotá, D.C.
Stevenson Marulanda, Bogotá, D.C.
Martiniano Jaime, Medellín
Saúl Rugeles, Bogotá, D.C.
Oswaldo Borráez, Bogotá, D.C.
William Sánchez, Bogotá, D.C.
Jesús Vásquez, Medellín
Jorge Daes, Barranquilla
Lilian Torregrosa, Bogotá, D.C.
Óscar Guevara, Bogotá, D.C.
Jorge Herrera, Popayán

Comité Ejecutivo

Arnold Barrios Parra - Presidente
Robin Prieto - Vicepresidente
Bernardo Borráez - Fiscal Médico
Carlos Ordóñez - Secretario Principal
Nayib Zurita - Secretario Suplente
Mauricio Basto - Tesorero
Luis Pino - Tesorero Suplente
William Sánchez - Director Ejecutivo

ASOCIACIÓN COLOMBIANA DE CIRUGÍA

ORGANISMOS CONSULTIVOS

CAPÍTULOS Y DIVISIONES

Capítulo Cirugía Bariátrica

Dr. Luis Ernesto López, Presidente
Dr. Juan Valderrama
Dr. Carlos Fernando Gómez
Dr. Ernesto Pinto
Dr. Fabian Barajas
Dr. Juan Aguilar

Capítulo Cirugía Endocrino y Cabeza y Cuello

Dr. Zaki Taissoun, Presidente
Dr. Adonis Tupac Ramírez
Dra. Zoraida Milena Contreras
Dr. Jhonatan Liendo Herrera
Dra. Yesenia Fontalvo
Dr. Andrey Moreno
Dr. Julián Gómez Herrera
Dr. William Salamanca

Capítulo Cirugía General - IA

Dr. Paulo Cabrera, Presidente
Dra. María Caolina Díaz Rivera
Dr. Diego Felipe Hernández Medina
Dra. Carolina María Rodríguez Vargas
Dr. Andrés Guillermo Aponte Vargas
Dr. Jairo Hernán Ortega Ortega
Dr. Jorge Alejandro González González
Dr. Camilo Ramírez Giraldo
Dr. John Alexander Bustos
Dra. Katherine Lopera Rodríguez
Dr. Andrés Jaramillo Ospina
Dra. María Camila Azula

Capítulo Cirugía Gastrointestinal

Dra. Gloria Stella Flórez Dussan, Presidente
Dr. Jorge Vargas
Dr. Jorge Alberto Martínez
Dra. Liliana Suárez
Dra. Andrea Romero Peña
Dr. Alden Pool

Capítulo Cirugía Mínimamente Invasiva y Robótica

Dra. Claudia Viviana Jaimes González, Presidente
Dra. Adriana Córdoba
Dr. Henry Martínez Báez
Dr. Sebastián Benavides Largo
Dra. Adriana Mora Lozada
Dr. Raúl Pinilla
Dra. Jessica Capre Pereira
Dr. Hender Alirio Hernández Martínez

Capítulo Cirugía Hepato Pancreato Biliar

Dr. Álvaro Andrés Duarte Garcés, Presidente
Dr. Fabio Vergara
Dr. Óscar Guevara
Dr. Diego Dávila
Dr. Cristian Tarazona

Capítulo Cirugía Oncológica

Dr. Mauricio García Mora, Presidente
Dr. Javier Andrés Morales
Dr. Jorge Andrés Urrutia
Dr. Miguel Andrés Lima
Dr. Gilbert Mateus
Dr. Mauricio Zuluaga
Dr. Javier Ángel Aristizábal
Dr. Juan Camilo Correa
Dr. Alfonso Márquez
Dr. Jhony Bustos

Capítulo Cirugía Vascular

Dr. Germán Gómez Santos, Presidente
Dr. Ángela Paola Rodríguez
Dr. Manuel G. Pabón
Dr. Jorge Armando Ángel

Capítulo Cirugía Colon y Recto

Dr. David Ricardo Baquero, Presidente
Dr. Carlos Figueroa Avendaño

Dr. Julián Andrés Romo Sánchez
Dr. Mauricio González Dorado
Dra. Sandra Milena Gutiérrez Cañas
Dra. Cristina Martínez
Dr. Diego Efraín Valbuena Velásquez

Capítulo Endoscopia Quirúrgica

Dr. Carlos Arturo González, Presidente
Dr. Marino José BrunBula
Dr. Camilo Eduardo Pachón
Dra. Sandra Moreno
Dr. Mario Hugo Barrera
Dr. Dínimo Bolívar
Dr. Carlos Bustillo

Capítulo Hernias y Pared Abdominal

Dr. Juan Carlos Valencia, Presidente
Dr. Giovanny Vergara
Dra. Laura Narváez
Dr. Saúl Enrique Vargas
Dr. Ricardo Rodríguez F.
Dra. Paola Hormiga
Dr. Juan Pablo Ruiz

Capítulo Infecciones y Falla Intestinal

Dr. Manuel Cadena, Presidente
Dra. María Helena Gaitán Buitrago
Dr. Oswaldo Cantillo
Dr. César Rafael Ensuncho

Capítulo Mama y Tejidos Blandos

Dra. Claudia Ximena Millán-Matta, Presidente
Dr. Jaime Escallón
Dra. Nathalia Lasprilla
Dra. Mónica Torres Delgado
Dr. Carlos Calderón Salazar

Capítulo Nutrición, Metabolismo, y Cuidado Perioperatorio

Dra. Ángela Navas, Presidente
Dr. Mauricio Chona
Dra. Jessica Capre
Dra. Mónica Urbina
Dr. Iván Katime
Dra. Lia Jazmín Jiménez Ramírez
Dra. Camilo Ramírez Giraldo

Capítulo Transplantes

Dr. Fernando Girón, Presidente
Dr. Alejandro Niño
Dr. Jorge Villegas
Dr. Sebastián Tobón
Dr. Roger Martín

Capítulo Trauma

Dra. Juliana Ordóñez, Presidente
Dr. Wilmer Botache
Dr. Pablo García E
Dr. William Jesús Sayago

Capítulo Enfermería e Instrumentación Quirúrgica

Aura María Mendoza Benjumea, Presidente
Dra. Mónica Patricia Rojas
Dra. Ema Milena Gamarra Ucros

Capítulo Residentes y Nuevos Miembros

Dra. Ana María Bautista
Dr. Carlos Segura

Capítulo Futuros Cirujanos

Dr. Marcel Quintero
Dra. Marcela Tascón
Dra. Mónica Liliana Parrado Delgado

Capítulo Pediátrica

Dra. Guerliz Chavez Betancourth, Presidente
Dr. Jimmy Alejandro Gaitán
Dr. Mauricio Figueroa
Dra. Margarita Martínez

División Asuntos Gremiales

Dr. Guillermo Aldana, Coordinador

División Comunicaciones

Dr. Mario Muñoz
Dr. Bernardo Borráez

División Bioética

Dr. Carlos Manuel Zapata Acevedo, Coordinador
Dra. Daniela María Cuadrado Franco
Dr. Juan Sebastián Rodríguez Uribe
Dr. Fabien Mantilla Sylvain

Recertificación

Dra. Claudia Viviana Jaimes González,
Coordinadora
Dr. Felipe Vargas
Dr. Andrés Acevedo

División Educación

Luis Carlos Domínguez-Torres, Presidente
Integrantes
Directores de Programa de Cirugía General:

Alberto Muñoz
Universidad Nacional de Colombia

Rami Mikler
Pontificia Universidad Javeriana

Jorge Navarro-Alean
Colegio Mayor de Nuestra Señora del Rosario

Adriana Córdoba
Fundacion Universitaria de Ciencias de la Salud

Gabriel Herrera Almario
Universidad de los Andes

Carlos Luna Jaspe
Universidad El Bosque

Diego Sierra Barbosa
Universidad de la Sabana

William Sánchez
*Universidad Militar Nueva Granada -
Hospital Militar Central*

Douglas Ortíz
*Universidad Militar Nueva Granada -
Hospital San Rafael*

Germán Jiménez Sánchez
Fundacion Universitaria Sanitas

Juan Pablo Toro
Universidad de Antioquia

Luis Gerardo Cadavid
Universidad CES

Gabriel Arroyave Uribe
Universidad Pontificia Bolivariana

Mauricio Zuluaga
Universidad del Valle

Álvaro Niño-Rodríguez
Universidad Industrial de Santander

Henry Pastas
Universidad del Cauca

Luis Fernando Becerra
Universidad de Caldas

Héctor Adolfo Polanía Liscano
Universidad Surcolombiana

Juan Carlos Hoyos
Universidad de Cartagena

Carlos Bustillo-Arrieta
Universidad del Sinú

Jaime Merlano Martínez
Universidad Libre

Juan Jacobo Molina
Universidad Metropolitana

María Cristina González
Universidad Simón Bolivar

Instrucciones para los autores Revista Colombiana de Cirugía

Versión 15 – Vigencia 14/02/2026

Alcance y política

La *Revista Colombiana de Cirugía* es el órgano oficial de la Asociación Colombiana de Cirugía. Publica bimestralmente contribuciones originales sobre temas de Cirugía General o de interés para la profesión médica, incluidos los de carácter humanístico, socioeconómico y de educación médica.

Las opiniones expresadas en los artículos firmados son las de los autores y no coinciden necesariamente con las de los editores de la *Revista Colombiana de Cirugía*. Las sugerencias diagnósticas o terapéuticas, como elección de productos, dosificación y métodos de empleo, corresponden a la experiencia y al criterio de los autores. La *Revista Colombiana de Cirugía* no asume responsabilidad alguna por las ideas expuestas por los autores, quienes son los únicos responsables.

Indicaciones generales

Los trabajos deben estar elaborados ciñéndose a lo dispuesto por el *International Committee of Medical Journal Editors* (ICMJE) (http://www.icmje.org), bajo el título de *Recommendations for the Conduct, Reporting, Editing, and Publication of Scholarly Work in Medical Journals,* según la última versión (enero de 2026). Los artículos aceptados serán adecuados al estilo de publicación de la *Revista Colombiana de Cirugía*.

Política de cobro a autores

La revista no cobra ninguna tarifa a los autores por el sometimiento, procesamiento y publicación de los artículos.

Política de acceso abierto

Todos los textos publicados en la *Revista Colombiana de Cirugía* están protegidos por los derechos nacionales e internacionales de propiedad intelectual. Los contenidos de la Revista, a menos que se indique lo contrario, son artículos de acceso abierto bajo la licencia de *Creative Commons Attribution License*, es decir, *CC-BY-NC-ND* (Atribución – NoComercial - SinDerivadas).

1. PREPARACIÓN DEL MANUSCRITO

Los manuscritos deben ajustarse a las reglas gramaticales y ortográficas de la lengua española y a los términos técnicos y científicos correctos. Se recomienda a los autores someter su manuscrito a un corrector de estilo antes de enviarlo para publicación en la *Revista Colombiana de Cirugía*.

Para los artículos en inglés, se debe anexar un certificado de la calidad de la traducción, por ejemplo, de *American Journal Experts* (http://www.aje.com/) o de alguna institución similar.

En el texto del manuscrito no deben aparecer los nombres de los autores ni de la institución donde se adelantó la investigación, para garantizar que la revisión por los pares sea un proceso completamente anónimo (doble ciego).

Se debe remitir en formato Word de Microsoft Office. La extensión de los manuscritos, excepto los artículos de revisión, no debe exceder las 20 páginas a doble espacio, es decir, 5.000 palabras, aproximadamente.

Se deben usar únicamente abreviaturas internacionalmente reconocidas, y se debe evitar su uso en el título y en el resumen. El significado completo de la abreviatura de aceptación internacional debe preceder su primera aparición en el texto con el fin de ilustrar a los lectores de la revista y facilitar su comprensión, a menos que sea una unidad estándar de medida. Cualquier cifra que aparezca en el manuscrito debe ceñirse al sistema internacional de unidades (https://www.bipm.org/en/measurement-units/).

El texto del manuscrito de un artículo original debe estar dividido en las siguientes secciones: Introducción, Métodos, Resultados, Discusión y Conclusiones. Recomendamos revisar los recursos de la Red EQUATOR (*Enhancing the QUAlity and Transparency Of health Research*) desarrollados en colaboración con la Organización Panamericana de la Salud (OPS/OMS) para promover el informe responsable de las investigaciones para la salud, disponibles en https://www.equator-network.org/library/spanish-resources-recursos-en-espanol/.

1.1 Figuras y tablas

Las figuras y las tablas se deben numerar de manera consecutiva de acuerdo con el orden de aparición en el texto. Se deben presentar en hojas separadas, en formato que se pueda corregir. Cada una debe tener su correspondiente pie de figura o pie de tabla, donde se explique lo que se observa y las abreviaturas utilizadas.

Las fotografías se deben adjuntar en archivos separados, preferentemente en formato digital TIFF (*Tagged Image File Format*). La resolución ideal es de 300 dpi (*dots per inch*) para las imágenes a color y de 600 dpi para las de blanco y negro. Se requiere señalar el detalle de interés mediante una flecha o círculo

También se aceptan videos acompañando los manuscritos, los que podrán ser publicados en la plataforma de la Revista Colombiana de Cirugía. Considerando que las fotografías y los videos forman parte integral de la historia clínica y que esta es un documento privado sometido a reserva, se debe adjuntar copia del consentimiento informado firmado por el paciente donde se autorice su publicación (Resolución 1995 de 1999, Ley 1581 de 2012 y Decreto 1377 de 2013).

1.2 Referencias

En las referencias bibliográficas se debe incluir por lo menos un artículo de la *Revista Colombiana de Cirugía*, de otra revista colombiana y, en caso de no encontrarse ninguno relacionado con el tema, incluir artículos de revistas latinoamericanas, para lo cual se pueden consultar bases de datos como Publindex de Colciencias (https://scienti.minciencias.gov.co/publindex/#/noticias/lista) para la literatura colombiana, LILACS (www.lilacs.bvsalud.org/es), SciELO de BIREME (www.scielo.org.co) o RedAlyC (www.redalyc.org) para la literatura latinoamericana y del Caribe.

Las referencias bibliográficas se enumeran según el orden de aparición en el texto y con su número entre paréntesis. La forma de citar las referencias debe ceñirse a lo estipulado por el *International Committee of Medical Journal Editors* (ICMJE), como se presenta a continuación:

1.2.1. Artículos de publicaciones seriadas

Los artículos en español, inglés o en otros idiomas deben citarse en el siguiente orden: Autores (primer apellido seguido de las iniciales del nombre, separados por coma). Título. Abreviatura de la revista. Año;volumen:página inicial-página final. Por ejemplo:

Arias-Rodríguez AA, González JA, Sánchez MJ, Benítez JP, Penagos DF, Briceño E, et al. Transformando el círculo de la violencia: Impacto de un programa de prevención de la violencia juvenil en un centro hospitalario de tercer nivel en Cali, Colombia (2018-2025). Rev Colomb Cir. 2025;40:1070-9. https://doi.org/10.30944/20117582.3045

Marini CP, Petrone P, McNelis J. Early resuscitation of patients with non-exsanguinating trauma using packed red blood cells versus low-volume crystalloids: Have we gone too far? Am Surg. 2026; 92:568-5. https://doi.org/10.1177/0003134825137119.

Las abreviaturas de los nombres de las revistas deben citarse en la forma como aparecen en el *Index Medicus;* para las publicaciones que no están indexadas en PubMed, se debe escribir el nombre completo de la revista.

Para los artículos que lo tengan, se debe consignar el DOI (*Digital Object Identifier*), que es un código alfanumérico único y permanente para identificar los artículos científicos digitales, regulado por la norma internacional ISO 26324.

1.2.2. Capítulos de libros

Los capítulos de libros o documentos deben tener el siguiente orden al citarlos: Autores (primer apellido seguido de las iniciales del nombre, separados por coma). Título del capítulo. En: autor del libro, editores. Título del libro. Edición (en los casos que corresponda). Ciudad de publicación: editorial; año. página inicial-página final. Por ejemplo:

Castagnino B, Schlottmann F. Enfermedad por reflujo gastroesofágico. En: Borraez-Segura BA, editor. Fundamentos de cirugía general. Esófago. Pereira: Universidad Tecnológica de Pereira; 2021. p. 137-48.

1.2.3. Documentos de páginas electrónicas

Los documentos en páginas web deben citarse en el siguiente orden: Autores (primer apellido seguido de las iniciales del nombre, separados por coma). Título. Fecha de consulta: día, mes, año. Disponible en: página exacta en donde abre el documento. Por ejemplo:

Organización Mundial de la Salud. Manual de aplicación de la lista OMS de verificación de la seguridad de la cirugía 2009. La cirugía segura salva vidas. Fecha de consulta: 9, Mayo, 2019. Disponible en: https://apps.who.int/iris/bitstream/handle/10665/44233/9789243598598_spa.pdf;jsessionid=49BF CDB44C5309BAEA761EF5BCB54A6A?sequence=1

1.3 Consideraciones éticas y declaración de conflictos de interés

Se debe incluir una declaración que indique el cumplimiento de las normas éticas tales como: consentimiento informado, conflictos de interés, fuentes de financiación, uso de tecnologías asistidas por Inteligencia Artificial y contribución de cada uno de los autores. Si el trabajo involucró experimentos con seres humanos, se debe indicar que se observaron las normas de la Declaración de Helsinki de 1975, modificada en el 2013 (https://www.wma.net/what-we-do/), y la observancia de la Resolución N° 008430 de 1993 del Ministerio de Salud o de la Resolución 2378 de 2008 del Ministerio de la Protección Social, y mencionar específicamente la aprobación del comité institucional de ética.

Se debe remitir diligenciado un formato de Conflictos de interés por cada uno de los autores, con su firma, especificando, si los hubiere, el origen del apoyo recibido en forma de subvenciones, equipos o medicamentos de entidades comerciales. El formato lo puede encontrar en la página electrónica de la *Revista Colombiana de Cirugía* (https://www.revistacirugia.org/index.php/cirugia/Directrices).

2. CARTA DE PRESENTACIÓN

Todo trabajo debe estar acompañado de una carta del autor principal en la que se incluya:

- Listado de los autores, especificando la participación de cada uno, de acuerdo con las recomendaciones del *International Committee of Medical Journal Editors* (ICMJE), según las cuales la autoría se basa en cuatro criterios: contribuciones sustanciales al diseño, adquisición, análisis o interpretación de datos; redacción y revisión crítica del contenido intelectual; aprobación final de la versión que se publicará; y acuerdo de ser responsable de todos los aspectos del trabajo y su resultado. Por ese motivo, la revista no acepta más de 10 autores por artículo original y 4 autores por presentación de caso clínico o imágenes en cirugía.
- Declaración de que el manuscrito ha sido leído y aprobado por todos los coautores. Todos aquellos designados como autores deben cumplir con los cuatro criterios de autoría, y todos los que cumplen con los cuatro criterios deben ser

identificados como autores. Un autor debe poder identificar qué coautores son responsables de otras partes específicas del trabajo y debe tener confianza en la integridad de las contribuciones de sus coautores. Quienes no cumplan con los cuatro criterios deben ser reconocidos en agradecimientos.

- Certificación de que el manuscrito corresponde a un estudio no publicado previamente y que no se presenta a otra revista antes de conocer la decisión del Comité Editorial de la *Revista Colombiana de Cirugía.*

- Para reproducir materiales ya publicados –como ilustraciones, figuras, tablas, etc.– tomadas de esta o de otras fuentes, en forma parcial o total, se deben adjuntar los permisos respectivos por escrito de quien ostente los derechos de reproducción.

- El nombre y número de documento, la dirección postal y electrónica, y el número telefónico del autor responsable de la comunicación con los otros autores, para efecto de revisiones.

3. ENVÍO DEL TRABAJO

Para iniciar el proceso de envío de los artículos, los autores deben registrarse en la página electrónica de la *Revista Colombiana de Cirugía* (https://www.revistacirugia.org/index.php/cirugia/user/register) y crear su usuario.

Para facilitar la observancia de los requisitos de la revista, en la página electrónica y en el formulario de Envío, se suministra una lista de comprobación para la preparación de envíos con el fin de evitar retrasos en el proceso editorial (https://www.revistacirugia.org/index.php/cirugia/about/submissions).

Registrar la siguiente información:

a. **Idioma del manuscrito:** se aceptan manuscritos en español e inglés.

b. **Sección:** sección de la revista en la que se publicaría el manuscrito. La *Revista Colombiana de Cirugía* publica principalmente artículos originales.

Para las revisiones sistemáticas y metaanálisis recomendamos seguir el conjunto mínimo de elementos basado en la evidencia incluidos en la Declaración PRISMA (*Preferred Reporting Items for Systematic Reviews and Meta-Analyses*) disponibles en http://www.prisma-statement.org/.

Se aceptan reportes de casos, siempre y cuando se trate de alguna enfermedad poco frecuente, de un procedimiento novedoso u original, o de una entidad de presentación atípica de interés para la comunidad científica. Para mejorar la precisión, transparencia y utilidad de los reportes de casos sugerimos acogerse a las guías CARE (*CAse REports*) disponibles en https://www.care-statement.org/.

En la sección de 'Imágenes en Cirugía' se aceptan artículos cortos (no exceder las 250 palabras) con máximo de 4 fotografías de imágenes diagnósticas, procedimientos quirúrgicos, piezas quirúrgicas o de histología, que por su calidad e importancia aporten un valioso conocimiento relacionado con la práctica quirúrgica.

El Comité Editorial puede considerar para publicación manuscritos enviados como posibles editoriales sobre temas de actualidad o a manera de comentario pertinente sobre artículos de especial relevancia; también, se aceptan contribuciones a la sección de cartas al editor, en forma de comentarios cortos sobre algún trabajo publicado anteriormente o sobre temas de interés actual.

c. **Comentarios para el editor:** en este campo se podrá enviar un mensaje a los Editores.

d. **Declaración de derechos de autor:** en la carta de presentación se debe especificar la transferencia de los derechos de reproducción a la *Revista Colombiana de Cirugía*, en caso de que el manuscrito sea aceptado para su publicación. La revista se reserva el derecho de publicarlo en formato físico, digital o ambos.

e. **Manejo de datos:** consentir que los datos del autor se recopilen y se almacenen de acuerdo con la declaración de políticas.

f. **Archivos del envío:** adjuntar todos los documentos, manuscrito completo, carta de presentación, formatos de declaración de conflictos de interés, primera página del manuscrito y manuscrito sin mencionar autores o institución.

g. **Título del artículo:** en español e inglés; sin incluir nombres de instituciones.

h. **Título corto:** en español e inglés, debe tener una extensión máxima de 50 caracteres.

i. **Resumen:** no exceder las 250 palabras, no usar abreviaturas ni incluir referencias. En general, el resumen debe estar estructurado con las siguientes secciones: Introducción, Métodos, Resultados y Conclusiones. En las presentaciones de caso tendrán la siguiente estructura: Introducción, Caso clínico, Resultados y Conclusiones. Se debe incluir también un resumen en inglés.

j. **Autoría y colaboradores:** se debe grabar el nombre de cada uno de los autores al momento de registrar el envío en la plataforma, con su nivel académico, filiación institucional, país, correo electrónico, cargo en la institución donde se realizó el trabajo (no se deben utilizar abreviaturas del nombre de la institución) y código ORCID, que es un requisito obligatorio. Se debe especificar quién es el autor principal y a quien se debe dirigir la correspondencia.

k. **Palabras clave:** mínimo cinco por manuscrito, en español e inglés, las cuales deben ajustarse a las que aparecen en el tesauro de la terminología de descriptores en ciencias de la salud (DeCS) (http://decs.bvs.br) y *Medical Subject Headings* (MeSH) en inglés (http://nlm.nih.gov/mesh/ MBrowser.html), y que también se pueden consultar en http://www.bireme.br

l. **Referencias:** registrar el listado de las referencias completas del manuscrito.

m. **Datos de financiación:** registrar los datos de financiación, si los hay.

n. **Confirmar el envío y finalizar:** la Revista será notificada automáticamente acerca del envío y al autor se le enviará un correo electrónico de confirmación de sus registros. Cuando el equipo editorial haya evaluado el envío contactará con el autor de correspondencia.

4. EVALUACIÓN POR PARES

Los trabajos enviados para evaluación por el Comité Editorial deben ser inéditos y sometidos exclusivamente a la *Revista Colombiana de Cirugía.*

Toda colaboración, incluidas las de los editores o los miembros de los Comités, será enviada en forma confidencial a dos revisores pares externos, que actúan como árbitros (doble ciego) para emitir su concepto sobre la calidad del trabajo y hacer las observaciones o recomendaciones pertinentes para su publicación. En caso de discrepancia, se seleccionará un tercer revisor.

Instructions for authors
Colombian Journal of Surgery

Versión 15 – Updated 14/02/2026

Scope and policy

The *Colombian Journal of Surgery* is the official organ of the Colombian Association of Surgery. It publishes bimonthly original contributions on topics of General Surgery or of interest to the medical profession, including those of a humanistic, socioeconomic and medical education nature.

The opinions expressed in the articles are those of the authors and do not necessarily coincide with those of the editors of the *Colombian Journal of Surgery*. The diagnostic or therapeutic suggestions, such as the choice of products, dosage and methods of use, correspond to the experience and the criteria of the authors. The *Colombian Journal of Surgery* does not assume any responsibility for the ideas expressed by the authors, who are solely responsible.

General indications

The manuscripts must be prepared in accordance with the provisions of the *International Committee of Medical Journal Editors* (ICMJE) (http://www.icmje.org), under the title of *Recommendations for the Conduct, Reporting, Editing, and Publication of Scholarly Work in Medical Journals*, according to the last version (January 2026). Accepted articles will be appropriate to the publication style of the *Colombian Journal of Surgery*.

Authors charges policy

The journal does not charge any fee to the authors for the submission, processing and publication of articles.

Open access policy

All texts published in the *Colombian Journal of Surgery* are protected by national and international intellectual property rights. The contents of the Journal, unless otherwise indicated, are open access articles under the *Creative Commons Attribution License*, that is, CC-BY-NC-ND (Attribution - NonCommercial - No Derivatives).

1. MANUSCRIPT PREPARATION

Manuscripts must conform to the grammatical and spelling rules of the Spanish or English languages and to the correct technical and scientific terms. Authors are recommended to submit their manuscript to a copyeditor before submitting it for publication in the *Colombian Journal of Surgery*.

The names of the authors or the institution where the research was carried out should not appear in the text of the manuscript, to guarantee that the peer review is a completely anonymous (double-blind) process.

It is recommended to preferably use the Microsoft Office Word program. The length of the manuscripts, except for review articles, should not exceed 20 double-spaced pages, that is, approximately 5,000 words.

Only internationally recognized abbreviations should be used, and their use in the title and abstract should be avoided. The full meaning of the internationally accepted abbreviation must precede its first appearance in the text in order to illustrate and facilitate the understanding of the journal readers, unless it is a standard unit of measurement. Any figure that appears in the manuscript must adhere to the international system of units (https://www.bipm.org/en/measurement-units/).

The manuscript text of an original article should be divided into the following sections: Introduction, Methods, Results, Discussion and Conclusions. We recommend reviewing the resources of the EQUATOR Network (Enhancing the QUAlity and Transparency Of health Research) developed in collaboration with the Pan American Health Organization (PAHO/WHO) to promote responsible reporting on health research, available at https://www.equator-network.org/library/spanish-resources-recursos-en-espanol/.

1.1 Figures and tables

Figures and tables must be numbered consecutively according to the order of appearance in the text. They must be presented on separate pages, in a format that can be corrected. Each one must have its corresponding figure or table caption, where what is observed and the abbreviations used are explained.

Photographs must be attached in separate files, preferably in digital TIFF (Tagged Image File Format). The ideal resolution is 300 dpi (dots per inch) for color images and 600 dpi for black and white images. It is required to indicate the detail of interest by an arrow or circle.

Videos accompanying the manuscripts are also accepted, which may be published on the Colombian Association of Surgery's platform. Considering that the photographs and videos are an integral part of the medical history and that this is a private document subject to reservation, a copy of the informed consent signed by the patient must be attached (Resolution 1995 of 1999, Law 1581 of 2012 and Decree 1377 of 2013).

1.2 References

Bibliographic references should include at least one article from the Colombian Journal of Surgery, from other Colombian Journal, if none related to the topic is found, include articles from Latin American journals, for which databases such as Publindex de Colciencias can be consulted (https://scienti.minciencias.gov.co/publindex/#/noticias/list) for Colombian literature, LILACS (www.lilacs.bvsalud.org/es), SciELO de BIREME (www.scielo.org.co) or RedAlyC (www.redalyc.org), for Latin American and Caribbean literature.

Bibliographic references are listed according to the order of appearance in the text and with their number in parentheses. The way of citing the references must adhere to what is stipulated by the *International Committee of Medical Journal Editors* (ICMJE), as presented below:

1.2.1. Serial articles

Articles in Spanish must be cited in the following order: Authors (first last name followed by initials, separated by commas). Title. Journal abbreviation. Year; volume: initial page-end page. For example: Arias-Rodríguez AA, González JA, Sánchez MJ, Benítez JP, Penagos DF, Briceño E, et al. Transformando el círculo de la violencia: Impacto de un programa de prevención de la violencia juvenil en un centro hospitalario de tercer nivel en Cali, Colombia (2018-2025). Rev Colomb Cir. 2025;40:1070-9. https://doi.org/10.30944/20117582.516

Articles in journals in English or in languages other than Spanish must be cited in the same order, according to this example: Marini CP, Petrone P, McNelis J. Early resuscitation of patients with non-exsanguinating trauma using packed red blood cells versus low-volume crystalloids: Have we gone too far? Am Surg. 2026;92:568-5. https://doi.org/10.1177/0003134825137119.

The abbreviations of the names of the journals must be cited as they appear in the *Index Medicus*; for publications that are not indexed in PubMed, the full name of the journal must be entered.

For articles that have it, the doi (*Digital Object Identifier*), international standard ISO 26324 to identify digital scientific articles, must be entered.

1.2.2. Book chapters

The book chapters or documents must have the following order when citing them: Authors (first last name followed by the initials of the name, separated by commas). Chapter title. In: book author, editors. Title of the book. Edition (where applicable). City of publication: publisher; year. initial page-end page. For example: Castagnino B, Schlottmann F. Enfermedad por reflujo gastroesofágico. En: Borraez-Segura BA, editor. Fundamentos de cirugía general. Esófago. Pereira: Universidad Tecnológica de Pereira; 2021. p. 137-48.

1.2.3. Electronic pages

Documents on web pages must be cited in the following order: Authors (first last name followed by the initials of the name, separated by commas). Title. Consultation date: day, month, year. Available on: exact page where you open the document. For example: World Health Organization. Manual for the application of the WHO Surgery Safety Checklist 2009. Safe surgery saves lives. Accessed: May 9, 2019. Available at: https://apps.who.int/iris/bitstream/handle/10665/44233/9789243598598_spa.pdf;jsessionid=49BFCDB44C5309BAEA761EF5BCB54A6A?Sequence=1

1.3 Ethical standards and Declaration of conflicts of interest

A statement must be included indicating compliance with ethical standards such as: Informed consent, Conflicts of interest, Sources of funding, use of technologies assisted by Artificial Intelligence and Contribution of each of the authors. If the work involved experiments with human beings, it should be noted that the standards of the Declaration of Helsinki of 1975, modified in 2013 (https://www.wma.net/what-we-do/), and the observance of Resolution No. 008430 of 1993 of the Ministry of Health or Resolution 2378 of 2008 of the Ministry of Social Protection, and specifically mention the approval of the institutional ethics committee.

A form must be included with the signature of each of the authors, specifying, if any, the origin of the support received in the form of grants, equipment or drugs from commercial entities. The format can be found on the website of the *Colombian Journal of Surgery* (https://www.revistacirugia.org/index.php/cirugia/Dirementales).

2. COVER LETTER

All works must be accompanied by a letter from the corresponding author including:

- List of authors, specifying the participation of each one, in accordance with the recommendations of the *International Committee of Medical Journal Editors* (ICMJE), according to which authorship is based on four criteria: substantial contributions to the design; acquisition; analysis or interpretation of data; writing and critical review of intellectual content; final approval of the version to be published; and agreement of responsibility for all aspects of the work and its outcome. For this reason, the journal does not accept more than 10 authors per original article and 4 authors per presentation of a clinical case or images in surgery.
- Declaration that the manuscript has been read and approved by all the co-authors. All those designated as authors must meet the four authorship criteria, and all those who meet all four criteria must be identified as authors. An author must be able to identify which co-authors are responsible for other specific parts of the work and must have confidence in the integrity of their co-authors' contributions. Those who do not meet the four criteria should be acknowledged in acknowledgments.
- Certification that the manuscript corresponds to a study not previously published and that it is not presented to another journal before knowing the decision of the Editorial Committee of the *Colombian Journal of Surgery*.
- To reproduce materials already published –such as illustrations, figures, tables, etc.— taken from this or other sources, partially or totally, the respective written permissions of whom holds the reproduction rights must be attached.
- The name and number of the document, zip code and electronic address, and the phone number of the author responsible for communication with the other authors, for review purposes.

3. MANUSCRIPT SUBMISSION

To begin the article submission process, authors must register on the website of the *Colombian Journal of Surgery* (https://www.revistacirugia.org/index.php/cirugia/user/register) and create their username.

To facilitate compliance with the journal's requirements, a checklist is provided on the website and in the submission form for the preparation of submissions in order to avoid delays in the editorial process (https://www.revistacirugia.org/index.php/surgery/about/submissions).

Record the following information:

a. Manuscript language: manuscripts in Spanish and English are accepted.

b. Section: section of the journal in which the manuscript would be published. The *Colombian Journal of Surgery* publishes mainly original articles. For systematic reviews and meta-analyses we recommend following the minimum set of evidence-based items included in the PRISMA Statement (Preferred Reporting Items for Systematic Reviews and Meta-Analyses) available at http://www.prisma-statement.org/.

Case reports are accepted as long as it is a rare disease, a novel or original procedure, or an atypical entity of interest to the scientific community. To improve the accuracy, transparency and usefulness of case reports, we suggest using the CARE guidelines (CAse REports) available at https://www.care-statement.org/. In the 'Images in Surgery' section, short articles are accepted (not to exceed 250 words) with a maximum of 4 photographs of diagnostic images, surgical procedures, surgical pieces or histology are accepted that, due to their quality and importance, provide valuable knowledge related to surgical practice.

The Editorial Committee may consider for publication manuscripts sent as possible editorials on current issues or as a pertinent comment on articles of special relevance. Also, contributions to the letters to the editor section are accepted, in the form of short comments on some previously published work or on topics of current interest.

c. **Comments for the editor:** in this field a message to the Editors can be submitted.

d. **Copyright statement:** a letter must be attached specifying the transfer of reproduction rights to the *Colombian Journal of Surgery*, in case the manuscript is accepted for publication. The journal reserves the right to publish it in physical, digital format or both.

e. **Data handling:** consenting to your data being collected and stored in accordance with the policy statement.

f. **Submission files:** attach all documents, Cover letter, Conflict of interest declaration forms, First page of the manuscript and Manuscript without mentioning authors or institution.

g. **Article title:** in Spanish and English; do not include names of institutions.

h. **Short title:** in Spanish and English, must have a maximum length of 50 characters.

i. **Abstract:** do not exceed 250 words, do not use abbreviations or include references. In general, the abstract must be structured with the following sections: Introduction, Methods, Results and Conclusions. The case presentations will have the following structure: Introduction, Clinical case, Results and Conclusions. An abstract in English must also be included.

j. **Authorship and collaborators:** the name of each of the authors must be recorded when registering on the platform, with their academic level, institutional affiliation, country, email, position in the institution where the work was carried out (do not use abbreviations of the name of the institution) and ORCID, which is a mandatory requirement. A corresponding autor must be designated to whom the correspondence should be addressed.

k. **Keywords:** minimum five per manuscript, in Spanish and English, which must conform to those that appear in the thesaurus of descriptor terminology in health sciences (DeCS) (http://decs.bvs.br) and *Medical Subject Headings* (MeSH) in English (http://nlm.nih.gov/mesh/MBrowser.html), which can also be consulted at http://www.bireme.br

l. **References:** register the list of the complete references of your manuscript.

m. **Funding:** record funding data, if any.

n. **Confirm the submission and finish:** the Journal will be automatically notified about its submission and a confirmation email will be sent to you for your records. When the editor has reviewed the submission, they will contact you.

4. PEER-REVIEW

The works submitted for evaluation by the Editorial Committee must be unpublished and submitted exclusively to the *Colombian Journal of Surgery*.

All collaboration, including those submitted by the editors or the members of the Committees, will be sent confidentially to two external peer reviewers, who act as referees (double blind) to express their opinion on the quality of the work and make the pertinent observations or recommendations for its publication. In case of discrepancy, a third reviewer will be selected.

Rev Colomb Cir. 2026;41:1101-4
https://doi.org/10.30944/20117582.3461

EDITORIAL

Cuarenta años de la Revista Colombiana de Cirugía: Escribir, preservar y proyectar el legado de la cirugía

Forty years of the *Revista Colombiana de Cirugía*: Writing, preserving, and projecting the legacy of surgery

Patrizio Petrone, MD, PhD, MPH, MHSA, MAAC, SAMCT (Hon), MSCGP (Hon), MACC (Hon), FACS, MAMSE

Department of Surgery, NYC Health + Hospitals/Jacobi Medical Center, Bronx, New York City, New York, USA. NYU Grossman Long Island School of Medicine, Mineola, New York, USA. Presidente, Comité de Investigación, Sociedad Panamericana de Trauma. Coeditor, Revista Colombiana de Cirugía.

La historia de una especialidad no se construye únicamente en los quirófanos. También se escribe en las aulas, en las sociedades científicas, en los congresos y, de manera muy especial, en las páginas de sus revistas. Cada artículo publicado representa una fotografía de un momento determinado de la práctica médica; cada editorial recoge una reflexión sobre el presente; y cada generación de autores, revisores y editores deja una huella que permite, a quienes vienen después, comprender de dónde procedemos y hacia dónde podemos avanzar.

En este contexto, celebrar los 40 años de la *Revista Colombiana de Cirugía* constituye mucho más que conmemorar una fecha. Es reconocer cuatro décadas de compromiso con la ciencia, la educación, la ética y la difusión del conocimiento quirúrgico en Colombia y en Latinoamérica.

El 6 de mayo de 1986 circuló el primer número de *Cirugía*, publicación que posteriormente adoptaría el nombre de *Revista Colombiana de Cirugía*. Su creación respondió a uno de los objetivos estatutarios de la entonces Sociedad Colombiana de Cirugía: contar con una publicación científica destinada a divulgar experiencias e investigaciones, especialmente aquellas relacionadas con la cirugía. Desde sus comienzos, la revista asumió una misión que trascendía la simple transmisión de resultados científicos: contribuir a que el ejercicio de la cirugía mantuviera elevados estándares éticos y científicos y estuviera inspirado en un claro sentido humanitario y de beneficio social [1].

Palabras clave: publicación científica; comunicación y divulgación científica; artículo de revista; revistas electrónicas; políticas editoriales.

Keywords: scientific publication; scientific communication and dissemination; journal article; electronic journals; editorial policies.

Fecha de recibido: 11/09/2026 - Fecha de aceptación: 13/09/2026 - Publicación en línea: 25/09/2026
Correspondencia: Patrizio Petrone, NYU Grossman Long Island School of Medicine, 135 3rd Avenue, Mineola, New York 11501, USA. Teléfono: +1 914-374-6563. Dirección electrónica: patrizio.petrone@gmail.com
Citar como: Petrone P. Cuarenta años de la Revista Colombiana de Cirugía: Escribir, preservar y proyectar el legado de la cirugía. Rev Colomb Cir. 2026;41:1101-4. https://doi.org/10.30944/20117582.3461

Este es un artículo de acceso abierto bajo una Licencia Creative Commons - BY-NC-ND https://creativecommons.org/licenses/by-nc-nd/4.0/deed.es

Cuarenta años después, esa misión conserva plena vigencia. La revista ha atravesado profundas transformaciones en la manera de producir, evaluar, comunicar y consumir conocimiento científico. Pasó de la publicación impresa a la era digital, incorporó herramientas modernas de gestión editorial, fortaleció sus procesos de revisión por pares, adoptó identificadores digitales y amplió su presencia en bases bibliográficas internacionales. Sin embargo, detrás de cada transformación tecnológica permanece la misma esencia: ofrecer un espacio para que los cirujanos puedan comunicar su experiencia, someter sus ideas al escrutinio de sus pares y contribuir al desarrollo de la especialidad.

La reciente reflexión editorial sobre las cuatro décadas de consolidación científica de la revista recuerda que esta trayectoria ha sido posible gracias a la continuidad y al trabajo acumulado de múltiples generaciones de editores, autores, revisores y colaboradores [1]. Una revista científica no pertenece exclusivamente a quienes ocupan circunstancialmente una posición editorial; pertenece a la comunidad que la sostiene, la lee, la cita, la critica y, sobre todo, confía en ella.

En este aniversario adquiere particular significado la designación de la doctora Mónica Bejarano como oradora de la Conferencia Rafael Casas Morales, con el título "Escribir la cirugía: Historia, memoria y legado de las revistas quirúrgicas".

El título resulta especialmente apropiado para una celebración como esta. Escribir la cirugía significa mucho más que describir una técnica operatoria, comunicar los resultados de una investigación o presentar una nueva alternativa terapéutica. Escribir la cirugía significa registrar una parte de la evolución de la medicina y, al mismo tiempo, preservar la memoria de quienes hicieron posible ese progreso.

Las revistas quirúrgicas cumplen, por ello, una función histórica que en ocasiones queda relegada frente a sus responsabilidades científicas. Son repositorios de conocimiento, pero también archivos de la memoria profesional. En sus páginas quedan consignadas las inquietudes de cada generación, las enfermedades que alguna vez representaron grandes desafíos, las técnicas que transformaron la práctica, los debates que modificaron paradigmas y las trayectorias de quienes dedicaron su vida a la cirugía.

La propia *Revista Colombiana de Cirugía* ha entendido históricamente esta responsabilidad. Desde sus primeros años abrió sus páginas no solamente a investigaciones clínicas, sino también a temas humanísticos, históricos, educativos, éticos y sociales. Esa amplitud constituye una de sus mayores fortalezas y refleja una concepción de la cirugía como una disciplina científica, pero también profundamente humana [2].

La elección de la doctora Bejarano para pronunciar la Conferencia Rafael Casas Morales adquiere, además, un significado particular por su propia trayectoria editorial. Como editora de la revista, ha participado activamente en una etapa de transformación y consolidación de la publicación, acompañando su transición hacia nuevos modelos de comunicación científica y contribuyendo a proyectarla hacia una comunidad quirúrgica cada vez más internacional.

La conferencia lleva el nombre de Rafael Casas Morales, una figura fundamental de la cirugía colombiana y uno de los fundadores de la Asociación Colombiana de Cirugía. Su memoria ha sido preservada por la propia revista, que publicó una evocación de su vida y de su legado con motivo de la conferencia que lleva su nombre [3]. Recordarlo cuatro décadas después del nacimiento de la revista permite establecer un puente entre generaciones: entre aquellos cirujanos que construyeron las instituciones y quienes hoy tienen la responsabilidad de mantenerlas vigentes.

La memoria institucional no debe entenderse como nostalgia. Recordar es también una forma de proyectar el futuro. Una comunidad que conoce su historia está mejor preparada para comprender sus responsabilidades presentes y tomar decisiones sobre su porvenir.

La celebración de los 40 años de la revista coincide con otro acontecimiento especial: mi nombramiento como Miembro Honorario de la Asociación Colombiana de Cirugía. Este reconocimiento representa mucho más que una

distinción individual. Simboliza la relación construida durante décadas entre la cirugía colombiana y la comunidad quirúrgica internacional. He mantenido una estrecha vinculación con la Asociación y con la *Revista Colombiana de Cirugía*, en la cual me desempeño como coeditor. Mi participación editorial ha contribuido a fortalecer los vínculos internacionales de la revista y a promover una visión de la cirugía colombiana integrada a la comunidad científica global.

Un lugar muy especial en esta historia ocupa la memoria del doctor Hernando Abaúnza, a quien debo, en buena medida, mi acercamiento a Colombia, a su maravillosa gente y a su cirugía. Fue él quien me abrió las puertas de este extraordinario país y me permitió conocer, más allá de sus instituciones y de sus escenarios académicos, la generosidad, la calidez y el profundo sentido humano de sus cirujanos. A través de su amistad y de su ejemplo pude comprender la riqueza de la cirugía colombiana: una comunidad orgullosa de su tradición, comprometida con la excelencia y, al mismo tiempo, profundamente consciente de su responsabilidad con los pacientes y con la sociedad. Recordar al doctor Abaúnza en este aniversario es reconocer que el legado de una institución no se construye únicamente mediante publicaciones, congresos o reconocimientos, sino también a través de las personas que tienden puentes, que abren puertas y que hacen que otros se sientan parte de una comunidad. Para mí, Colombia y la cirugía colombiana estarán siempre vinculadas a su memoria, a su generosidad y a aquella primera invitación en 2005 que me permitió descubrir un país y una comunidad quirúrgica que desde entonces considero parte fundamental de mi propia historia profesional.

Las revistas científicas son, en esencia, espacios de encuentro. Encuentro entre generaciones, entre instituciones, entre países y entre diferentes formas de comprender la cirugía. En este sentido, la presencia de cirujanos de trayectoria internacional como Miembros Honorarios de la Asociación Colombiana de Cirugía constituye también un reconocimiento al carácter abierto y universal que debe tener la ciencia.

La cirugía contemporánea no puede desarrollarse aislada de lo que ocurre en otros países. Las nuevas tecnologías, la inteligencia artificial, la cirugía mínimamente invasiva, la cirugía robótica, la medicina basada en evidencia, la seguridad del paciente, la simulación y los cambios en la educación quirúrgica exigen colaboración internacional. Pero esa internacionalización solo tiene verdadero valor cuando permite que las experiencias locales sean escuchadas y cuando el conocimiento global puede ser adaptado a las realidades de nuestros pacientes y nuestros sistemas de salud.

En ese proceso, una revista quirúrgica nacional tiene una responsabilidad fundamental: ser simultáneamente memoria, plataforma y puente. Memoria de lo que hemos aprendido; plataforma para comunicar lo que estamos haciendo; y puente entre nuestra producción científica y el mundo.

Los aniversarios institucionales invitan inevitablemente a mirar hacia atrás. Pero quizá su mayor utilidad consiste en permitirnos mirar hacia adelante con mayor claridad. La *Revista Colombiana de Cirugía* ha llegado a sus cuatro décadas gracias a la perseverancia de numerosos cirujanos que entendieron que la investigación solo adquiere verdadero valor cuando se comunica. Cada manuscrito enviado, cada revisión realizada, cada decisión editorial y cada artículo publicado forman parte de una cadena de conocimiento que trasciende a sus autores.

El desafío de los próximos años será aún mayor. La cantidad de información científica disponible crece de manera exponencial y las revistas compiten por la atención de lectores que disponen de innumerables fuentes de información. En este escenario, publicar más no necesariamente significa comunicar mejor. El futuro exige rigor metodológico, transparencia, integridad científica, revisión crítica, claridad en la comunicación y una permanente defensa de la calidad.

Pero también exige preservar algo que no puede medirse mediante indicadores bibliométricos: la identidad. Una revista quirúrgica debe seguir siendo un espacio donde los cirujanos puedan hablar de ciencia, pero también de educación, ética, historia, humanismo y sociedad. Debe

permitir que las nuevas generaciones conozcan las contribuciones de sus maestros y que los maestros puedan escuchar las preguntas de quienes están construyendo el futuro de la especialidad.

En este sentido, la celebración de los 40 años no representa un punto de llegada. Es un punto de transición entre la memoria de lo construido y la responsabilidad de lo que todavía está por construirse.

La coincidencia entre este aniversario, la designación de la doctora Bejarano para pronunciar la Conferencia Rafael Casas Morales y mi reconocimiento como Miembro Honorario de la Asociación Colombiana de Cirugía ofrece una oportunidad simbólica excepcional. Tres acontecimientos diferentes convergen alrededor de una misma idea: la cirugía se construye colectivamente y su legado depende de nuestra capacidad para conservar, comunicar y transmitir el conocimiento.

Escribir la cirugía es, en última instancia, una forma de ejercerla más allá del quirófano. Es convertir la experiencia en conocimiento, el conocimiento en memoria y la memoria en legado.

Hace cuarenta años, un grupo de cirujanos entendió que la cirugía colombiana necesitaba una voz científica propia. Hoy, cuatro décadas después, esa voz continúa escribiendo. Corresponde a las nuevas generaciones asegurar que siga siendo crítica, independiente, rigurosa, abierta e inspirada en el mismo principio que acompañó su nacimiento: una cirugía sustentada en la excelencia científica, pero también en su dimensión ética, humana y social.

Celebrar cuarenta años es celebrar a quienes escribieron antes que nosotros. Pero, sobre todo, es asumir el compromiso de escribir lo que todavía falta por contar.

Cumplimiento de normas éticas

Consentimiento informado: Por el carácter reflexivo del documento, no se requiere consentimiento informado ni aprobación por el Comité de Ética de la institución.

Conflicto de interés: Patrizio Petrone es Coeditor de la *Revista Colombiana de Cirugía*.

Uso de Inteligencia Artificial: No se utilizaron sistemas de inteligencia artificial (IA) para la realización de este artículo.

Fuentes de financiación: Recursos propios del autor.

Contribución del autor:

- Diseño y concepción del estudio: Patrizio Petrone.
- Adquisición de datos: Patrizio Petrone.
- Análisis e interpretación de datos: Patrizio Petrone.
- Redacción del manuscrito: Patrizio Petrone.
- Revisión crítica y aprobación final: Patrizio Petrone,

Referencias

1 Bejarano M, Petrone P, Borráez-Segura BA. Cuatro décadas de consolidación científica — Revista Colombiana de Cirugía. Rev Colomb Cir. 2026;41: 246-51. https://doi.org/10.30944/20117582.3211

2 Bejarano M. La importancia de la labor editorial. Rev Colomb Cir. 2008;23:4-5.

3 Patiño-Restrepo JF. Rafael Casas Morales: una evocación. Rev Colomb Cir. 2005;20:122-3.

Rev Colomb Cir. 2026;41:1105-15
https://doi.org/10.30944/20117582.3424

ARTÍCULO ESPECIAL

Oración Rafael Casas Morales

Escribir la cirugía: Historia, memoria y legado de las revistas quirúrgicas

Writing surgery: History, memory and legacy of surgical journals

Mónica Bejarano, MD, MSc, MACC[1]

Departamento de Cirugía, Fundación Valle del Lili; Facultad de Ciencias de la Salud, Universidad ICESI, Cali, Colombia. Editora, Revista Colombiana de Cirugía.

Conferencia honorífica presentada durante el 52° Congreso Semana Quirúrgica Nacional de la Asociación Colombiana de Cirugía y el XXXVIII Congreso de la Sociedad Panamericana de Trauma, en Cartagena, Colombia, agosto de 2026.

Introducción

Señores Presidente y Expresidentes de la Asociación Colombiana de Cirugía, miembros de la Junta Directiva, maestros, colegas, futuros cirujanos y amigos:

Ha sido motivo de mucho orgullo para mí y mi familia haber recibido el honor que hoy me concede la Asociación Colombiana de Cirugía.

Durante tres décadas he tenido el privilegio de ejercer dos actividades que han definido mi vida profesional: la cirugía y la investigación. Así fue como me acerqué a la Asociación Colombiana de Cirugía. Recuerdo como si hubiese sido la semana pasada, aquel día del año 2001 en que estaba de turno en urgencias y recibí la llamada telefónica del doctor José Félix Patiño, quien quería hablar conmigo sobre un artículo que había enviado a la Revista…. Era como si un Dios me estuviese llamando.

Y luego, a finales del año 2007, en otra conversación telefónica me expresó su deseo de que entrara a formar parte del equipo editorial de la Revista, en calidad de editora asociada. Desde entonces he ocupado una posición menos visible que el quirófano o el servicio de urgencias: la de los editores de una revista científica.

Esa experiencia me ha permitido observar la evolución de nuestra profesión en el país desde una perspectiva singular.

Palabras clave: comunicación y divulgación científica; publicación científica; artículo de revista; revistas electrónicas; historia de la medicina; cirugía general.

Keywords: scientific communication and dissemination; scientific publication; journal article; electronic journals; history of medicine; general surgery.

Fecha de recibido: 01/08/2026 - Fecha de aceptación: 19/08/2026 - Publicación en línea: 04/09/2026
Correspondencia: Mónica Bejarano, Carrera 59 # 11B-56, Cali, Colombia. Teléfono: +57 3155574039.
Dirección electrónica: monicirugia@gmail.com
Citar como: Bejarano M. Oración Rafael Casas Morales. Escribir la cirugía: Historia, memoria y legado de las revistas quirúrgicas. Rev Colomb Cir. 2026;41:1105-15. https://doi.org/10.30944/20117582.3424

Este es un artículo de acceso abierto bajo una Licencia Creative Commons - BY-NC-ND https://creativecommons.org/licenses/by-nc-nd/4.0/deed.es

Los cirujanos solemos admirar a quienes realizan procedimientos innovadores, desarrollan nuevas técnicas o lideran transformaciones asistenciales. Pero rara vez nos detenemos a pensar en cómo ese conocimiento logra sobrevivir al paso del tiempo.

La cirugía progresa porque alguien opera. Pero la cirugía permanece porque alguien escribe.

Así que hoy quisiera invitarlos a recorrer una historia poco conocida: la historia de las revistas quirúrgicas y el papel que han desempeñado en la construcción de nuestra profesión.

Cuando el conocimiento moría con el maestro

Durante siglos, la enseñanza quirúrgica dependió de la transmisión directa entre maestro y discípulo. El conocimiento era local y la experiencia acumulada durante toda una vida profesional podía desaparecer con la muerte de quien la poseía.

Las primeras publicaciones científicas transformaron radicalmente esa realidad. Por primera vez fue posible compartir observaciones clínicas, técnicas operatorias y resultados más allá de los límites de una institución o de un país. La publicación científica permitió que el conocimiento dejara de pertenecer a individuos para pasar a ser patrimonio colectivo. Desde entonces, la historia de la cirugía puede leerse también como la historia de sus publicaciones. Así, las revistas se convirtieron en la memoria escrita de la cirugía.

Historia de las revistas quirúrgicas

Nadie sabe cuándo los cirujanos sintieron por primera vez el impulso de escribir sobre su oficio, pero el **Papiro de Edwin Smith**, un documento médico egipcio de hace 3500 años, es el trabajo más antiguo conocido dedicado al tratamiento quirúrgico. Se afirma que Imhotep (2600 a.C.) fue el autor original del papiro, aunque las evidencias sugieren que la copia del texto original hallada en Luxor fue redactada alrededor del 1600 a.C. por escribas (no médicos) de diferentes épocas (Figura 1).

Contiene 48 casos de heridas de guerra, donde describen en segunda persona observaciones anatómicas, el examen, diagnóstico, tratamiento y pronóstico de numerosas heridas, con detalles primorosos, lo que hace suponer, debido a la gran cantidad de información que éste contiene, que era utilizado por los cirujanos egipcios en su rutina diaria o que era un libro de enseñanza de los cirujanos para sus alumnos [1].



Figura 1. Papiro de Edwin Smith. Fotografías de la copia del texto original hallada en Luxor, Egipto.
Fuente: National Library of Medicine de Estados Unidos.

Posiblemente la primera y más antigua revista científica es ***Philosophical Transactions***, cuyo primer volumen apareció el 6 de marzo de 1665, como un proyecto personal de Henry Oldenburg (1619-1677), el primer secretario de la *Royal Society* de Londres y su editor (Figura 2). Parte revista y parte diario, *Philosophical Transactions* era mucho más que cualquiera de los dos. Contenía cartas, reseñas de libros y descripción de experimentos, pero también, como innovación, permitía a las personas hacer sus propias preguntas sobre el mundo que las rodeaba, liberándose de las opiniones antiguas. Fue el comienzo de la investigación científica tal como la conocemos hoy [2].

Las revistas médicas dedicadas no tardaron en aparecer, aunque la mayoría de ellas fueron efímeras y de limitado impacto intelectual o profesional (Figura 3). La primera se titulaba ***Nouvelles Découvertes sur Toutes les Parties de la Médecine*** (Nuevos descubrimientos en todas las partes de la medicina) y se publicó en París en 1679 en lengua vernácula o vulgar, gracias a Nicolas de Blégny (1652-1722), un pícaro emprendedor que además fue boticario, cirujano, vendedor de pastillas, venereólogo, médico de la corte, fabricante de armazones, químico, obstetra y, con frecuencia, un acusado o litigante en los tribunales. Los miembros de la facultad odiaban su atractivo populista y lograron que se revocara su licencia para publicar su diario, con la consecuencia de que tuvo que llevárselo al extranjero. Sobrevivió durante poco más de 6 años, tiempo durante el cual tuvo seis títulos diferentes, dos editores y, como última indignidad para un hombre de las simpatías radicales de Blégny, terminó su vida en el idioma de la medicina culta, el latín [3].

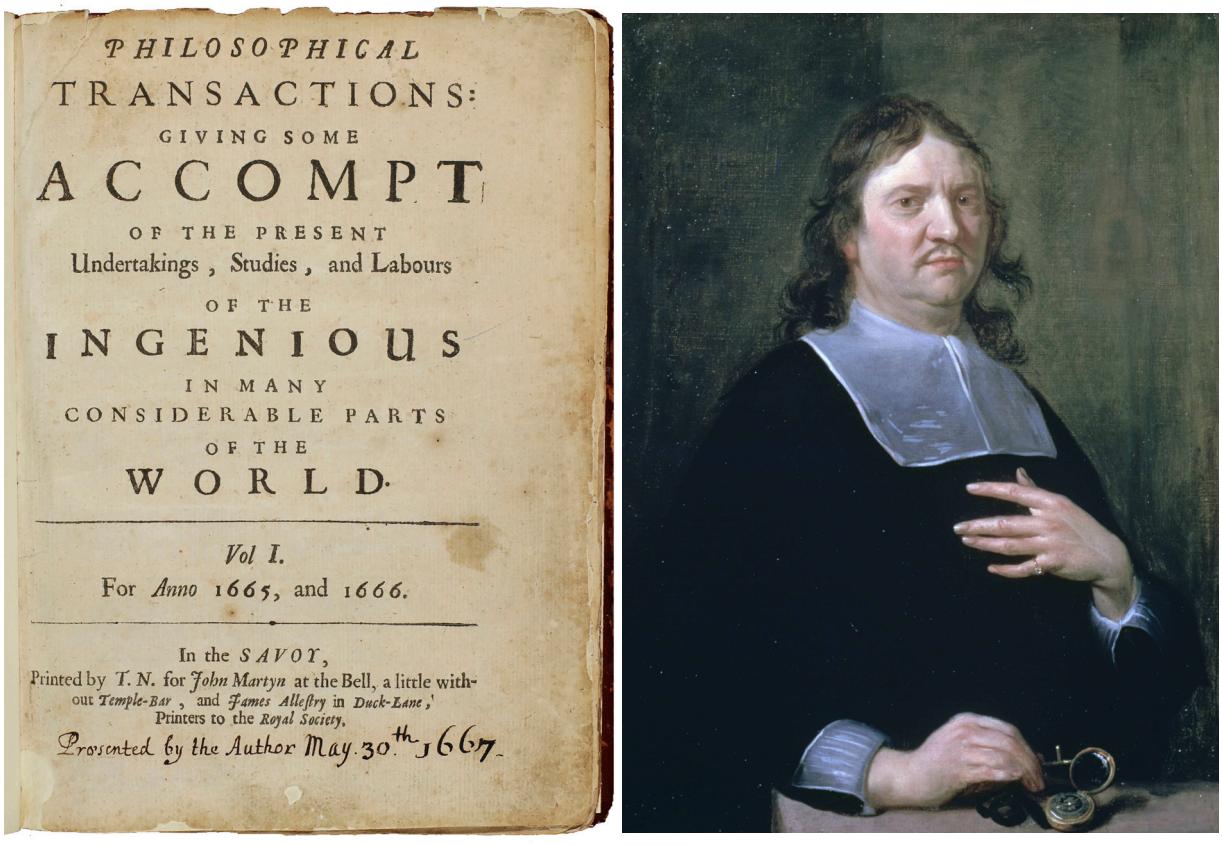
PHILOSOPHICAL
TRANSACTIONS:
GIVING SOME
ACCOMPT
OF THE PRESENT
Undertakings, Studies, and Labours
OF THE
INGENIOUS
IN MANY
CONSIDERABLE PARTS
OF THE
WORLD.

Vol I.
For Anno 1665, and 1666.

In the SAVOY,
Printed by T. N. for John Martyn at the Bell, a little without Temple-Bar, and James Allestry in Duck-Lane,
Printers to the Royal Society.
Presented by the Author May. 30th 1667

Figura 2. Primer volumen de *Philosophical Transactions*, publicado en 1665, y su primer editor, Henry Oldenburg. Fuente: Wikipedia.

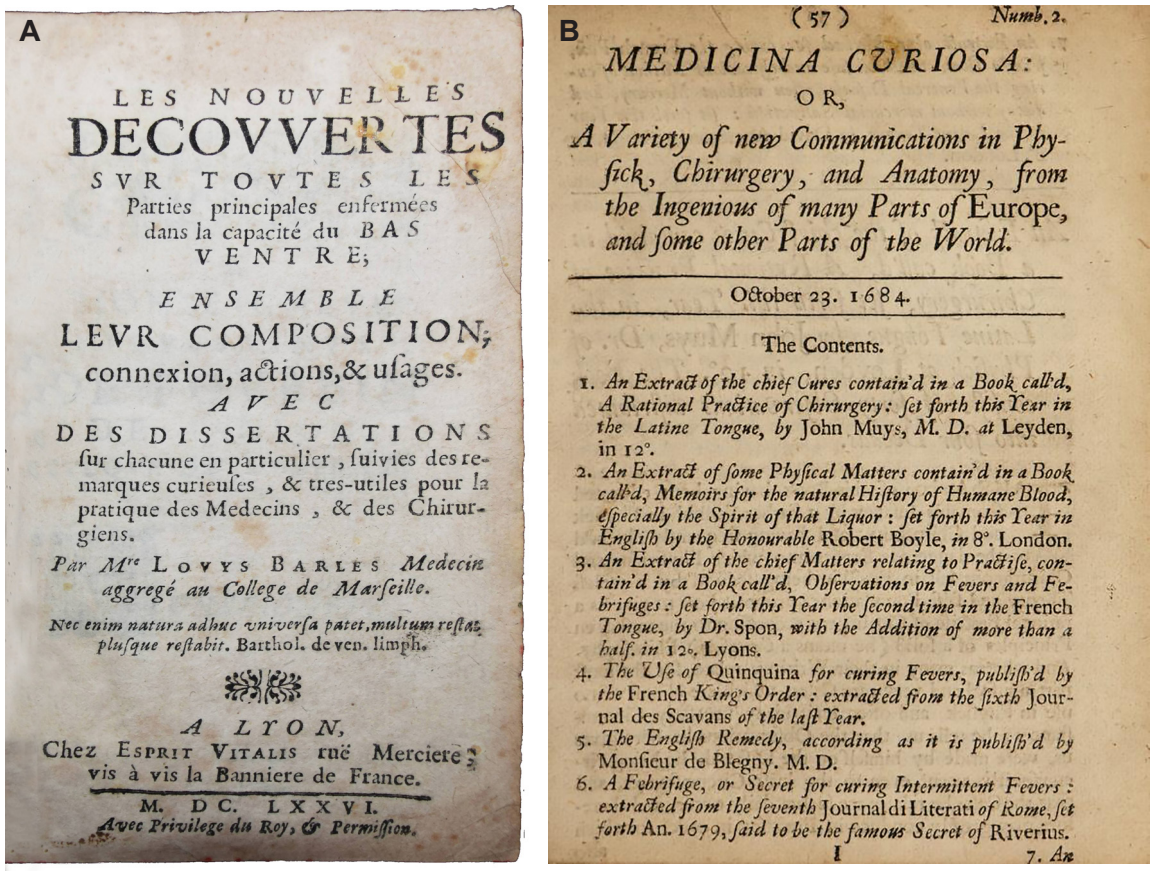

Figura 3. Las primeras revistas médicas. **A.** *Nouvelles Découvertes sur Toutes les Parties de la Médecine*. **B.** *Medicina Curiosa: or a Variety of New Communications in Physick, Chirurgery, and Anatomy*.

Fuentes: Gallica, *Bibliothèque nationale de France*. *National Library of Medicine* de Estados Unidos.

La primera revista médica en inglés, ***Medicina Curiosa: or a Variety of New Communications in Physick, Chirurgery, and Anatomy***, publicó solo dos números entre junio y octubre de 1684, un destino similar al de las otras ocho publicaciones médicas que aparecieron en Europa durante el siglo XVII.

Varias revistas de finales del siglo XVIII fueron en gran parte las producciones de élites médicas que operaban dentro de un mercado médico no regulado y, por lo tanto, estaban preocupadas por diferenciarse de los bajos fondos médicos, a los que definían como charlatanes, impostores, empíricos y proveedores ignorantes de remedios secretos y peligrosos.

La publicación representó una forma de abrir la medicina, reportar nuevos resultados u observaciones y someterlos a la crítica de los pares. La actividad colectiva y generalmente cooperativa que produjo muchas de las publicaciones médicas periódicas de la época puede señalarse como un atributo importante del profesionalismo médico emergente.

Las revistas médicas modernas aparecieron por primera vez en el siglo XIX. Estas revistas eran de interés general y no separaban los temas médicos de los quirúrgicos. Sin embargo, tanto el ***New England Journal of Medicine and Surgery*** (publicado en 1812) como ***The Lancet*** (publicado en 1823) tuvieron fundadores cirujanos: John Collins Warren (1778–1856) y Thomas Wakley (1795–1862) [4] (Figura 4).

Las revistas como constructoras de comunidad

Con frecuencia pensamos en las revistas como colecciones de artículos. Pero son mucho más que

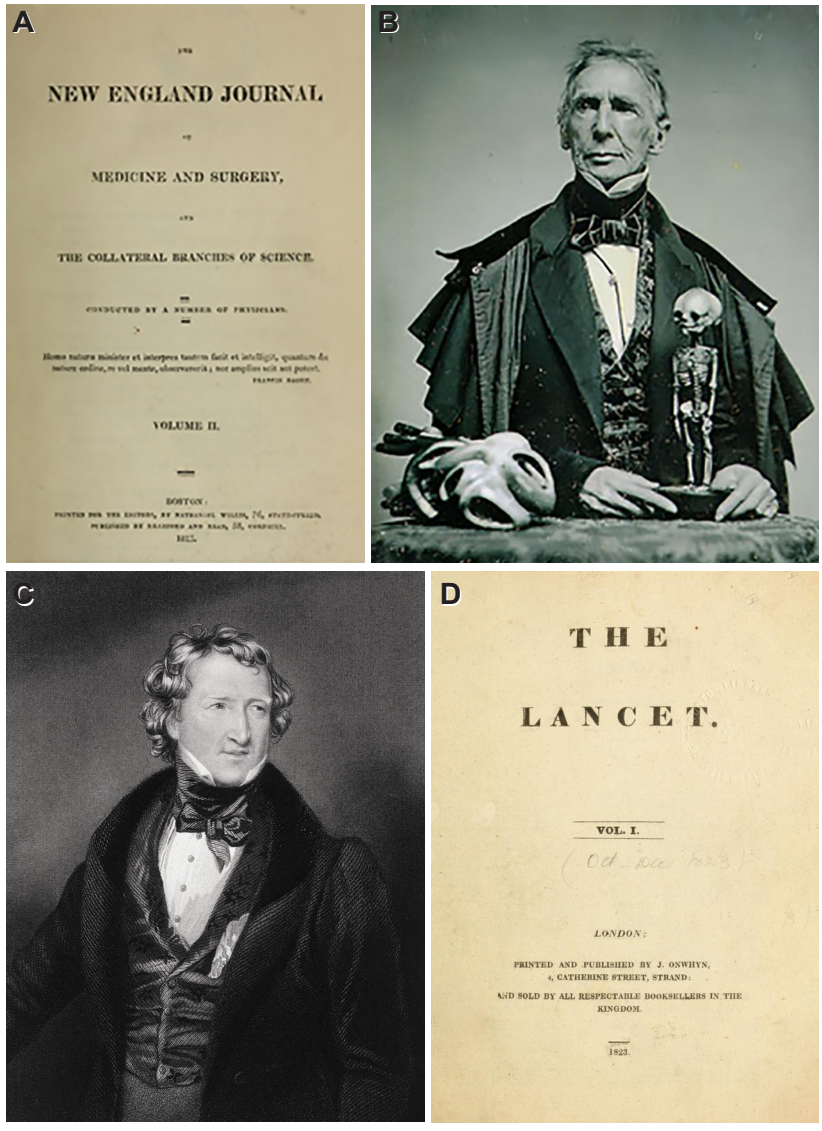

Figura 4. A. Primer número publicado del *New England Journal of Medicine and Surgery*. **B.** John Collins Warren. **C.** Thomas Wakley. **D.** Primer número publicado en *The Lancet*.

Fuentes: New England Journal of Medicine, internet archives. *National Library of Medicine* de Estados Unidos.

eso. Las revistas son el espacio donde una comunidad científica conversa consigo misma. En sus páginas quedan registradas las preocupaciones de cada época. ¿Qué enfermedades eran prioritarias? ¿Qué técnicas generaban controversia? ¿Qué problemas preocupaban a los residentes? ¿Qué retos enfrentaban los hospitales? Las respuestas están allí.

Un ejemplo de esto es lo que sucedió a comienzos de 1800 en Boston, un centro urbano en crecimiento, que no tenía una revista médica propia, aunque gran parte del conocimiento y la práctica médica se consideraban específicos de la región. El prospecto de ***The New England Journal of Medicine and Surgery, and the Collateral Branches of Science***, una convocatoria de

artículos emitida a finales de 1811, explicaba los objetivos de John Collins Warren (1778–1856), aquel renombrado cirujano de Boston quien 34 años después realizó la primera operación registrada con anestesia, James Jackson, el fundador del *Massachusetts General Hospital*, y un pequeño grupo de distinguidos colegas:

> "*Los editores se han animado a intentar esta publicación por la opinión de que el gusto por la literatura médica ha aumentado considerablemente en Nueva Inglaterra. Nuevos métodos de práctica, buenos viejos que no son suficientemente conocidos, e investigaciones ocasionales de los modos de uso común, cuando así se distribuyen entre nuestros hermanos médicos en el país, promoverán una disposición para la investigación y la reflexión, que no puede dejar de producir resultados más felices*" [5].

Los registros de casos del Hospital General de Massachusetts son el tesoro invaluable de esa revista; algunos dicen que son mejores que las historias de Sherlock Holmes, llenas de misterio, drama, caminos diferentes y detalles sofisticados, con una verdadera solución al final del largo laberinto del conocimiento médico [6]. El primer artículo de la revista fue "*Observaciones sobre la angina de pecho*" del mismo doctor Warren [7], y en ese primer volumen se publicó una notable variedad de técnicas quirúrgicas, incluidas aquellas para la extracción de cálculos renales, vesicales y uretrales, la dilatación de la uretra masculina cuando se estrechaba por el paso de cálculos, la ligadura de aneurismas de la arteria ilíaca, el tratamiento de quemaduras y el uso de sanguijuelas para la sangría [8].

En un momento de intenso debate y controversia sobre las causas de la enfermedad, la naturaleza de la terapéutica y la base de la autoridad profesional, la joven revista se esforzó por tomar un camino intermedio. Esto era ciertamente aconsejable desde un punto de vista comercial, ya que fácilmente podría alienar a diversos lectores médicos al respaldar un sistema o teoría terapéutica en particular. Pero este enfoque también estableció el carácter ecuménico de la revista, que basó sus primeras publicaciones en un compromiso con la observación empírica y una perspectiva escéptica de las sabidurías médicas convencionales. Como explicaron los editores en 1837:

> "*Ha sido un punto de ambición para nosotros. . . hacer de estas páginas el vehículo de inteligencia útil, en lugar del campo de batalla. . . . El Diario es, a todos los efectos, diseñado para ser un registro de hechos médicos y quirúrgicos. Es el medio a través del cual la profesión puede intercambiar sentimientos y publicar los resultados de su experiencia*".

Esta revista sobrevivió a los cambios de nombre, editor y editorial durante más de un siglo, hasta que fue rescatada de la bancarrota en 1921 por la Sociedad Médica de Massachusetts. No es solo una ventana a la medicina clínica y al avance científico; sirve como base para investigar la historia de la medicina en toda su complejidad: refleja las relaciones de la cultura, la sociedad, la economía y la política con el conocimiento médico, la práctica y la organización de la atención de la salud.

Otro ejemplo es ***The Lancet***, una publicación que no debería haber sobrevivido. Nada parecía correcto al respecto. Fue una empresa comercial, fundada por Thomas Wakley (1795–1862), un cirujano sin reputación y con una agenda de centro-izquierda dentro de una profesión conservadora [3].

Wakley la bautizó con el nombre del instrumento quirúrgico llamado lanceta. Aunque también es el término para denominar una ventana ojival, como símbolo de "dejar entrar la luz de la sabiduría". Aparentemente él tenía la intención de erradicar la corrupción en la medicina y el fraude de todo tipo que impregnaba los hospitales y la enseñanza médica de Londres en aquella época, así como de ilustrar al público en general y a la profesión médica, informando sobre los avances en la práctica clínica [9].

Antes de que los libros de texto fueran una ayuda para el estudio de la medicina, en Londres los estudiantes tenían que presentar certificados

de asistencia a las conferencias de los líderes médicos y quirúrgicos, para solicitar ser examinados por las corporaciones médicas. Y como esas conferencias eran fuentes de buenos ingresos para los profesores, muchos se mostraban reacios a publicar sus conferencias en libros de texto. Esto definió el público objetivo de Wakley en el estudiante de medicina o el joven médico, por lo que se concentró inicialmente en la reproducción de las conferencias de la élite consultora de los hospitales docentes de Londres. Pero eso mismo lo alejó de muchos de los disertantes e incluso lo llevó a la corte cuando John Abernethy, cirujano de St Bartholomew, impugnó su derecho a publicar transcripciones de sus palabras habladas completas, con infelicidades gramaticales, oraciones incoherentes y materia extraña [10]; precisamente lo que hoy denominamos plagio.

Durante tres cuartos de siglo, *The Lancet* fue una empresa de la familia Wakley. Todavía es una anomalía: es una revista comercial, sin afiliación a una organización médica o científica, que ejerce su influencia atrayendo a importantes contribuyentes y protegiendo ferozmente su independencia [3].

Las revistas especializadas en cirugía aparecieron más tarde en el siglo XIX y la primera fue ***Archiv für klinische Chirurgie*** (actualmente ***Langenbeck's Archives of Surgery***), publicada en Berlín el 25 de febrero de 1860, por cirujanos tan conocidos como **Bernhard von Langenbeck, Theodor Billroth** y **Ernst Julius Gurlt** [4,11] (Figura 5). Fue creada como un foro científico de intercambio en idioma alemán para cirujanos europeos, y avanzó rápidamente hasta convertirse en la principal revista de cirugía de tiroides antes de la Primera Guerra Mundial, sirviendo como punto de cristalización para la disciplina emergente de la cirugía endocrina [12].

Revista Colombiana de Cirugía

Con una historia similar, el 6 de mayo de 1986, se hizo el lanzamiento del primer número de la revista **Cirugía**, como órgano oficial de la Sociedad Colombiana de Cirugía (ahora Asociación Colombiana de Cirugía) [13], para cumplir con el primer objetivo estatutario aprobado por la Asamblea de constitución, en los siguientes términos:

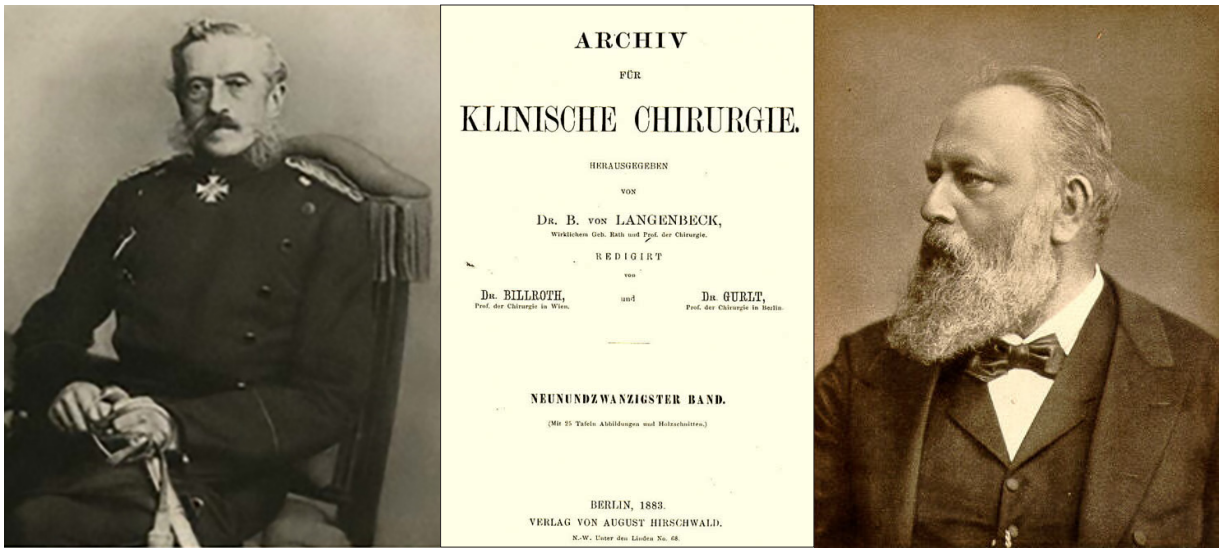

Figura 5. Los conocidos cirujanos Bernhard von Langenbeck y Theodor Billroth, quienes publicaron en 1860 los *Archiv für klinische Chirurgie*.

Fuente: Beger HG. From Archiv für Klinische Chirurgie to Langenbeck's Archives of Surgery: 1860–2010. Langenbecks Arch Surg. 2010;395(Suppl 1):S3-S12.

"*Propender porque en el ejercicio de la especialidad de Cirugía general en todo el país, se mantengan los más exigentes niveles éticos y científicos, y que dicho ejercicio sea, además, humanitario e inspirado en un claro sentido de beneficio social*".

Desde su primer número (Figura 6), publicado en un contexto en el que la investigación regional enfrentaba limitaciones estructurales y escasos canales de divulgación, la revista tuvo una emisión trimestral ininterrumpida, manteniendo continuidad editorial y un modelo de acceso abierto, con la misión de dar visibilidad a la producción quirúrgica de Colombia y la región, y de servir como herramienta de formación y actualización para los cirujanos hispanohablantes [14]. En los últimos diez años ha habido un crecimiento progresivo en el número de artículos que se han recibido por año para ser sometidos al proceso editorial y debido a esa misma proyección de la revista, desde 2024 se están publicando seis números por año.

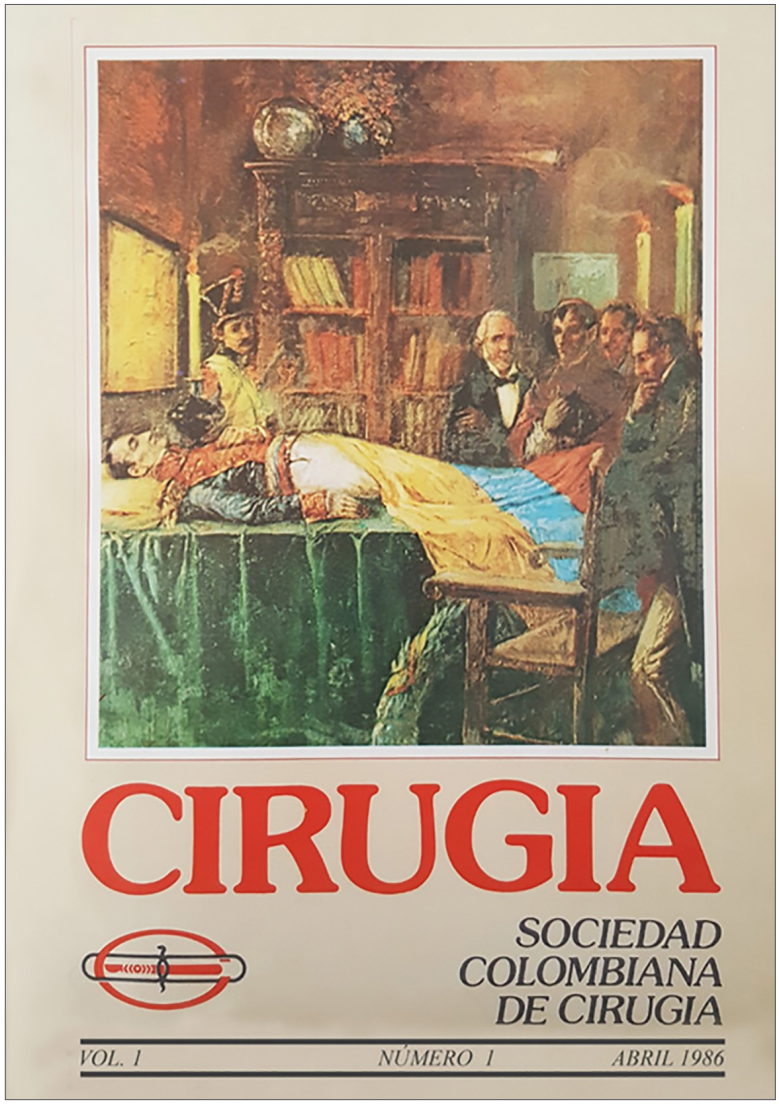

Figura 6. Primer número de la *Revista Colombiana de Cirugía*.
Fuente: Archivos de la revista.

Podría decir que buena parte de la historia de una revista se conoce a través de sus editoriales. En algún momento escribí que una de las prioridades es la indexación, porque "significa reconocimiento como una publicación científica, actualizada, confiable, original, competitiva y de contexto universal y, al mismo tiempo, hace más visibles sus contenidos" [15]. Actualmente nuestra Revista se encuentra indexada en SCOPUS, SciELO, LILACS, Latindex, SIIC, REDIB, MIAR, EBSCO y recientemente, de nuevo, en Publindex.

De la imprenta a la ciencia abierta

Cuando revisamos números antiguos encontramos mucho más que información científica. Encontramos la historia intelectual de una profesión. Las revistas han contribuido a construir identidad profesional, sentido de pertenencia y continuidad entre generaciones. Son, en cierto sentido, la memoria colectiva de los cirujanos.

De hecho, si fuera la única fuente disponible para el historiador médico, se podría recuperar mucho para reconstruir este período de cambios sísmicos y revolucionarios en el conocimiento y la práctica.

Las últimas décadas han producido una transformación extraordinaria. Muchos de nosotros conocimos las revistas impresas distribuidas por correo postal. Hoy vivimos en un ecosistema completamente diferente. La transición digital cambió la forma de producir, distribuir y consumir conocimiento. Aparecieron los identificadores digitales, los metadatos estructurados, la interoperabilidad entre plataformas, los sistemas de preservación digital y las métricas alternativas.

La indexación internacional dejó de ser una aspiración para convertirse en una exigencia. La calidad editorial adquirió una relevancia comparable a la calidad científica.

Detrás de cada artículo publicado existe hoy una compleja infraestructura tecnológica y editorial que garantiza visibilidad, trazabilidad, transparencia y preservación. La edición científica se transformó en una disciplina especializada. Y esa transformación ha permitido que las revistas latinoamericanas alcancen estándares internacionales cada vez más elevados.

La **Revista Colombiana de Cirugía** incursionó en el campo de las revistas digitales en 2018 y un año después se migró al sistema de gestión de revistas *Open Journal Systems* (OJS), dándole una nueva plataforma a la página electrónica de la revista y un diseño acorde. Se empezaron a registrar los DOI (*Digital Object Identifier*) y la revista se vinculó a la iniciativa de referencias abiertas (*Initiative for Open Citations*), que consiste en promover la disponibilidad ilimitada de datos abiertos correspondientes a citas académicas, gracias a que todas las referencias de la revista están siendo incorporadas a Crossref.

Nuestra revista sigue las recomendaciones del *International Committee of Medical Journal Editors* (ICMJE), se adhiere al *Committee on Publication Ethics* (COPE), acoge la Iniciativa de Budapest para el Acceso Abierto (BOAI, 2002), y es signataria de la *Declaration on Research Assessment* (DORA) y el Manifiesto sobre la Ciencia como Bien Público Global: Acceso Abierto No Comercial (Toluca, 2023), con lo cual hemos alcanzado la ruta diamante, que se refiere a las revistas de acceso abierto que no cobran a los autores por publicar ni a los lectores por leer, gracias a la financiación de la Asociación Colombiana de Cirugía.

A lo largo de estas cuatro décadas, la revista ha evolucionado de manera paralela a los avances de la especialidad. Cada una de las transformaciones profundas en la cirugía general se ha visto reflejada en nuestras páginas, que han servido como espacio de diálogo y construcción colectiva del conocimiento.

El camino para alcanzar el posicionamiento actual no ha sido sencillo. Enfrentamos los desafíos propios de la profesionalización editorial, la necesidad de internacionalizar la revista, la transición hacia plataformas digitales de gestión de manuscritos y la adaptación a los estándares globales de indexación. Fue gracias a la dedicación de los equipos editoriales, al compromiso de los revisores pares y a la confianza de los autores, que nuestra revista ha ocupado un lugar destacado.

En la última actualización de Google Académico, con un índice h5 de 20, ascendimos al segundo lugar entre las publicaciones de cirugía general en español, superados solo por *Cirugía y Cirujanos* de la Academia Mexicana de Cirugía.

El desafío latinoamericano y el papel de nuestras revistas

Durante mucho tiempo la producción científica latinoamericana fue considerada periférica. Sin embargo, nuestras revistas han demostrado que es posible alcanzar reconocimiento internacional sin perder identidad regional.

Las revistas latinoamericanas cumplen una misión que ninguna otra publicación puede asumir plenamente. Visibilizan nuestros pacientes, nuestros sistemas de salud, nuestras preguntas de investigación, nuestros desafíos educativos, nuestras realidades sociales y económicas. Son espacios donde América Latina puede hablar con voz propia y por ello constituyen un patrimonio científico que debemos proteger y fortalecer.

Este año, al celebrar los 40 años de la *Revista Colombiana de Cirugía*, reafirmamos nuestra vocación de excelencia, apertura y rigor. Nos comprometemos a continuar fortaleciendo la calidad editorial, a promover la investigación basada en evidencia y a acompañar el desarrollo profesional de los cirujanos en formación y en ejercicio. Aspiramos a que esta revista siga siendo un referente para la cirugía general en el ámbito hispanohablante y un puente que conecte la producción científica de nuestra región con el mundo.

Conclusión: El legado escrito de la cirugía

Después de muchos años de una carrera profesional, los cirujanos solemos recordar los procedimientos complejos, los pacientes memorables, los maestros que marcaron nuestro camino y los colegas que nos acompañaron a recorrerlo o nos ayudaron a crecer.

Pero existe otra forma de trascender. Cada artículo publicado representa una conversación con el futuro. Cada revista constituye un puente entre generaciones. Cada edición preserva una parte de la memoria colectiva de nuestra profesión.

Las operaciones transforman la vida de nuestros pacientes. Las publicaciones transforman el futuro de la cirugía.

El bisturí salva vidas en el presente. La palabra escrita permite que ese conocimiento siga salvándolas cuando nosotros ya no estemos. Por eso las revistas científicas no son simplemente vehículos de difusión. Son guardianas de la memoria, constructoras de comunidad y depositarias del legado de la cirugía.

Muchas gracias.

Cumplimiento de normas éticas:

Consentimiento informado: Esta Oración no involucra pacientes, por lo tanto, no requirió del diligenciamiento de consentimiento informado ni aprobación por el Comité de Ética en Investigación institucional.

Conflictos de interés: La autora se desempeña como Editora de la *Revista Colombiana de Cirugía*, publicación que es objeto de análisis en una parte de este artículo. No existen otros conflictos de interés que declarar.

Uso de herramientas de Inteligencia Artificial: Para la elaboración de este trabajo no se emplearon tecnologías asistidas por inteligencia artificial.

Fuentes de financiación: Este artículo no recibió financiación específica de agencias del sector público, comercial o sin ánimo de lucro.

Contribución del autor:

- Diseño y concepción del artículo: Mónica Bejarano.
- Adquisición de datos: Mónica Bejarano.
- Análisis e interpretación de datos: Mónica Bejarano.
- Redacción del manuscrito: Mónica Bejarano.
- Revisión crítica y aprobación: Mónica Bejarano.

Referencias

1 Vargas A, Lopez M, Lillo C, Vargas MJ. El papiro de Edwin Smith y su trascendencia médica y odontológica. Rev Med Chile. 2012;140:1357-62.

2 In the beginning. Nature. 2015;519:130. https://doi.org/10.1038/519130a

3 Bynum WF. The Lancet: The first to last. Lancet. 1998;352(Suppl 2):SII3-6. https://doi.org/10.1016/s0140-6736(98)90291-4

4 Madoff RD. Surgical publishing. Br J Surg. 2013;100: 847-9.

5 Brandt AM. A reader's guide to 200 years of the New England Journal of Medicine. N Engl J Med. 2012;366: 1-7. https://doi.org/10.1056/NEJMp1112812

6 Obradović S, Obradović D. The big anniversary. 200 years of The New England Journal of Medicine. Vojnosanit Pregl. 2012;69:139-40.

7 Warren JC. Remarks on angina pectoris. N Engl J Med. 1812;1:1-11.

8 Gawande A. Two hundred years of surgery. N Engl J Med. 2012;366:1716-23. https://doi.org/10.1056/NEJMra1202392

9 Cheng TO. Thomas Wakley and The Lancet. Int J Cardiol. 2012;162:1-3. https://doi.org/10.1016/j.ijcard.2012.07.016

10 Jones R. Thomas Wakley, plagiarism, libel and the founding of The Lancet. J R Soc Med. 2009:102:404-10. https://doi.org/10.1258/jrsm.2009.090144

11 Beger HG. From Archiv für Klinische Chirurgie to Langenbeck's Archives of Surgery: 1860–2010. Langenbecks Arch Surg. 2010;395(Suppl 1):S3-S12. https://doi.org/10.1007/s00423-010-0617-2

12 Dralle H, Machens A. European endocrine surgery in the 150-year history of Langenbeck's Archives of Surgery. Langenbecks Arch Surg. 2010;395(Suppl 1):S43-S55. https://doi.org/10.1007/s00423-010-0615-4

13 Rueda M. Nuestra anhelada revista. Rev Colomb Cir. 1986;1:1.

14 Bejarano M, Petrone P, Borráez-Segura BA. Cuatro décadas de consolidación científica — Revista Colombiana de Cirugía. Rev Colomb Cir. 2026;41:246-51. https://doi.org/10.30944/20117582.3211

15 Bejarano M. Indexación de las revistas. Rev Colomb Cir. 2008;23:128-30.

Rev Colomb Cir. 2026;41:1116-24
https://doi.org/10.30944/20117582.3295

ÉTICA Y EDUCACIÓN

Democratizando la simulación quirúrgica: Desarrollo de un *phantom* para práctica de procedimientos ecoguiados de bajo costo en residencia quirúrgica

Democratizing surgical simulation: Development of a low-cost phantom for practicing ultrasound-guided procedures in surgical residency

Rafael Arraut-Gámez, MD[1], Camilo García-Espada, MD[2],
Sebastián Estrada-Londoño, MD[2], Camila Bermeo-Botero, MD[2],
Kaory Margarita Zuñiga-Escorce, MD[3]

1 Programa de subespecialización en Cirugía de Trauma y Emergencia, Universidad del Valle, Cali, Colombia.
2 Programa de especialización en Cirugía General, Universidad del Valle, Cali, Colombia.
3 Programa de especialización en Cirugía General, Universidad Simón Bolívar, Barranquilla, Colombia.

Resumen

Introducción. La simulación médica se ha consolidado como una estrategia fundamental para el entrenamiento en procedimientos invasivos. No obstante, el alto costo de los simuladores comerciales limita su implementación en programas de formación quirúrgica, especialmente en países de ingresos medios/bajos. El objetivo de este estudio fue desarrollar y evaluar un *phantom* ecográfico de bajo costo para el entrenamiento en procedimientos ecoguiados en residentes de cirugía general y *fellows* de cirugía de trauma y emergencia.

Métodos. Se diseñó un modelo experimental de simulación utilizando materiales de bajo costo y fácil disponibilidad comercial. El *phantom* fue elaborado mediante una mezcla compuesta por 200 mililitros de glicerina, 150 de gelatina sin sabor, 35 de talco y colorantes artificiales, contenidos en un recipiente de vidrio. El modelo fue utilizado durante sesiones de entrenamiento en procedimientos ecoguiados dentro del escenario de simulación ecográfica. Se evaluaron variables de factibilidad de construcción, calidad de imagen ecográfica y utilidad educativa percibida por los participantes.

Resultados. El modelo permitió una adecuada visualización ecográfica de las trayectorias de aguja y de las estructuras simuladas. Los participantes reportaron adecuada reproducibilidad del modelo y alta utilidad para el entrenamiento inicial. El costo total de fabricación fue aproximadamente de $60.000 COP para dos unidades, considerablemente inferior al costo promedio de simuladores comerciales comparables.

Fecha de recibido: 11/04/2026 - Fecha de aceptación: 27/07/2026 - Publicación en línea: 19/10/2026
Correspondencia: Camilo García-Espada, Calle 5 # 36-08, Santiago de Cali, Colombia. Teléfono: +57 3176811059.
Dirección electrónica: camilogarciaespada@gmail.com
Citar como: Arraut-Gámez R, García-Espada C, Estrada-Londoño S, Bermeo-Botero C, Zuñiga-Escorce KM. Democratizando la simulación quirúrgica: Desarrollo de un *phantom* para práctica de procedimientos ecoguiados de bajo costo en residencia quirúrgica. Rev Colomb Cir. 2026;41:1116-24. https://doi.org/10.30944/20117582.3295

Este es un artículo de acceso abierto bajo una Licencia Creative Commons - BY-NC-ND https://creativecommons.org/licenses/by-nc-nd/4.0/deed.es

Conclusiones. El desarrollo de modelos de simulación ecográfica de bajo costo constituye una estrategia viable para ampliar el acceso al entrenamiento procedimental en programas de formación quirúrgica, favoreciendo la adquisición temprana de habilidades técnicas en procedimientos guiados por ultrasonido.

Palabras clave: educación de postgrado en medicina; entrenamiento simulado; tecnología educacional; aprendizaje; ultrasonografía.

Abstract

Introduction. Medical simulation has established itself as a fundamental strategy for training in invasive procedures. However, the high cost of commercial simulators limits their implementation in surgical training programs, particularly in low- and middle-income countries. The aim of this study was to develop and evaluate a low-cost ultrasound phantom for training general surgery residents and trauma and emergency surgery fellows in ultrasound-guided procedures.

Methods. An experimental simulation model was designed using low-cost, readily available commercial materials. The phantom was created using a mixture of 200 milliliters of glycerin, 150 grams of unflavored gelatin, 35 grams of talc, and artificial coloring, all contained within a glass vessel. The model was used during training sessions for ultrasound-guided procedures within an ultrasound simulation setting. Variables regarding construction feasibility, ultrasound image quality, and educational utility as perceived by the participants were evaluated.

Results. The model allowed for adequate ultrasound visualization of needle trajectories and simulated structures. Participants reported good model reproducibility and high utility for initial training. The total manufacturing cost was approximately 60,000 COP for two units, considerably lower than the average cost of comparable commercial simulators.

Conclusions. The development of low-cost ultrasound simulation models represents a viable strategy for expanding access to procedural training in surgical education programs, facilitating the early acquisition of technical skills in ultrasound-guided procedures.

Keywords: post-graduate medical education; simulation training; educational technology; learning; ultrasonography.

Introducción

La formación en procedimientos invasivos constituye un componente esencial del entrenamiento quirúrgico. Tradicionalmente, la adquisición de estas habilidades ha dependido de la exposición progresiva a escenarios clínicos reales bajo supervisión directa. Sin embargo, este modelo ha sido objeto de cuestionamiento en los últimos años, principalmente por consideraciones relacionadas con la seguridad del paciente y la necesidad de garantizar un nivel mínimo de competencia técnica antes del contacto clínico inicial [1,2].

En este contexto, la simulación médica ha adquirido un papel central como herramienta pedagógica, al permitir el desarrollo de habilidades técnicas y psicomotoras en entornos controlados y seguros [1,3]. De manera particular, el entrenamiento en procedimientos guiados por ultrasonido ha experimentado un crecimiento significativo, dada su amplia aplicación en cirugía general, medicina de emergencia, anestesiología y cuidado crítico [3,4].

A pesar de sus ventajas, la implementación de programas de simulación se ve limitada por factores económicos. Los simuladores comerciales diseñados para entrenamiento ecoguiado tienen costos elevados, lo que restringe su acceso en múltiples instituciones, particularmente en países de ingresos medios y bajos [5]. Ante esta limitación, se han desarrollado modelos de simulación de bajo costo utilizando materiales de fácil acceso, como gelatina o agar, que han

demostrado ser útiles para el entrenamiento en procedimientos ecoguiados [6]. Estos modelos permiten reproducir condiciones básicas de la práctica clínica, favoreciendo la repetición y el aprendizaje progresivo.

El dominio de estas técnicas implica la integración de habilidades complejas, entre ellas la interpretación dinámica de imágenes, la coordinación visomotora y el control preciso de la trayectoria de la aguja. La evidencia disponible sugiere que la práctica en modelos de simulación se asocia con una mejoría en el desempeño clínico posterior, incrementando la tasa de éxito y reduciendo complicaciones [7,8]. En este contexto, el objetivo de este estudio fue describir el desarrollo y la implementación de un *phantom* ecográfico de bajo costo para el entrenamiento en procedimientos de residentes de cirugía general y *fellows* de trauma y emergencia de la Universidad del Valle, en Cali, Colombia.

Métodos

Diseño del modelo

Se desarrolló un modelo experimental de simulación tipo *phantom*, orientado al entrenamiento en procedimientos ecoguiados. El diseño del modelo buscó facilitar la visualización ecográfica de estructuras simuladas y permitir la práctica repetida de punciones en condiciones controladas.

Materiales

El phantom fue elaborado utilizando los siguientes materiales de bajo costo y fácil disponibilidad:

- 200 mililitros de glicerina
- 150 gramos de gelatina sin sabor
- 35 gramos de talco
- Colorantes artificiales
- Globos delgados
- Recipiente de vidrio / plástico

Los componentes fueron mezclados bajo calentamiento hasta obtener una solución homogénea. Posteriormente, la mezcla se vertió en el recipiente y se dejó solidificar mediante refrigeración hasta alcanzar una consistencia adecuada para la práctica.

Elaboración del modelo

1 Diluir anilina de color rojo en agua. Utilizando una jeringa de 10 ml se rellena el globo y se anuda una vez esté lleno. Separar y dejar a un lado. Por *phantom* se recomiendan máximo 4 globos (Figura 1).

2 Mezclar 35 gramos de talco con 125 ml de agua caliente, agregando el agua de a poco mientras mezcla, hasta incorporar todo y lograr una consistencia espesa.

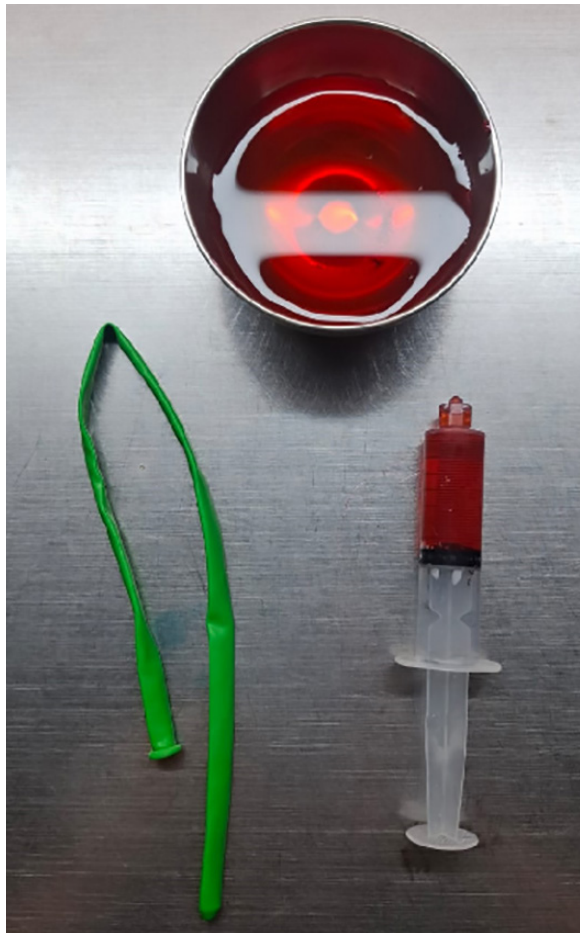

Figura 1. Imagen que ilustra el paso 1 de la elaboración del *Phantom*.

Fuente: Fotografía aportada por los autores.

3 En otro recipiente, incorporar 150 gramos de gelatina sin sabor, a la cual debe agregarse de a poco 750 ml de agua caliente, mientras mezcla hasta dejar sin grumos la mezcla. Si se desea, se puede pasar por un colador (Figura 2).

4 Una vez logradas ambas mezclas sin grumos, se adiciona la mezcla de talco a la de gelatina sin sabor, revolviendo hasta no tener grumos. Finalmente, se incorpora de a poco 200 ml de glicerina.

5 Una vez realizada la mezcla, se separa en tres partes iguales. Es opcional agregar a cada una anilina del color de su preferencia.

6 Impregnar con un poco de aceite corporal al recipiente; si se utiliza un recipiente de vidrio, posteriormente se debe introducir al congelador por 10 minutos. Revisar que la mezcla no se adhiera al dedo. Dejar en refrigeración (no en el congelador) el *phantom* por 12 horas.

7 Retirar del congelador y agregar dos de las bombas que se prepararon con anilina. Una vez acomodadas en la posición deseada, agregar otra de las partes separadas de la mezcla inicial y llevar al congelador por 10 minutos (Figura 3).

8 Retirar del congelador y agregar otras dos bombas. Una vez acomodadas en la posición deseada, agregar la última parte de la mezcla separada. Dejar en refrigeración (no en el congelador) el *phantom* por 12 horas.



Figura 2. Imagen que ilustra el paso 3 de la elaboración del *Phantom*.
Fuente: Fotografía aportada por los autores.



Figura 3. Imagen que ilustra el paso 7 de la elaboración del *phantom*.
Fuente: Fotografía aportada por los autores.

Costos

El costo total de fabricación fue de aproximadamente $60.000 pesos colombianos (COP) para dos unidades. En contraste, el valor promedio de un simulador comercial equivalente se aproxima a 250 dólares estadounidenses, evidenciando una diferencia significativa en términos de accesibilidad.

Resultados

Escenario de implementación

El modelo fue utilizado en el escenario de simulación de ecografía del programa de residencia de cirugía general y del *fellowship* de cirugía de trauma y emergencia de la Universidad del Valle, en Cali, Colombia. Durante las sesiones de entrenamiento, los participantes practicaron:

- Coordinación mano–ojo
- Identificación ecográfica de la aguja (Figura 4)
- Trayectorias de punción (Figura 5)
- Ejecución de procedimientos guiados por ultrasonido tipo punciones los cuales son la base técnica para colocar catéteres venosos centrales para infusión de líquidos, transfusiones, quimioterapia, hemodiálisis.



Figura 4. Imagen que ilustra el uso del *phantom* elaborado para practicar punción en eje largo ecoguiada, donde se observa claramente la punta de la aguja dentro del vaso de simulación.

Fuente: Fotografía aportada por los autores.



Figura 5. Imagen que ilustra el uso del *phantom* elaborado para practicar punción en eje corto, guiada por ecografía, donde se observa claramente la punta de la aguja dentro del vaso de simulación.

Fuente: Fotografía aportada por los autores.

Para el grupo de asistentes a las prácticas con el modelo *phantom* artesanal (una vez por semana por dos meses), en el mes inmediatamente siguiente al entrenamiento simulado se registró en la bitácora de procedimientos un total de 69 inserciones de catéter venoso central, 45 (65,2%) subclavios, 10 (14,5 %) yugulares y 14 (20,3 %) femorales. Entre ellos se documentaron cuatro complicaciones, dos neumotórax (2,9 %) y dos hematomas (2,9 %).

Discusión

Los resultados de este trabajo sugieren que el desarrollo de modelos de simulación de bajo costo puede constituir una alternativa práctica para ampliar el acceso al entrenamiento en procedimientos guiados por ultrasonido [9]. El uso de *phantoms* permite a los aprendices familiarizarse con la anatomía ecográfica y desarrollar habilidades psicomotoras en un entorno seguro, previo a su aplicación en pacientes reales [5,10]. Este aspecto resulta especialmente relevante en etapas tempranas de la formación, donde la repetición y el error controlado son fundamentales para el aprendizaje.

Diversos estudios han demostrado que el entrenamiento basado en simulación se asocia con mejores resultados en la ejecución de procedimientos, así como con una mayor seguridad para el paciente [1,10]. En particular, la práctica repetida contribuye a acortar la curva de aprendizaje y a disminuir la variabilidad entre operadores [7,11]. Además, la simulación ha estado presente como método de educación y práctica continuada durante momentos de contingencia, como la pandemia por COVID-19, periodo en el cual se convirtió en una herramienta fundamental en Colombia para mitigar la disminución de la exposición quirúrgica directa de los residentes. Ante la necesidad de diferir procedimientos electivos y priorizar la atención sanitaria sobre la academia, la simulación y la educación virtual surgieron como las respuestas más eficaces para garantizar la continuidad del aprendizaje técnico, sin comprometer la seguridad del personal en formación [12].

En este sentido, los modelos artesanales representan una opción atractiva y confiable, frente a los simuladores comerciales, especialmente en contextos donde los recursos son limitados. A diferencia de las alternativas comerciales, los *phantoms* de bajo costo pueden ser fácilmente reproducidos dada la amplia disponibilidad de los materiales utilizados, lo que facilita su implementación en distintos escenarios educativos [6,8].

Adicionalmente, este tipo de herramientas puede favorecer la incorporación temprana del entrenamiento ecoguiado dentro de los programas de residencia, fortaleciendo el desarrollo progresivo de habilidades técnicas. Entre los procedimientos de inserción de catéter venoso central registrados en la bitácora, las cuatro complicaciones tienen un porcentaje que está dentro de lo reportado en la literatura, entre el 1 y 6,6% para neumotórax y entre el 1 y 4 % para hematomas [13].

Conclusiones

El desarrollo de un *phantom* ecográfico de bajo costo constituye una alternativa viable y reproducible para el entrenamiento en procedimientos guiados por ultrasonido. La utilización de materiales accesibles permite reducir significativamente los costos asociados a la simulación médica, facilitando su implementación en programas de formación quirúrgica. Este tipo de modelos puede contribuir a mejorar el acceso al entrenamiento procedimental y favorecer la adquisición temprana de habilidades técnicas en residentes de cirugía general y *fellows* de cirugía de trauma y emergencia. En la experiencia particular medida en el grupo que realizó la práctica con los modelos artesanales, se reportó un número importante de procedimientos realizados con un número de complicaciones dentro de lo esperado de acuerdo con lo publicado en la literatura.

Agradecimientos

Los autores agradecen a Alba Mireya Ballesteros, Laura Alexandra García, y Carlos Iván García, por su asistencia técnica en la elaboración de los modelos *phantom* utilizados en el estudio.

Cumplimiento de normas éticas

Consentimiento informado: De acuerdo con las normas éticas para la investigación en salud, el presente estudio se realizó bajo el cumplimiento de la Resolución 008430 de 1993 del Ministerio de Salud de Colombia. Según lo establecido en el Artículo 11 de dicha norma, esta investigación se clasifica como una investigación sin riesgo, dado que se trata de un estudio experimental que emplea modelos inanimados (*phantoms*) y técnicas de simulación, que no involucran la intervención directa, física o psicológica en seres humanos, ni el manejo de datos sensibles de pacientes. Debido a la naturaleza del estudio y a que no se recolectó información de sujetos biológicos, no se requirió la aplicación de consentimiento informado.

Conflictos de interés: Los autores declararon no tener conflictos de interés relacionados con el contenido del presente manuscrito.

Uso de herramientas de Inteligencia Artificial: Durante la elaboración del presente manuscrito se utilizaron tecnologías asistidas por inteligencia artificial como herramientas de apoyo para la búsqueda bibliográfica y la revisión editorial. La identificación y exploración de literatura científica se apoyó en *Research Rabbit* y *Consensus*, utilizadas para facilitar la localización de artículos relevantes y el análisis de redes de citación. La estructuración del enfoque metodológico se ayudó en *NotebookLM*, empleada para organizar la información y apoyar la coherencia metodológica. Adicionalmente, *ChatGPT* (versión 5.2 Plus) fue utilizado como asistente editorial para la revisión de estilo, claridad y coherencia del texto. Todas las decisiones finales sobre contenido, interpretación y conclusiones fueron realizadas y validadas por los autores, quienes asumen plena responsabilidad intelectual del manuscrito.

Fuente de financiación: El desarrollo del proyecto y la elaboración del manuscrito fueron gestionados y financiados con recursos propios de los autores, sin apoyo financiero de entidades públicas o privadas.

Contribución de los autores:

- Diseño y concepción del estudio: Rafael Arraut-Gámez, Camilo García-Espada.
- Adquisición de datos: Kaory Margarita Zúñiga-Escorce, Camila Bermeo-Botero, Sebastián Estrada-Londoño.
- Análisis e interpretación de datos: Camilo García-Espada.
- Redacción del manuscrito: Rafael Arraut-Gámez, Sebastián Estrada-Londoño, Camilo García-Espada.
- Revisión crítica: Kaory Margarita Zuñiga-Escorce, Camila Bermeo-Botero.

Referencias

1 Issenberg SB, McGaghie WC, Hart IR, Mayer JW, Felner JM, Petrusa ER, et al. Simulation technology for health care professional skills training and assessment. JAMA. 1999;282:861-6. https://doi.org/10.1001/jama.282.9.861

2 McGaghie WC, Issenberg SB, Petrusa ER, Scalese RJ. A critical review of simulation-based medical education research: 2003-2009. Med Educ. 2010;44:50-63. https://doi.org/10.1111/j.1365-2923.2009.03547.x

3 Recker F, Neubauer R, Dong Y, Gschmack AM, Jenssen C, Möller K, et al. Exploring the dynamics of ultrasound training in medical education: Current trends, debates, and approaches to didactics and hands-on learning. BMC Med Educ. 2024;24:1311. https://doi.org/10.1186/s12909-024-06092-9

4 Dietrich CF, Hoffmann B, Abramowicz J, Badea R, Braden B, Cantisani V, et al. Medical student ultrasound education: A WFUMB position paper - Part I. Ultrasound Med Biol. 2019;45:271-81. https://doi.org/10.1016/j.ultrasmedbio.2018.09.017

5 Webb L, Masaracchia M, Strupp K. Enhancing access to neuraxial ultrasound phantoms for medical education of pediatric anesthesia trainees: Tutorial. JMIR Med Educ. 2025;11:e63682. https://doi.org/10.2196/63682

6 Huang CT, Lin CH, Lin SY, Huang SS, Lien WC. A feasibility study of a handmade ultrasound-guided phantom for paracentesis. BMC Med Educ. 2024;24:351. https://doi.org/10.1186/s12909-024-05339-9

7 Oh EJ, Lee JH, Kwon EJ, Min JJ. Simulation-based training using a vessel phantom effectively improved first attempt success and dynamic needle-tip positioning ability for ultrasound-guided radial artery cannulation in real patients: An assessor-blinded randomized controlled study. PLoS One. 2020;15:e0234567. https://doi.org/10.1371/journal.pone.0234567

8 Cheng PC, Lo WC, Chang CM, Wen MH, Liao LJ. A Training Course for Simulating Head and Neck Ultrasound-Guided Procedures Using a Gelatin Phantom Model. Ann Otol Rhinol Laryngol. 2024;133:985-92. https://doi.org/10.1177/00034894241262113

9 Cook DA, Hatala R, Brydges R, Zendejas B, Szostek JH, Wang AT, et al. Technology-enhanced simulation for health professions education: A systematic review and meta-analysis. JAMA. 2011;306:978-88. https://doi.org/10.1001/jama.2011.1234

10 Rasmussen NK, Andersen TT, Carlsen J, Østergaard ML, Konge L, Albrecht-Beste E, et al. Simulation-based training of ultrasound-guided procedures in radiology: A systematic review. Ultraschall Med. 2019;40:584-602. https://doi.org/10.1055/a-0896-2714

11 Corvetto M, Bravo MP, Montaña R, Utili F, Escudero E, Boza C, et al. Simulación en educación médica: Una sinopsis. Rev Med Chil. 2013;141:70-9. https://doi.org/10.4067/S0034-98872013000100010

12 Sánchez S, Ariza A. Educación quirúrgica en Colombia en la era del COVID-19. Rev Colomb Cir. 2020;35:250-5. https://doi.org/10.30944/20117582.631

13 Tsotsolis N, Tsirgogianni K, Kioumis I, Pitsiou G, Baka S, Papaiwannou A, et al. Pneumothorax as a complication of central venous catheter insertion. Ann Transl Med. 2015;3:40. https://doi.org/10.3978/j.issn.2305-5839.2015.02.11

Rev Colomb Cir. 2026;41:1125-31
https://doi.org/10.30944/20117582.3151

ARTÍCULO ORIGINAL

Disección ganglionar electiva en cáncer bien diferenciado de tiroides

Elective lymph node dissection in well-differentiated thyroid cancer

José Francisco Gallegos-Hernández, MD[1], Ana Karen Radilla-Acevedo, MD[1], Dulce María Hernández-Hernández, MD[2], José Alberto Abrego-Vázquez, MD[1], Alma Lilia Ortiz-Maldonado, MD[1]

1 Departamento de tumores de cabeza, cuello y piel, Hospital de Oncología, Centro Médico Nacional Siglo XXI, Instituto Mexicano del Seguro Social, Ciudad de México, D.F., México.
2 Departamento de Investigación, Hospital de Oncología, Centro Médico Nacional Siglo XXI, Instituto Mexicano del Seguro Social, Ciudad de México, D.F., México.

Resumen

Introducción. Se denominan ganglios del nivel central a los ganglios localizados alrededor de la glándula tiroides, en la región paratraqueal, por debajo del hioides y en el mediastino superior. En pacientes con cáncer tiroideo, sin que haya evidencia preoperatoria de metástasis, su disección electiva es motivo de controversia, ya que se asocia a mayor tasa de complicaciones y no siempre es útil, por lo que se deben seleccionar los pacientes candidatos a ese procedimiento. El objetivo del presente estudio fue identificar los pacientes con mayor riesgo de tener metástasis en los ganglios del nivel central con base en las características del tumor y que serían candidatos a disección de este nivel.

Métodos. Estudio retrospectivo, transversal, observacional y analítico de pacientes con cáncer bien diferenciado de tiroides tratados con tiroidectomía total y disección central. Se evaluaron género, edad, tamaño del tumor, ruptura capsular glandular, invasión tumoral peri-tiroidea y número de ganglios disecados y se comparó con la presencia de metástasis ganglionares.

Resultados. Se incluyeron 85 pacientes, con media de edad de 49 años. Los factores asociados a metástasis ganglionares fueron tamaño tumoral, seis o más ganglios disecados y la ruptura capsular con infiltración de tejidos peri-tiroideos (pT3).

Conclusiones. Los factores que con mayor certeza predicen el estado ganglionar central son la invasión tumoral peri-tiroidea (pT3), la disección de seis o más ganglios y un tumor de 4 cm o mayor. La disección electiva del nivel central debe de efectuarse en pacientes que tienen estas características.

Palabras clave: ganglios linfáticos; metástasis linfática; metástasis de la neoplasia; glándula tiroides; neoplasias de la tiroides; tiroidectomía.

Fecha de recibido: 06/01/2026 - Fecha de aceptación: 10/04/2026 - Publicación en línea: 25/09/2026
Correspondencia: José Francisco Gallegos-Hernández, Avenida Cuauhtémoc 330 Colonia Doctores, Alcaldía Cuauhtémoc, Ciudad de México, D.F., México. Teléfono: 5510686006. Dirección electrónica: gal61@prodigy.net.mx
Citar como: Gallegos-Hernández JF, Radilla-Acevedo AK, Hernández-Hernández DM, Abrego-Vázquez JA, Ortiz-Maldonado AL. Disección ganglionar electiva en cáncer bien diferenciado de tiroides. Rev Colomb Cir. 2026;41:1125-31. https://doi.org/10.30944/20117582.3151

Este es un artículo de acceso abierto bajo una Licencia Creative Commons - BY-NC-ND https://creativecommons.org/licenses/by-nc-nd/4.0/deed.es

Abstract

Introduction. Central-level lymph nodes refers to nodes located around the thyroid gland, specifically in the paratracheal region, below the hyoid bone, and in the superior mediastinum. In patients with thyroid cancer who show no preoperative evidence of metastasis, elective dissection of these nodes is a subject of controversy; it is associated with higher complication rates and is not always beneficial, necessitating careful selection of candidates for the procedure. The aim of this study was to identify patients at higher risk of central-level lymph node metastasis, based on tumor characteristics, who would be candidates for dissection of this level.

Methods. A retrospective, cross-sectional, observational, and analytical study of patients with well-differentiated thyroid cancer treated with total thyroidectomy and central neck dissection. Gender, age, tumor size, glandular capsular rupture, perithyroidal tumor invasion, and the number of dissected lymph nodes were evaluated and compared with the presence of lymph node metastases.

Results. Eighty-five patients were included, with a mean age of 49 years. Factors associated with lymph node metastases were tumor size, the dissection of six or more lymph nodes, and capsular rupture with infiltration of perithyroidal tissues (pT3).

Conclusions. Factors that most reliably predict central lymph node status are perithyroidal tumor invasion (pT3), the dissection of six or more lymph nodes, and a tumor size of 4 cm or greater. Elective central compartment dissection should be performed in patients presenting with these characteristics.

Keywords: lymph nodes; lymphatic metastasis; neoplasm metastasis; thyroid gland; thyroid neoplasms; thyroidectomy.

Introducción

En los pacientes con cáncer bien diferenciado de tiroides, los ganglios que más frecuentemente presentan metástasis son los localizados en el nivel central (niveles ganglionares VI y VII), y usualmente no son identificados en el preoperatorio [1-3]. La frecuencia de metástasis en estos niveles oscila entre el 30 % y el 80 % y depende de las características propias del tumor primario.

La disección quirúrgica de estos niveles puede asociarse a complicaciones como hipocalcemia y lesión de los nervios laríngeos. Realizarla en forma rutinaria es tema de controversia, ya que solo se benefician los pacientes que tienen metástasis en dichos ganglios; los pacientes que no tienen metástasis se habrán expuesto al riesgo de complicaciones, sin beneficio en el control oncológico [4,5].

Tanto la guía de la *American Thyroid Association* (ATA) [6], como la guía de la Sociedad Mexicana de Oncología para el tratamiento del cáncer de tiroides [7], recomiendan realizar disección del nivel central (DNC) en pacientes con tumores de 4 cm o mayores, cuando haya evidencia macroscópica de infiltración tumoral peri-glandular y cuando existan metástasis ganglionares en el cuello lateral. Sin embargo, existen series en las cuales la disección central profiláctica no implica una tasa mayor de complicaciones postoperatorias [8,9].

No efectuar la DNC en pacientes con metástasis conlleva a menor negativización de tiroglobulina, incremento de la falla bioquímica o estructural e incremento de complicaciones ante el intento de rescate por recurrencia ganglionar central [10]. El objetivo del presente estudio fue identificar los factores que se asocian a metástasis ganglionares en los niveles VI y VII en los pacientes con cáncer de tiroides y que serían candidatos a disección de este nivel.

Métodos

Tipo de estudio y población

Se evaluaron en forma retrospectiva los expedientes de los pacientes tratados por carcinoma bien diferenciado de tiroides, que fueron sometidos a

tiroidectomía total y DNC en un período de 3 años, comprendido entre el 1º de enero de 2018 y el 31 de diciembre de 2020.

Fueron excluidos los pacientes con datos incompletos en el expediente clínico, quienes previamente habían sido sometidos a tiroidectomía y quienes no hubiesen sido sometidos a disección del nivel central en forma bilateral.

Variables evaluadas

Se evaluaron edad, género, tamaño del tumor, localización del tumor (lóbulo derecho, izquierdo o istmo), multifocalidad del tumor, presencia de ruptura capsular tiroidea, invasión a tejido peritiroideo y número de ganglios disecados del nivel central. Estas variables fueron comparadas con el resultado histopatológico de los ganglios disecados.

Análisis estadístico

La estadística descriptiva se analizó con el cálculo de media y desviación estándar (DE) para las variables cuantitativas, y frecuencia y porcentaje para las variables cualitativas. En el análisis bivariado se estimaron los *odds ratio* (OR) como medida de asociación, con los respectivos intervalos de confianza al 95 %, y las pruebas de Chi cuadrado. Se realizó regresión logística no condicionada para el ajuste de variables clínicas con el fin de determinar su asociación con la presencia o no de metástasis en ganglios disecados del nivel central. Se consideró estadísticamente signficativo un valor de $p<0,05$.

El análisis estadístico fue realizado con el programa SPSS Statistics (IBM SPSS Statistics, Version 25.0. Armonk, United States: IBM Corp.; 2017).

Resultados

Se incluyeron 85 pacientes tratados entre el 1º de enero de 2018 y el 31 de diciembre de 2020, que fueron sometidos a tiroidectomía total y disección del nivel central bilateral (ganglios peri-tiroideos, pre-laríngeos, recurrenciales y mediastinales superiores). Fueron 27 hombres (32 %) y 58 mujeres (68 %), con edad promedio de 49 años y rango de 19 a 93 años; la media de edad de las mujeres fue de 47 años y la de los hombres de 54 años (Tabla 1).

El tamaño promedio de los carcinomas fue de 2,7 cm, con rango de 0,5 cm a 4 cm. El 78 % de los carcinomas fueron multifocales. En 35 pacientes (41 %) el tumor fue intra-glandular, en 50 pacientes (59 %) el análisis histopatológico mostró invasión extra-tiroidea del carcinoma y en 19 pacientes (22,4 %) los márgenes quirúrgicos fueron positivos. En 32 pacientes (37,6 %) el tumor se localizó en el lóbulo derecho, en 15 pacientes (17,7 %) en el izquierdo y en 17 pacientes (20 %) en ambos lóbulos.

La media de ganglios disecados fue de 7 (DE=4,72). En 61 pacientes (71,8 %) en el análisis histopatológico definitivo se encontraron metástasis ganglionares en el producto de la DNC; el promedio de ganglios metastásicos fue de 4 (DE=3,62); 19 pacientes (31,1 %) con ganglios metastásicos en nivel central tuvieron ruptura capsular ganglionar.

El análisis mostró que las variables asociadas significativamente a metástasis ganglionares centrales fueron la presencia de ruptura capsular glandular, el tamaño tumoral de 4 cm o más y el número de ganglios disecados (6 o más). En el análisis multivariado los factores predictores de metástasis ganglionares centrales con significancia estadística fueron la ruptura capsular glandular con invasión a tejidos blandos peritiroideos (pT3 o mayor) y el tamaño tumoral de 4 cm o más (Tabla 2).

Durante el seguimiento, cuatro pacientes (4,7 %) tuvieron hipoparatiroidismo permanente y en tres (3,5 %) se evidenció déficit del nervio laríngeo superior o del nervio recurrente laríngeo. Ningún paciente requirió traqueotomía.

Discusión

La disección del nivel central (DNC) electiva en pacientes con cáncer de tiroides bien diferenciado es un tema aún controvertido. Efectuada en forma rutinaria tiene un beneficio dudoso y se asocia a incremento de secuelas, principalmente hipoparatiroidismo (16 %) y lesión de nervios laríngeos (7 %), en unos porcentajes que pueden aumentar

Tabla 1. Características clínicas e histopatológicas de los pacientes sometidos a tiroidectomía total y disección central (n=85)

Variable		Metástasis ganglionares		OR	IC95%	Chi cuadrado (p)
		SÍ (n=61)	No (n=24)			
Edad (años)	Media 49 (DE±16,8)					
≤35	23	18	5	1,0		
36-50	20	14	6	0,65	0,16-2,6	0,4 (0,5)
51-60	17	11	6	0,51	0,12-2,1	0,9 (0,3)
>60	25	18	7	0,72	0,19-2,7	0,2 (0,6)
Sexo						
Femenino	58	38	20	1,0		
Masculino	27	23	4	3,0	0,9-9,9	3,5 (0,06)
Tamaño del tumor (cm)	Media 2,7 (DE±1,5)					
<4 cm	67	44	23	1,0		
≥4 cm	18	17	1	8,9	1,2-71,0 *	5,8 (0,016*)
Multifocalidad						
Sí	19	16	3	2,5	0,65-9,5	1,9 (0,17)
No	66	45	21	1,0		
Ruptura capsular glandular						
Sí	50	42	8	4,4	1,6-12,1*	8,9 (0,002*)
No	35	19	16	1,0		
Tumor residual						
Sí	19	15	4	1,6	0,5-5,5	0,6 (0,4)
No	66	46	20	1,0		
Lado afectado						
Derecho	32	20	12	1,0		
Izquierdo	15	10	5	1,2	0,33-4,4	0,07 (0,8)
Ambos	17	14	3	2,8	0,7-11,8	2,1 (0,15)
Istmo + un lado	11	8	3	1,6	0,35-7,2	0,37 (0,5)
Toda	10	9	1	5,4	0,6-48,1	2,7 (0,1)
Ganglios disecados	Mediana 7 ($Q_{1,3}$=5-10)					
≤5	26	14	12	1,0		10
6-10	44	32	12	2,3	0,8-6,3	0,006*
>10	15	15	0	a^	a*	

*Estadísticamente significativo.

Fuente: elaborada por los autores a partir de la base de datos del estudio.

Tabla 2. Análisis multivariado por regresión logística de las variables asociadas a metástasis ganglionares centrales en cáncer de tiroides

Variable	B	ET	ORa	IC95%
Ruptura capsular glandular				
Sí	1,969	0,612	7,2*	2,1-23,8
No			1,0	
Ganglios disecados				
≤5			1,0	
6-10	0,578	0,61	1,8	0,8-5,9
>10	20,7	9012	$9,7x10^{8}$*	0-nd
Tamaño del tumor (cm)				
<4 cm			1,0	
≥4 cm	2,1	1,08	8,4*	1,1-74

* Estadísticamente significativo.

Fuente: elaborada por los autores a partir de la base de datos del estudio.

cuando el procedimiento es efectuado por cirujanos con bajo volumen de cirugía tiroidea [5,11].

Con base en datos con valor científico limitado, se ha sugerido que la DNC electiva incrementa el intervalo libre de enfermedad, disminuye la recurrencia local y disminuye los niveles de tiroglobulina sérica postoperatoria, además de que la información que aporta es útil para decidir si el paciente recibe o no terapia con yodo radiactivo; sin embargo, en diversos estudios se ha demostrado que realmente no tiene impacto en la evolución oncológica.

La DNC electiva en pacientes con cáncer bien diferenciado de tiroides no tiene las mismas indicaciones que en cáncer de vías aéreo-digestivas superiores [12]. En cáncer tiroideo, la presencia de metástasis centrales transoperatorias es indicación de DNC, pero efectuarla sin evidencia de metástasis es tema de controversia.

Los beneficios potenciales de la DNC profiláctica son disminuir la tasa de recaída local, disminuir la cantidad de tiroglobulina sérica en el seguimiento, disminuir la necesidad de reintervención quirúrgica del compartimento central ante la evidencia de recurrencia regional (lo cual disminuye evidentemente la tasa de complicaciones) y estadificar a pacientes que de otra manera no serían candidatos a tratamiento adyuvante con yodo radiactivo [13].

En la presente serie, la edad promedio de presentación del cáncer tiroideo fue de 49 años, pero la edad no tuvo relación alguna con la frecuencia de metástasis centrales. El cáncer fue más frecuente entre el género femenino, aunque más del 50 % de los hombres presentaron ganglios positivos en el nivel VI, dos veces más comparado con las mujeres (diferencia no significativa en el análisis multivariado).

En 66 pacientes (78 %) se reportaron múltiples focos de carcinoma tiroideo, lo cual no se asoció en forma significativa a la presencia de metástasis centrales en nuestra población, aunque se ha reportado que podría ser un factor predictor de metástasis ganglionares centrales [14].

En 50 pacientes (59 %) hubo ruptura capsular con infiltración a tejidos blandos peri-tiroideos de la neoplasia (pT3) y esta variable se asoció en forma estadísticamente significativa con la presencia de metástasis ganglionares centrales (p=0,002); lo cual implica que la identificación de ruptura capsular glandular o de invasión de tejidos peri-tiroideos (pT3), ya sea por imágenes o transoperatoria, es una indicación de DNC. Se estimó un riesgo 3,4 veces mayor de tener metástasis ganglionares comparada con los pacientes con tumores intra-glandulares, independientemente del tamaño tumoral.

El número de ganglios disecados tuvo valor en la predicción de metástasis ganglionares en nivel central en forma directamente proporcional: a mayor número de ganglios disecados la posibilidad de encontrar metástasis fue mayor (p=0,006). Este fenómeno también ha sido reportado en pacientes con neoplasias originadas en mucosas de cabeza y cuello [15]. En pacientes con alto riesgo (pT3 o mayores), con una disección central en la que se reporten menos de cinco ganglios disecados y sin metástasis, debemos considerar al procedimiento como insuficiente y en ellos el seguimiento debe ser más estrecho. Por otro lado, en pacientes considerados de bajo riesgo la utilidad de la DNC es mínima y debe de ser evitada en aras de disminuir la tasa de complicaciones innecesarias [16].

Conclusiones

Es importante identificar en forma preoperatoria los factores que se asocian a metástasis ganglionares centrales en pacientes con cáncer bien diferenciado de tiroides que serán sometidos a tiroidectomía. Esto evitará someter a un riesgo innecesario a todos los pacientes y permitirá seleccionar a aquellos en los que el procedimiento es necesario con objeto de lograr una adecuada estadificación, disminuir el riesgo de recurrencia y, por consecuente, disminuir las secuelas que un rescate quirúrgico puede implicar. En la presente serie, los factores asociados a metástasis ganglionares fueron la ruptura capsular glandular, seis o más ganglios disecados y el tamaño tumoral de 4 cm o más.

Cumplimiento de normas éticas:

Consentimiento informado: De acuerdo con las normas establecidas por la Resolución 008430 de 1993 del Ministerio de Salud de Colombia, al ser un estudio retrospectivo en expedientes clínicos de pacientes previamente operados, se consideró un estudio sin riesgo, por lo que no se requirió de consentimiento informado. El estudio fue aprobado por el Comité de Ética e Investigación del hospital en donde se desarrolló y se consideró que no tuvo riesgos éticos para los pacientes estudiados. La información recabada tuvo acceso restringido solo a los investigadores y se mantuvo todo el tiempo en el anonimato.

Conflictos de interés: Los autores declararon no tener conflictos de interés.

Uso de Inteligencia Artificial: Los autores declararon que en este estudio no se usaron tecnologías asistidas por Inteligencia Artificial (IA).

Fuentes de financiación: Este estudio no recibió financiación externa.

Contribución de los autores:

- Diseño y concepción del estudio: José Francisco Gallegos-Hernández, José Alberto Abrego-Vázquez, Ana Karen Radilla.
- Adquisición de datos: Ana Karen Radilla.
- Análisis e interpretación de datos: Dulce María Hernández-Hernández, José Francisco Gallegos-Hernández, Ana Karen Radilla.
- Redacción del manuscrito: José Francisco Gallegos-Hernández, Alma Lilia Ortiz-Maldonado, José Alberto Abrego-Vázquez.
- Revisión crítica: José Francisco Gallegos-Hernández.

Referencias

1 Shah J, Patel S, Singh B. Thyroid and parathyroids glands. En: Shah JP, Patel SG, Singh B, eds. Jatin Shah´s Head and Neck Surgery and Oncology. 4th edition. Philadelphia PA: Elsevier. Mosby; 2012. p. 471-525.

2 Li J, Sun P, Huang T, Li L, He S, Ai X, et al. Preoperative prediction of central lymph node metastasis in cN0T1/T2 papillary thyroid carcinoma: A nomogram based on clinical and ultrasound characteristics. Eur J Surg Oncol. 2022;48:1272-9. https://doi.org/10.1016/j.ejso.2022.04.001

3 Robbins KT, Shaha AR, Medina JE, Califano JA, Wolf GT, Ferlito A, et al. Consensus statement on the classification and terminology of neck dissection. Arch Otolaryngol Head Neck Surg. 2008;134:536-8. https://doi.org/10.1001/archotol.134.5.536

4 Gallegos-Hernández JF. Aspectos fundamentales del nódulo tiroideo y el cáncer bien diferenciado de tiroides para los médicos general y familiar. Gac Med Mex. 2019;155:619-23. https://doi.org/10.24875/gmm.19005072

5 Patel CB, Ahmadi O, de Groot C, Sanders J. Management dilemma in metastatic papillary thyroid carcinoma. N Z Med J. 2022;135:127-31.

6 Haugen BR, Alexander EK, Bible KC, Doherty GM, Mandel SJ, Nikiforov YE, et al. 2015 American Thyroid Association management guidelines for adult patients with thyroid nodules and differentiated thyroid cancer: The American Thyroid Association Guidelines Task Force on thyroid nodules and differentiated thyroid cancer. Thyroid. 2016;26:1-133. https://doi.org/10.1089/thy.2015.0020

7 Granados-García M, Gallegos-Hernández JF, Gurrola-Machuca H, Flores-Hernández L, Pacheco-Bravo I, Villavicencio-Queijeiro MA, et al. Guía de manejo del nódulo tiroideo y del cáncer diferenciado de tiroides de la Sociedad Mexicana de Oncología. Gac Mex Oncol. 2018;17(Suppl 1):5-31. https://doi.org/10.24875/j.gamo.M18000102

8 Chala AI, Franco HI, Aguilar CD, Cardona JP. Estudio descriptivo de doce años de cáncer de tiroides, Manizales, Colombia. Rev Colomb Cir. 2010;25:276-89.

9 Quintero-Ladino DF. Complicaciones de la tiroidectomía total sola en comparación con la tiroidectomía total más disección de los ganglios del compartimiento central del cuello profiláctica en el Hospital Universitario Nacional de Colombia. Tesis de Especialidad en Cirugía general; 2019. Repositorio Universidad Nacional de Colombia. Disponible en: https://repositorio.unal.edu.co/handle/unal/69243

10 Cadena E, Bastidas F, Angarita E, Garzón J. Resección de recaídas de cáncer diferenciado de tiroides mediante cirugía radioguiada. Rev Colomb Cancerol. 2012;16:130-4. https://doi.org/10.1016/S0123-9015(12)70024-0

11 Ramírez A, Sanabria A. Prophylactic central neck dissection for well-differentiated thyroid carcinoma: Results and methodological assessment of systematic reviews. JBI Evid Synth. 2022;20:980-1003. https://doi.org/10.11124/JBIES-21-00022

12 Gallegos-Hernández JF, Martínez-Gómez H, Flores-Díaz R. La disección radical de cuello en el cáncer de vías aerodigestivas superiores (VADS). Indicaciónes, extensión y radicalidad. Cir Cir. 2002;70:369-76.

13 Zocchi J, Giugliano G, Mossinelli C, Mariani C, Pietrobon G, Bandi F, et al. Central neck dissection in papillary thyroid carcinoma: Benefits and doubts in the era of thyroid lobectomy. Biomedicines. 2024;12:2177. https://doi.org/10.3390/biomedicines12102177

14 Caliskan O, Unlu MT, Aygun N, Kostek M, Uludag M. Predictive factors affecting the development of central lymph node metastasis in papillary thyroid cancer. Sisli Etfal Hastan Tip Bul. 2022;56:391-9. https://doi.org/10.14744/SEMB.2022.32492

15 Mesías-Andrade FC, Ábrego-Vázquez JA, Gallegos-Hernández JF. Lymph node ratio, a prognostic factor in cancer of oral cavity. Otorrinolaringología. 2021;66:214-9.

16 Gambardella C, Tartaglia E, Nunziata A, Izzo G, Siciliano G, Cavallo F, et al. Clinical significance of prophylatic central compartment neck dissection in the treatment of clinically node-negative papillary thyroid cancer patients. World J Surg Onc. 2016;14,247. https://doi.org/10.1186/s12957-016-1003-5

Rev Colomb Cir. 2026;41:1132-41
https://doi.org/10.30944/20117582.3224

ORIGINAL ARTICLE

Anal melanoma in Colombia: A retrospective cohort survival study from an institutional melanoma registry

Melanoma anal en Colombia: Estudio de supervivencia de cohorte retrospectiva basado en un registro institucional de melanoma

Mairys Margarita Milián-Berrío, MD[1], Mauricio Arias-Flórez, MD[2], Mateo Aguirre-Flórez, MD[3], José Fernando Gómez-González, MD[3], Germán Alberto Moreno-Gómez, MD, MSc, PhD[4], Carlos Edgar Figueroa-Avendaño, MD[5]

1 School of Health, Exact and Natural Sciences, Universidad Libre - Seccional Barranquilla, Barranquilla, Colombia.
2 Oncólogos de Occidente, Universidad Tecnológica de Pereira, Pereira, Colombia.
3 School of Health Sciences, Grupo Investigación de Medicina Crítica y Cuidados Intensivos (GIMCCI), Universidad Tecnológica de Pereira, Pereira, Colombia.
4 Universidad Tecnológica de Pereira, Colombia.
5 Hospital Universitario Mayor Méderi, Bogotá, D.C., Colombia.

Abstract

Introduction. Anal melanoma (AM) is an uncommon and aggressive mucosal melanoma subtype with a poor prognosis. Evidence from Latin America is scarce, and no Colombian study has characterized survival or treatment patterns in AM.

Methods. We performed a retrospective cohort analysis using a national institutional melanoma registry (2010–2021). From 766 melanoma cases, all patients with histologically confirmed anal or anorectal primary melanoma (ICD-10 C21.x) were included. Clinical, pathological, treatment, and survival data were extracted from electronic medical records. Overall survival (OS) was estimated using Kaplan–Meier analysis.

Results. Seven patients (0.9%) had AM. The median age at diagnosis was 61 years; 71.4% were female, most belonged to low socioeconomic strata. Diagnostic delay was frequent: median symptom-to-diagnosis interval was 7 months. At presentation, 71.4% had distant metastases; ulceration was present in 85.7%. Treatments included wide/local excision (42.8%), abdominoperineal resection (28.6%), radiotherapy (57.1%), and systemic therapy (71.4%), including immune checkpoint inhibitors. Toxicities led to treatment discontinuation in some cases. Median OS: 9.4 months; patients diagnosed with metastatic disease had an OS of 4.2 months. Six patients died despite multimodal therapy. The only 5-year survivor was diagnosed incidentally at an early stage.

Conclusion. Anal melanoma in Colombia is rare but almost uniformly fatal. Delayed diagnosis—due to nonspecific anorectal symptoms and limited access to specialist evaluation—was the dominant driver of poor survival. Early

Received: 03/02/2026 - Accepted: 04/21/2026 - Published online: 09/29/2026
Corresponding author: Mateo Aguirre-Flórez, Carrera 27 #10-02, Pereira, Colombia. +57 (6) 3212523. E-mail: maguirref96@utp.edu.co
Cite as: Milián-Berrío MM, Arias-Flórez M, Aguirre-Flórez M, Gómez-González JF, Moreno-Gómez GA, Figueroa-Avendaño CE. Anal melanoma in Colombia: A retrospective cohort survival study from an institutional melanoma registry. Rev Colomb Cir. 2026;41:1132-41. https://doi.org/10.30944/20117582.3224

This is an open Access under a Creative Commons License - BY-NC-ND https://creativecommons.org/licenses/by-ncnd/4.0/deed.es

detection, particularly in patients with a personal history of melanoma, is crucial. Prompt anorectal examination and biopsy of persistent symptoms may offer the only opportunity to alter prognosis.

Keywords: anal neoplasms; melanoma; survival analysis; treatment; Colombia.

Resumen

Introducción. El melanoma anal es un subtipo infrecuente y agresivo de melanoma mucoso, asociado con mal pronóstico. La evidencia en América Latina es limitada y en Colombia no se han caracterizado la supervivencia ni los patrones de tratamiento del melanoma anal.

Métodos. Se realizó un análisis de cohorte retrospectiva utilizando un registro institucional nacional de melanoma (2010–2021). De 766 casos, se incluyeron todos los pacientes con melanoma primario anal o anorrectal confirmado histológicamente (CIE-10 C21.x). Se recolectaron datos clínicos, patológicos, terapéuticos y de supervivencia a partir de historias clínicas electrónicas. La supervivencia global se estimó mediante el método de Kaplan–Meier.

Resultados. Siete pacientes (0,9 %) presentaron melanoma anal. La mediana de edad fue de 61 años; el 71,4 % eran mujeres, y la mayoría pertenecía al estrato socioeconómico bajo. El retraso diagnóstico fue frecuente, con una mediana de 7 meses. Al diagnóstico, el 71,4 % tenía metástasis a distancia y el 85,7 % presentaba ulceración. Los tratamientos abarcaron escisión local (42,8 %), resección abdominoperineal (28,6 %), radioterapia (57,1 %) y terapia sistémica (71,4 %), incluidos inhibidores de puntos de control inmunitario. La supervivencia global mediana fue de 9,4 meses; en enfermedad metastásica fue de 4,2 meses. Seis pacientes fallecieron pese al tratamiento multimodal; el único superviviente a 5 años fue diagnosticado en estadio temprano.

Conclusiones. El melanoma anal en Colombia es raro, pero casi uniformemente fatal. El diagnóstico tardío fue el principal determinante de la baja supervivencia. El examen anorrectal temprano y la biopsia en síntomas persistentes pueden ser la única oportunidad para modificar el pronóstico.

Palabras clave: neoplasias del ano; melanoma; análisis de supervivencia; tratamiento; Colombia.

Introduction

Anal melanoma (AM) is an uncommon, highly aggressive mucosal melanoma with dismal outcomes; most series report 5-year overall survival <20% and median survival measured in months, largely driven by late presentation and early systemic spread [1]. Within the spectrum of mucosal melanoma, the anorectum accounts for a substantial fraction of primary sites and carries a distinctly worse prognosis than cutaneous disease due to anatomical constraints on achieving negative margins, multifocality, and a high propensity for regional and distant relapse [2]. In practical terms, these biological and anatomical realities translate into low survival and high failure rates, even when patients undergo definitive local therapy [1,2].

For decades, surgical strategy has been debated: abdominoperineal resection (APR) versus wide/local excision (WLE). Contemporary evidence suggests no consistent overall-survival advantage for radical surgery over organ-preserving approaches, despite potential improvements in local control with more extensive resection. Conversely, other analyses note signals that more extensive surgery could benefit carefully selected localized cases—underscoring persistent clinical equipoise and the need for context-specific data [1,3]. As systemic options have evolved, immune checkpoint inhibitors (ICI) have transformed cutaneous melanoma outcomes, but mucosal subtypes—including AM—show lower response rates and more modest survival gains, likely reflecting distinct tumor biology (e.g., lower BRAF, higher KIT alterations, different immune microenvironments) [4]. Thus, optimal combinations of surgery, radiotherapy, and systemic therapy for AM remain unsettled.

In Colombia, emerging oncologic datasets now permit survival benchmarking and determinant analysis. A national-scale survival cohort from the country's coffee-growing region (2010–2021; n=766) demonstrated lower melanoma survival than global trends, with mortality associated with age, ulceration, distant stage at diagnosis, and Breslow ≥1 mm, aligning with international determinants but highlighting late-stage presentation and structural gaps in early detection and photoprotection [5]. Complementing that broad picture, a recent single-center cohort of mucosal melanoma from Cali (2010–2019; n=23) estimated 5-year OS ≈40% across heterogeneous mucosal sites and reinforced the rarity, delayed diagnosis, and therapeutic ambiguity characteristic of mucosal disease in the Colombian setting [2]. Together, these datasets motivate a focused, real-world appraisal of AM within national cohorts.

Building on Colombia's expanding melanoma evidence base and leveraging a national database, we sought to characterize anal melanoma in Colombia through a retrospective cohort survival analysis. Our specific aims were to (i) describe clinicopathologic features and treatment patterns (surgery type, margins, radiotherapy, systemic therapy) of AM; (ii) estimate overall survival and recurrence patterns; and (iii) explore determinants of survival (stage, ulceration, margin status, treatment modality) to inform context-adapted surgical and systemic decision-making for this rare, high-risk melanoma subtype. We hypothesized that, after adjustment for stage and key pathologic factors, organ-preserving surgery would not be inferior to APR in overall survival, and that ICI use—while biologically rational—would show attenuated effectiveness compared with cutaneous melanoma benchmarks.

Methods

Study design and data source

We conducted a retrospective cohort study using a national institutional melanoma database from a high-complexity oncology network in Colombia, called Oncologos de Occidente, in Pereira, Risaralda. The registry includes all patients with histologically confirmed melanoma diagnosed between January 1, 2010 and December 31, 2021, originally used for a national survival analysis published by Flórez et al. [5].

From this total melanoma cohort (n=766), we identified all patients whose primary tumor site corresponded to the anal canal or anorectal mucosa, classified using ICD-10 codes C21.x. Anal melanoma represented 0.9% of all melanomas diagnosed during the study period. A flow diagram detailing patient selection, exclusions, and final cohort composition is shown in figure 1.

Eligibility criteria

Inclusion criteria:

- ≥18 years of age.
- Histopathologic confirmation of primary anal or anorectal mucosal melanoma.
- Availability of clinical, treatment, and follow-up data in the institutional registry.

Exclusion criteria:

- Metastatic melanoma to the anal region originating from another primary site.
- Incomplete clinical documentation preventing confirmation of primary tumor location or treatment received.

Variables and data extraction

Variables were extracted from the melanoma database and completed through detailed electronic medical record review (Table 1).

Outcomes

Primary outcome

Overall Survival (OS) — time from histologic diagnosis to death from any cause or last known follow-up.

Secondary outcomes

Recurrence pattern, need for further surgery, margin status, and diagnostic delay.

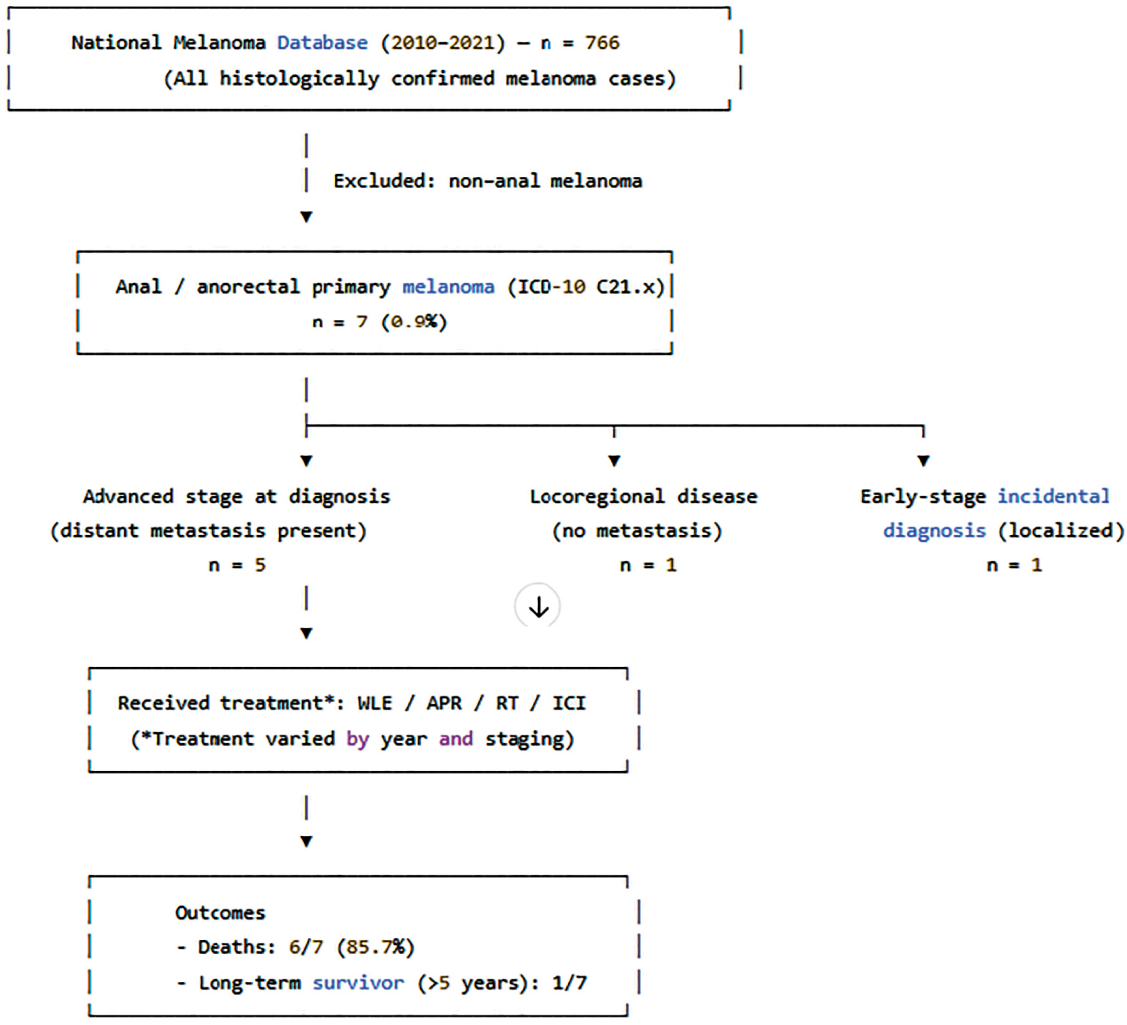

Figure 1. Study flow diagram (STROBE).

Flow diagram of patient selection from the national melanoma database (2010–2021). Anal melanoma accounted for 0.9% of all melanoma diagnoses. Most patients presented with advanced disease at diagnosis. ICD-10: International Classification of Diseases, 10th Revision; WLE: wide local excision; APR: abdominoperineal resection; RT: radiotherapy; ICI: immune checkpoint inhibitors; STROBE: Strengthening the Reporting of Observational Studies in Epidemiology.

Source: Authors' own elaboration following STROBE guidelines.

Table 1. Domains and variables collected from the institutional melanoma registry and electronic medical records. The table summarizes the sociodemographic, clinical, pathological, treatment, and outcome variables extracted for the retrospective cohort analysis of primary anal melanoma.

Domain	Variables
Sociodemographic	Age at diagnosis, sex, referral source, insurance type.
Clinical presentation	Initial symptoms (rectal bleeding, mass, itching, pain), anorectal examination, time from symptom onset to diagnosis (diagnostic delay).
Pathology	Ulceration, mitotic rate, Breslow thickness (when reported), surgical margin status, lymphovascular invasion, sentinel lymph node biopsy.
Treatment	Type of surgery: local/wide excision vs. abdominoperineal resection (APR); radiotherapy (dose/intent); systemic therapy including immune checkpoint inhibitors (anti–PD-1 / anti–CTLA-4); chemotherapy.
Outcomes	Recurrence pattern (local, nodal, distant), date of first recurrence, date of death or last follow-up.

Source: Authors' own elaboration based on institutional melanoma registry data (2010–2021).

Statistical analysis

Categorical variables were summarized using frequencies and percentages. Continuous variables were reported as mean ± SD or median (IQR), according to distribution. Survival estimates were calculated using Kaplan–Meier curves, with comparisons using the log-rank test. Given the rarity of anal melanoma (0.9% of the cohort) and the resulting small sample size, multivariable regression modeling was not performed to avoid statistical overfitting. Statistical analyses were carried out in RStudio v4.3.1.

Results

Study population

Among 766 melanoma cases registered between 2010 and 2021 in the national institutional database, seven patients (0.9%) presented with primary anal melanoma (ICD-10 C21.x). All seven patients met the inclusion criteria and were included in the analysis. A detailed case-by-case description of demographic characteristics, clinical presentation, tumor features, treatment strategies, and outcomes is provided in table 2.

The median age at diagnosis was 61 years (IQR 54–69), and 71.4% (5/7) were women. Most patients came from low socioeconomic backgrounds and were covered by the subsidized insurance system. Obesity and active smoking were frequent findings at baseline. Three patients (42.8%) reported a family history of melanoma.

All patients initially presented with nonspecific anorectal symptoms—most commonly rectal bleeding and a sensation of a mass—frequently attributed to benign conditions such as hemorrhoidal disease. The median interval from onset of symptoms to diagnosis was 7 months (IQR 4–11 months). Two patients delayed medical consultation until severe symptoms (pain, bleeding, and anemia) developed, and both died within three months of diagnosis.

At the time of diagnosis 71.4% (5/7) already had distant metastases (liver, lung, or bone). One patient (14.3%) had locoregional lymph-node involvement without distant disease, and another patient (14.3%) was diagnosed at an early localized stage, detected incidentally.

Ulceration was present in 85.7% (6/7) of patients. Breslow thickness was reported in four cases; all measurable lesions were ≥6 mm, consistent with aggressive disease. Margin positivity after initial excision occurred in 42.8% (3/7), requiring re-excision or APR according to the surgeon's judgment.

Table 2. Individual clinicopathological characteristics, treatment, and outcomes of patients with anal melanoma.

Patient	Age	Sex	Symptoms	Tumor location	Tumor size (cm)	Ulceration	Stage at diagnosis	Surgery	Margins	Reinter-vention	Radio-therapy	Systemic therapy	ICI	Recurrence	Survival (months)	Status
1	63	F	Bleeding	Anal canal	5.2	Yes	Metastatic	WLE	Positive	Yes	Yes	Yes	Yes	Distant	6	Dead
2	59	M	Pain	Anorectal	6.0	Yes	Metastatic	APR	Negative	No	Yes	Yes	No	Systemic	4	Dead
3	67	F	Mass	Anal canal	4.8	Yes	Metastatic	WLE	Positive	Yes	Yes	Yes	Yes	Local + distant	9	Dead
4	54	F	Bleeding	Anal canal	7.1	Yes	Metastatic	Palliative	NA	No	Yes	Yes	No	Systemic	3	Dead
5	69	M	Pain	Anorectal	6.5	Yes	Metastatic	APR	Negative	No	Yes	Yes	Yes	Distant	13	Dead
6	61	F	Bleeding	Anal canal	5.0	Yes	Locoregional	WLE	Positive	Yes	Yes	Yes	No	Local	11	Dead
7	58	F	None (incidental)	Anal canal	0.4	No	Localized	WLE	Negative	No	No	No	No	None	>60	Alive

* WLE: wide local excision; APR: abdominoperineal resection; ICI: immune checkpoint inhibitors.

Detailed case-by-case description of the seven patients with primary anal melanoma included in the cohort. The table summarizes demographic features, clinical presentation, tumor characteristics, treatment strategies, and oncologic outcomes. Most patients presented with advanced-stage disease and required multimodal therapy, yet survival remained poor. The only long-term survivor (>5 years) was diagnosed incidentally at an early localized stage, highlighting the impact of early detection on prognosis.

Source: Authors' own elaboration.

Given the variability in the year of diagnosis (2010–2021) and the availability of therapeutic options, treatment strategies differed, as shown in table 3. Among patients receiving systemic therapy (n=5), grade ≥2 toxicities were documented in 80%, mainly cytopenias, mucositis, and fatigue, leading to early treatment discontinuation in two patients.

Table 3. Summary of therapeutic approaches used in patients with anal melanoma.

Treatment approach	n (%)
Wide/local excision	3 (42.8)
Abdominoperineal resection (APR)	2 (28.6)
Radiotherapy (adjuvant or palliative)	4 (57.1)
Systemic therapy (any)	5 (71.4)
Immune checkpoint inhibitors (anti-PD-1 / CTLA-4)	3 (42.8)

Source: Authors' own elaboration based on institutional melanoma registry data (2010–2021).

At final follow-up 6 of 7 patients (85.7%) had died (Table 4). The median overall survival from diagnosis was 9.4 months (IQR 3.1–13.2). Only one patient (14.3%) survived beyond 5 years and was the only case diagnosed at an early stage, discovered incidentally during evaluation for another condition. Patients diagnosed at an advanced stage (with distant metastasis) had a median survival of 4.2 months. Time from diagnosis to death in the two latest cases was 3 months or less, reflecting the aggressive nature of the disease and the impact of diagnostic delay. Figure 2 shows the Kaplan–Meier overall survival curve, highlighting the extremely poor prognosis and the single long-term survivor diagnosed at an early stage.

Documentation in medical records revealed significant psychological distress across all patients, expressed as fear, hopelessness, and anxiety regarding body image and prognosis. Several required expedited referrals to

Table 4. Comparison of clinical and treatment characteristics between the long-term survivor and the patients who died.

Variable	Long-term survivor (n=1)	Non-survivors (n=6)
Age at diagnosis (years)	58	Median 62 (IQR 55–71)
Sex	Female	4 Female / 2 Male
Socioeconomic status	Middle	Low / subsidized insurance majority
Comorbidities	None relevant reported	Obesity and/or smoking frequent
Family history of melanoma	No	3 patients (50% of those with available data)
Clinical presentation	Incidental inding (asymptomatic)	Symptomatic anorectal bleeding, mass, pain
Time from symptom onset to diagnosis	0 months (incidental)	Median 7 months (IQR 4–11 months)
Stage at diagnosis	Localized	Metastatic at presentation in 5/6 (83.3%)
Ulceration on pathology	No	Present in 6/6 with available data
Breslow thickness (mm)	≤ 4 mm (reported)	≥ 6 mm in all measurable lesions
Surgical management	Local/wide excision	Wide excision [3], APR [2], palliative procedures [1]
Radiotherapy	No	4/6 received RT (adjuvant or palliative)
Systemic therapy	No	5/6 received systemic therapy
Immunotherapy (ICI)	No	3/6 received ICI (anti-PD-1 or CTLA-4)
Treatment-related toxicity	Not applicable	Grade ≥2 toxicity in 80%, early treatment discontinuation in 2 patients
Overall survival	> 60 months (alive at 5 years)	Median 4.2 months (range 1–13 months)
Cause of death	Alive / no evidence of disease	Disease progression in all cases

Comparison of demographic, clinicopathologic, and treatment characteristics between the only long-term survivor (>5 years) and the six patients who died during follow-up. Early, incidental diagnosis was the only case detected before metastatic progression, allowing organ-preserving surgery and long-term survival. Most non-survivors had diagnostic delay, advanced-stage presentation, aggressive pathological features, and multimodal therapy exposure without survival benefit.

Source: Authors' own elaboration based on institutional melanoma registry data (2010–2021).

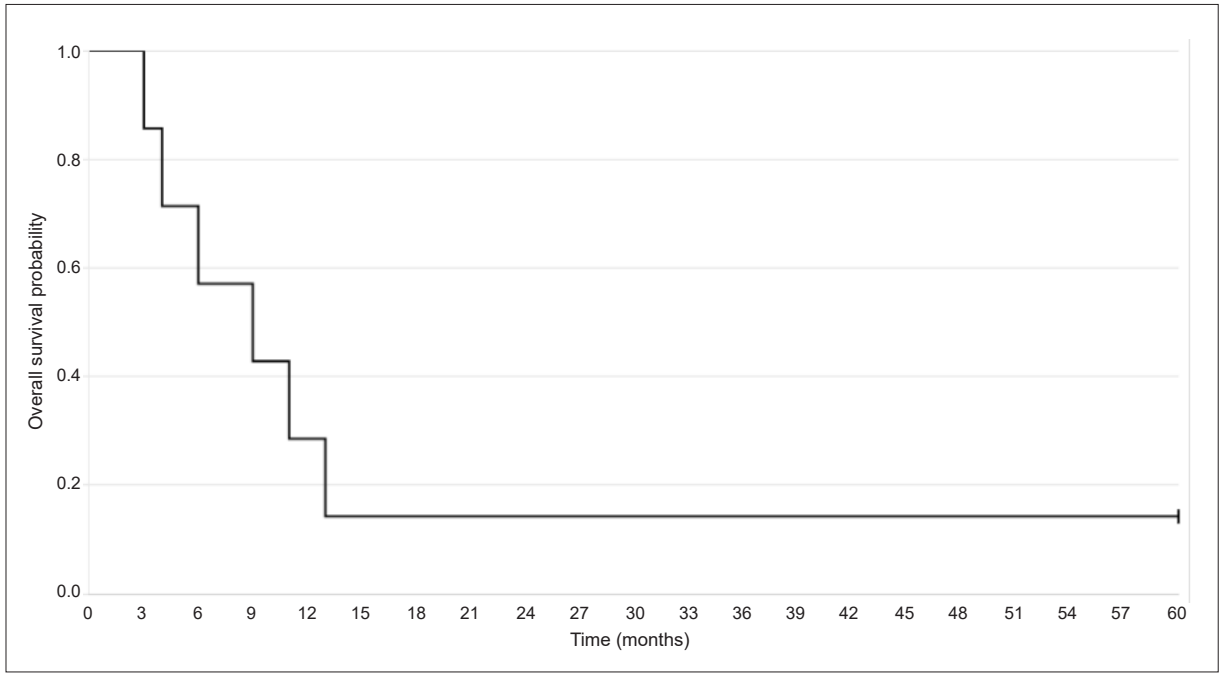

Figure 2. Kaplan–Meier overall survival curve.

Kaplan–Meier overall survival curve for patients with anal melanoma (n=7). Median overall survival was 9.4 months. The curve shows a marked early decline in survival, followed by a final plateau at 14.3%, corresponding to the only patient alive at last follow-up. Tick marks indicate censored observations. The table below the x-axis shows the number of patients at risk at selected time points.

Source: Authors' own survival analysis using RStudio v4.3.1 from institutional melanoma registry data.

mental health services. Psychological reports documented feelings of fear, disfigurement, and hopelessness in all patients; two explicitly refused further treatment prior to death due to emotional exhaustion.

Discussion

Anal melanoma (AM) is a rare but highly aggressive melanoma subtype, representing less than 2% of all melanomas worldwide and consistently demonstrating the worst survival outcomes among mucosal melanomas [6,7]. In this national real-world cohort from Colombia, AM represented only 0.9% of all melanoma cases, yet carried extremely poor survival, with six of seven patients dying during follow-up despite multimodal treatment. The only patient achieving >5-year survival was the only individual diagnosed incidentally at an early stage, underscoring the critical influence of early detection and stage at diagnosis.

International studies report median overall survival ranging from 7 to 12 months and 5-year survival consistently below 20% [6-9]. Our findings are fully concordant with these observations: the median OS among patients diagnosed with metastatic disease in our cohort was 4.2 months, and only one patient survived beyond 5 years.

Delayed diagnosis is a recurring global feature of AM. Patients often present with nonspecific anorectal symptoms, such as bleeding or pain, which are frequently misattributed to benign anorectal conditions—most commonly hemorrhoidal disease [10,11]. This diagnostic delay was clearly reflected in our cohort, where the median time to diagnosis was 7 months, and two patients died within three months of diagnosis after presenting extremely late.

Surgical management remains controversial worldwide. Multiple systematic reviews and SEER-based analyses demonstrate no overall survival benefit of abdominoperineal resection (APR) compared with local or wide excision (WLE) [8,9,12,13]. APR may improve local control but does so at the cost of higher morbidity, while WLE preserves continence without demonstrating superior survival. Our data mirror this equipoise: patients underwent WLE, APR, or mixed approaches depending on disease stage and year of diagnosis, but treatment intensity did not reverse lethality once metastatic disease was present.

The introduction of immune checkpoint inhibitors (ICI) revolutionized cutaneous melanoma management, yet mucosal melanoma demonstrates markedly lower response rates, owing to distinct genomic and immunologic profiles (lower mutational burden, higher KIT alterations, and a distinct tumor microenvironment) [12-14]. In our cohort, patients receiving systemic therapy—including ICI—experienced frequent toxicities and disease progression, consistent with published mucosal melanoma real-world outcomes.

Colombia has recently begun generating population-level melanoma data. The national melanoma cohort by Flórez et al. demonstrated lower survival compared with global benchmarks, driven by late presentation and structural access barriers [5]. Our AM subanalysis reinforces these findings at the most extreme end of melanoma aggressiveness. Most patients in our study belonged to low socioeconomic backgrounds, often with delayed access to specialist care, supporting the notion that structural inequities amplify diagnostic delay.

These findings are particularly relevant for coloproctology: AM appears rarely, but when missed, it is almost universally fatal.

The only long-term survivor in this study was diagnosed incidentally and early, before metastasis. There is no screening test for AM. However, melanoma survivors are a well-defined high-risk group, with studies showing a significantly increased risk of developing a second primary melanoma even 10–15 years after the first [15-17].

Survivors of melanoma—cutaneous or mucosal—should receive long-term surveillance, including prompt anoscopic evaluation when anorectal symptoms appear. Raising awareness among primary care providers and colorectal surgeons may create the only feasible screening mechanism: vigilant, symptom-triggered assessment.

All patients experienced a profound psychological impact. Treatment toxicities (chemotherapy and ICI) were frequent—grade ≥2 in 80% of those receiving systemic therapy—sometimes leading to discontinuation. Given the typically rapid clinical decline, early integration of palliative and psycho-oncological support is essential, aligning with international recommendations for advanced AM management [8,18].

Strengths include the use of a national institutional melanoma database, detailed clinical and survival follow-up, and analysis of real-world therapeutic trajectories across a 12-year period.

Limitations are inherent to AM rarity (small sample size) and temporal treatment variability (introduction of ICI over the study period). Despite this, the dominant signal across all data sources—ours and international—is unequivocal: stage at diagnosis defines survival, not treatment intensity.

Clinical implications

Although anal melanoma represents an exceptionally uncommon diagnosis in routine colorectal practice, its rarity should not translate into clinical invisibility. The disproportionate mortality observed in this cohort emphasizes the importance of considering malignant melanoma within the differential diagnosis of atypical, persistent, or treatment-refractory anorectal lesions. For colorectal surgeons and other clinicians evaluating anorectal disease, recognition of unusual pigmentation, ulceration, nodularity, or an unexplained mass should prompt histopathological assessment rather than prolonged empirical management as benign disease. In this setting, clinical awareness has particular value because overlooking a rare diagnosis may have substantial consequences for subsequent therapeutic options and patient outcomes.

Conclusion

Anal melanoma is exceedingly rare but almost universally lethal. In this national retrospective cohort from Colombia, most patients presented with advanced disease due to delayed recognition of nonspecific anorectal symptoms and socioeconomic barriers to timely evaluation. Treatment intensity—including surgery, radiotherapy, and immunotherapy—did not overcome the poor prognosis once metastasis was present. The only long-term survivor was diagnosed incidentally at an early stage, underscoring that early detection—not treatment aggressiveness—is the determinant of survival.

Clinicians should maintain a high index of suspicion, particularly in patients with a personal history of melanoma, who represent a high-risk population. Prompt anorectal examination and biopsy of any persistent anorectal symptom may be the only opportunity to change the natural history of this disease. For colorectal and surgical oncology practice:

> *Any persistent anorectal symptoms (bleeding, mass, pruritus, pain) in a current or former melanoma patient must trigger immediate anoscopic assessment and biopsy.*

Compliance with ethical standards

Informed consent: The study was approved by the Institutional Research and Ethics Committee. Because the study used secondary anonymized data, informed consent was waived in accordance with national regulations and the Declaration of Helsinki. This manuscript adheres to the STROBE (Strengthening the Reporting of Observational Studies in Epidemiology) guidelines for cohort studies.

Conflicts of interest: The authors declare that they have no conflicts of interest.

Use of Artificial Intelligence: The authors declare that no artificial intelligence–assisted technologies were used during the development of the project.

Funding: This study was conducted without external funding.

Author's contributions:

- Study design and conception: Milián Berrio, Arias Flórez.
- Data acquisition: Milián Berrio, Arias Flórez, Aguirre Flórez.
- Data analysis and interpretation: Milián Berrio, Arias Flórez, Aguirre Flórez.
- Manuscript drafting: Milián Berrio, Aguirre Flórez, Gómez González.
- Critical review and final approval: Moreno Gómez, Figueroa Avendaño.

References

1 Huang H, Chen L, Chen T, Sun G. Rectal malignant melanoma: a case report and literature review. World J Surg Oncol. 2025;23:17. https://doi.org/10.1186/s1295702503632-8

2 García AM, ParraLara LG, MendozaUrbano DM, Bravo JC, Zambrano Harvey Á. Survival of patients with mucosal melanoma in Cali, Colombia: a retrospective cohort study. BMC Cancer. 2024;24:886. https://doi.org/10.1186/s12885024131707

3 Jutten E, Kruijff S, Francken AB, Lutke Holzik MF, van Leeuwen BL, van Westreenen HL, et al. Surgical treatment of anorectal melanoma: a systematic review. Updates Surg. 2021;73:1407-17. https://doi.org/10.1093/bjsopen/zrab107

4 Shan Z, Liu F. Advances in immunotherapy for mucosal melanoma: harnessing immune checkpoint inhibitors for improved treatment outcomes. Front Immunol. 2024;15:1441410. https://doi.org/10.3389/fimmu.2024.1441410

5 Arias Flórez M, Moreno Gómez GA, Aguirre Flórez M, López Bueno I, Moreno Gómez J, Moreno Gómez M, et al. Melanoma in a Colombian population: a survival study. Melanoma Manag. 2024;11:2382079. https://doi.org/10.2217/mmt20240003

6 Paolino G, Podo Brunetti A, De Rosa C, Cantisani C, Rongioletti F, Carugno A, et al. Anorectal melanoma: systematic review of the current literature. Dermatol Ther (Heidelb). 2024;14:1667-84. https://doi.org/10.1007/s13555024010791

7 Chen H, Cai Y, Liu Y, He J, Hu Y, Xiao Q, et al. Incidence, surgical treatment, and prognosis of anorectal melanoma. Medicine (Baltimore). 2016;95:e2770. https://doi.org/10.1097/MD.0000000000002770

8 Liu C, Tang C, Zhang J, Zhu P. Extensive resection improves overall and disease-specific survival compared with local excision in localized anorectal melanoma: a SEER-based analysis. Front Surg. 2022;9:997169. h ttps://doi.org/10.3389/fsurg.2022.997169

9 Ortega A, GarcíaMarín A, Alós R, et al. Melanoma anorrectal: actualización. Cir Esp. 2015;93:e73e82. https://doi.org/10.1016/j.ciresp.2015.04.009

10 Biswas J, Matthews S, Gopal L, et al. Challenges in managing anorectal melanoma. Clin Imaging. 2023;92:73-82. https://doi.org/10.1016/j.clinimag.2022.11.020

11 Ghiasvand R, Robsahm TE, Green AC, Veierød MB. Incidence and factors associated with second primary invasive melanoma. JAMA Dermatol. 2024;160:402-8. https://doi.org/10.1001/jamadermatol.2023.6251

12 Du Y, Wang X, Mao X, Cai B, Peng J, Li H, et al. Immunotherapy for mucosal melanoma. Oncol Transl Med. 2023;9:179-88. https://doi.org/10.1097/OT9.0000000000000019

13 ASCO Daily News. Management of anorectal melanoma in an era of immunotherapy. ASCO Daily News. Jan 6, 2021. Available from: https://dailynews.ascopubs.org/do/management-anorectal-melanoma-era-immunotherapy.

14 Wallington DG, Fernandez J, Perkins S, et al. Complete and durable response after radiation therapy combined with checkpoint blockade in mucosal melanoma. Adv Radiat Oncol. 2020;5:1174-9. https://doi.org/10.1016/j.adro.2020.08.002

15 Marulanda Fernández H, Velásquez D, RíosBermúdez A, GarcíaMoreno M, Cadena M, Restrepo CC, et al. Primary anorectal melanoma: case report and literature review. Rev Col Gastroenterol. 2023;38:e1357. https://doi.org/10.22516/25007440.1357

16 Ni Y, Chen S, Wang S, Li P, Zhang Y, Huang X, et al. Absolute risk of developing a second primary cancer after a first melanoma. Am J Epidemiol. 2025;kwaf068. https://doi.org/10.1093/aje/kwaf068

17 Antoñanzas J, García-Fernández S, Martínez-Cuadrado G, Pérez-Gómez B, Sánchez-Sánchez R, López-López J, et al. Risk of second primary malignancies in melanoma survivors: a populationbased study. Cancers (Basel). 2023;15:3056. https://doi.org/10.3390/cancers15113056

18 Edelman A, Brown T, Gandhi R, Gandhi R. Anorectal melanoma misdiagnosed as hemorrhoids: a case report. Cureus. 2021;13:e15055. https://doi.org/10.7759/cureus.15055

Rev Colomb Cir. 2026;41:1142-52
https://doi.org/10.30944/20117582.3217

ARTÍCULO ORIGINAL

Evolución clínica y reintervenciones ante la pérdida de permeabilidad en anastomosis biliodigestivas por lesión quirúrgica de la vía biliar

Clinical course and reinterventions for loss of patency in biliodigestive anastomoses following iatrogenic bile duct injury

Gustavo Martínez-Mier, MD[1], Yessica Itzel Montes-Pérez, MD[2], José Manuel Reyes-Ruiz, PhD[1], José Luis González-Grajeda, MD[3], Octavio Ávila-Mercado, MD[4]

1 División de Investigación en Salud, Unidad Médica de Alta Especialidad número 14 "Adolfo Ruiz Cortines", Instituto Mexicano del Seguro Social, Veracruz, México.
2 Programa de especialización en Cirugía General, Unidad Médica de Alta Especialidad número 14 "Adolfo Ruiz Cortines", Instituto Mexicano del Seguro Social, Veracruz, México.
3 Módulo de Cirugía Hepatopancreatobiliar, Unidad Médica de Alta Especialidad número 14 "Adolfo Ruiz Cortines", Instituto Mexicano del Seguro Social, Veracruz, México.
4 Curso de Cirugía General, Unidad Médica de Alta Especialidad número 14 "Adolfo Ruiz Cortines", Instituto Mexicano del Seguro Social, Veracruz, México.

Resumen

Introducción. Las lesiones de la vía biliar son complicaciones graves de la colecistectomía, que conllevan alta morbilidad y mortalidad. La reconstrucción mediante hepaticoyeyunostomía busca restaurar la permeabilidad, pero una proporción de pacientes la pierde. Este estudio evaluó la evolución clínica de pacientes con lesiones de la vía biliar sometidos a derivación biliodigestiva que perdieron la permeabilidad primaria en un Hospital de Especialidades en México.

Métodos. Se realizó un estudio observacional ambispectivo de cohorte (2008-2025) en una Unidad Médica de Alta Especialidad de Veracruz, México. Se analizaron 195 expedientes de pacientes con lesiones de la vía biliar, reconstrucción biliodigestiva y permeabilidad primaria inicial. Los datos incluyeron demografía, características de la lesión y permeabilidad. El análisis usó estadística descriptiva y curvas de Kaplan-Meier.

Resultados. La permeabilidad primaria se alcanzó en el 87,7 % (n=171) de los 195 pacientes, con duración media de 26,9 meses. Un 18,2 % (n=32) la perdió, principalmente por estenosis (56,3 %), colangitis (50,0 %) y hepatolitiasis

Fecha de recibido: 19/03/2026 - Fecha de aceptación: 12/05/2026 - Publicación en línea: 19/10/2026
Correspondencia: Gustavo Martínez-Mier, Avenida Cuauhtémoc S/N Colonia Formando Hogar, Veracruz, México. Teléfono: +229 9295208. Dirección electrónica: gustavo.martinezmi@imss.gob.mx, gmtzmier@hotmail.com
Citar como: Martínez-Mier G, Montes-Pérez YI, Reyes-Ruiz JM, González-Grajeda JL, Ávila-Mercado O. Evolución clínica y reintervenciones ante la pérdida de permeabilidad en anastomosis biliodigestivas por lesión quirúrgica de la vía biliar. Rev Colomb Cir. 2026;41:1142-52. https://doi.org/10.30944/20117582.3217

Este es un artículo de acceso abierto bajo una Licencia Creative Commons - BY-NC-ND https://creativecommons.org/licenses/by-nc-nd/4.0/deed.es

(21,9 %), mayormente en los primeros dos años. De ellos, el 53,1 % (n=17) recuperó la permeabilidad secundaria; la remodelación quirúrgica fue el método más efectivo (37,5 %), con duración media de 2 años.

Conclusiones. La pérdida de permeabilidad primaria posterior a lesiones de la vía biliar es significativa, ocurre tempranamente y está ligada a estenosis o colangitis. La remodelación quirúrgica es clave para la recuperación secundaria. Un seguimiento estricto y proactivo es esencial para optimizar los resultados a largo plazo en pacientes complejos con lesiones de la vía biliar.

Palabras clave: conductos biliares; colecistectomía; procedimientos quirúrgicos del sistema biliar; anastomosis quirúrgica; permeabilidad; reoperación.

Abstract

Introduction. Bile duct injuries are serious complications of cholecystectomy associated with high morbidity and mortality. Reconstruction via hepaticojejunostomy aims to restore patency, yet a proportion of patients lose it. This study evaluated the clinical course of patients with bile duct injuries who underwent biliodigestive bypass and lost primary patency at a specialty hospital in Mexico.

Methods. An observational ambispective cohort study (2008–2025) was conducted at a High-Specialty Medical Unit in Veracruz, Mexico. Records from 195 patients with bile duct injuries, biliodigestive reconstruction, and initial primary patency were analyzed. Data included demographics, injury characteristics, and patency. The analysis employed descriptive statistics and Kaplan-Meier curves.

Results. Primary patency was achieved in 87.7% (n=171) of the 195 patients, with a mean duration of 26.9 months. Patency was lost in 18.2% (n=32) of cases, primarily due to stenosis (56.3%), cholangitis (50.0%), and hepatolithiasis (21.9%), mostly within the first two years. Of these, 53.1% (n=17) regained secondary patency; surgical revision was the most effective method (37.5%), with a mean duration of 2 years.

Conclusions. The loss of primary patency following bile duct injuries is significant, occurs early, and is associated with stenosis or cholangitis. Surgical reconstruction is key to achieving secondary patency. Strict and proactive follow-up is essential to optimize long-term outcomes in complex patients with bile duct injuries.

Keywords: bile ducts; cholecystectomy; biliary tract surgical procedures; surgical anastomosis; permeability; reoperation.

Introducción

Las lesiones de la vía biliar (LVB) constituyen una de las complicaciones más serias de la colecistectomía. Estas lesiones acarrean una morbilidad y mortalidad significativas para los pacientes, además de implicar una considerable carga en términos de costos y utilización de recursos sanitarios [1,2]. Históricamente, la incidencia de LVB tras colecistectomía abierta se sitúa entre el 0,3 % y el 0,6 %; sin embargo, con la adopción de la colecistectomía laparoscópica, la incidencia reportada aumentó y actualmente oscila entre el 0,5 % y el 0,97 % [3-5]. La principal causa de las LVB a menudo reside en la identificación errónea de estructuras anatómicas durante el procedimiento, como la confusión del conducto biliar común o un conducto hepático aberrante con el conducto cístico [6].

El diagnóstico de las LVB puede ser desafiante, requiriendo un alto índice de sospecha clínica, ya que su presentación es variable. Las lesiones pueden ser identificadas durante el transoperatorio, en el postoperatorio inmediato (por deterioro clínico o fuga biliar) o de forma tardía (manifestándose como colangitis o ictericia obstructiva) [7,8]. Las lesiones más complejas,

como aquellas que afectan más del 50 % de la luz del conducto o están asociadas con lesiones vasculares, son especialmente difíciles de diagnosticar [9,10]. Para las lesiones con transección completa del conducto biliar, clasificadas como lesiones Strasberg tipo E [11], la reconstrucción quirúrgica mediante una hepaticoyeyunostomía en Y de Roux es el tratamiento definitivo de elección [12,13]. El objetivo primordial de esta reconstrucción es restaurar la permeabilidad del flujo biliar normal, asegurando así un drenaje biliar adecuado, previniendo la sintomatología postoperatoria o la disfunción hepática.

A pesar de una reparación quirúrgica exitosa y el logro de la permeabilidad primaria, con un árbol biliar funcionalmente abierto, libre de tutores y de la necesidad de intervenciones invasivas, sin episodios de colangitis, absceso hepático, ictericia o fístula biliar externa, una proporción significativa de pacientes puede experimentar una pérdida posterior de esa permeabilidad inicial [14,15]. La literatura internacional reporta tasas variables de pérdida de la permeabilidad primaria después de derivaciones biliodigestivas, generalmente en un rango del 7 % al 12 % [16,17]. Esta pérdida se manifiesta con frecuencia como estenosis anastomóticas recurrentes, colangitis o hepatolitiasis, lo que conduce a síntomas persistentes y una disminución en la calidad de vida [13-20]. El marco temporal para la pérdida de la permeabilidad se sitúa predominantemente dentro de los primeros dos años posteriores a la cirugía inicial de reconstrucción [15]. Estos pacientes a menudo requieren un enfoque multidisciplinario y estrategias individualizadas para restaurar y mantener un drenaje biliar adecuado.

Dadas las variaciones en los resultados reportados y la necesidad de optimizar las estrategias de manejo a largo plazo para las LVB, comprender los factores específicos, el momento de la pérdida y la eficacia de las distintas reintervenciones, puede mejorar las prácticas clínicas y los resultados de los pacientes. Por lo tanto, el objetivo de este estudio fue evaluar la evolución clínica de los pacientes con lesiones de la vía biliar que fueron sometidos a derivación biliodigestiva y que posteriormente perdieron la permeabilidad primaria en la Unidad Médica de Alta Especialidad (UMAE) número 14 "Adolfo Ruiz Cortines", del Instituto Mexicano del Seguro Social, en Veracruz, México.

Métodos

Tipo de estudio y población

Se realizó un estudio observacional, descriptivo y ambispectivo de cohorte. El período de estudio comprendió la recolección de datos retrospectivos y la evaluación del seguimiento de pacientes desde enero de 2008 hasta septiembre de 2025. La población de estudio estuvo conformada por pacientes con diagnóstico de LVB Bismuth-Strasberg tipo E [11,12], que fueron sometidos a reconstrucción biliodigestiva mediante hepaticoyeyunostomía en Y de Roux y que, tras el tratamiento inicial, alcanzaron la permeabilidad primaria [15].

Se excluyeron los pacientes con LVB que no fueron sometidos a reconstrucción biliodigestiva, los pacientes con LVB tratados con otros tipos de procedimientos quirúrgicos, los pacientes con patología oncológica primaria del sistema biliar o periampular y los pacientes a quienes se les realizó hepaticoyeyunostomía por etiologías distintas a una LVB.

Variables

Las variables recopiladas incluyeron datos demográficos, como edad, sexo e índice de masa corporal (IMC), y características de la LVB, entre ellas sitio de la lesión según la clasificación de Strasberg [11], presencia de lesión vascular concomitante, estado de cirrosis preexistente, hospital donde ocurrió la LVB, momento del diagnóstico (transoperatorio o postoperatorio), número de intervenciones previas a la reconstrucción, intento de reconstrucción previa a la reconstrucción en nuestro centro, e indicación de la referencia. Además, se incluyeron detalles quirúrgicos iniciales, como el tipo de colecistectomía (abierta o laparoscópica), el tiempo transcurrido entre la identificación de la lesión y su reparación y el uso de tutores biliares transhepáticos.

Las definiciones operacionales para permeabilidad primaria y secundaria se aplicaron conforme a los estudios de Cho JY, et al. [14,15], donde la permeabilidad se define como un árbol biliar funcional libre de tutores, sin episodios de colangitis, ictericia, abscesos o fístulas biliares externas y libre de intervenciones invasivas posterior a completar su tratamiento. La permeabilidad primaria ocurre cuando la definición de permeabilidad se logra luego de terminar el tratamiento quirúrgico inicial (90 días). La permeabilidad primaria se pierde cuando ocurre algún episodio de colangitis, ictericia, abscesos o fistulas biliares externas. La permeabilidad secundaria es un estado que logra el paciente cuando recupera la permeabilidad después de haber perdido su permeabilidad primaria [14,15].

Se definió colangitis como la infección y/o inflamación del árbol biliar secundaria a obstrucción o estasis biliar, caracterizada por fiebre, dolor en el hipocondrio derecho e ictericia, complicada por sepsis biliar recurrente, absceso hepático o fístula biliar, de acuerdo con los criterios establecidos de las Guías de Tokio [21]. Asimismo, la estenosis de la vía biliar se definió como el estrechamiento focal o segmentario patológico de un conducto biliar intrahepático o extrahepático, que dificulta el flujo biliar, causa alteraciones colestásicas en las pruebas hepáticas, dilatación ductal e ictericia, y que predispone a colangitis. Finalmente, la hepatolitiasis es la presencia de cálculos dentro de los conductos biliares intrahepáticos que provoca obstrucción biliar intrahepática, colangitis recurrente y riesgo de absceso hepático [12-15].

Técnica quirúrgica

La técnica quirúrgica que se utilizó para la reparación de las LVB ha sido descrita previamente [13,19]. El tratamiento quirúrgico estándar consiste en una hepático-yeyunostomía término-lateral de 40 a 60 cm, con disección cefálica hasta alcanzar un conducto biliar macroscópico sano. Se realiza la canulación de los conductos hepáticos derecho e izquierdo para su identificación, se divide la placa hiliar cuando es necesario y se realizan las anastomosis independientes de los conductos derecho e izquierdo si no se encuentra una unión biliar. Si no se identifican conductos extrahepáticos, se realiza una anastomosis intrahepática mediante resección parcial del segmento IV. Todas las anastomosis se practican con sutura monofilamento hidrolizable 4-0 o 5-0.

En casos seleccionados, a juicio del cirujano, se introduce un catéter transhepático de silicona (8 Fr) en la luz del conducto biliar, exteriorizándolo a través de la cúpula hepática y la pared abdominal, o el extremo distal del catéter se coloca en la luz intestinal. El asa yeyunal se anastomosa con el conducto biliar, latero-terminal de forma estándar, utilizando sutura monofilamento hidrolizable 3-0. Se dejan dos drenajes de succión cerrados hasta que se confirma la ausencia de fuga biliar tras la ingesta por vía oral del paciente

Desenlaces

Se registraron las complicaciones postoperatorias de acuerdo con la clasificación de Accordion [22] y los resultados del procedimiento en términos de la evaluación de la permeabilidad primaria y secundaria, la duración de la permeabilidad, la etiología de la pérdida de permeabilidad, el método empleado para la recuperación de la permeabilidad y el tiempo de seguimiento de la permeabilidad secundaria.

Los pacientes tuvieron seguimiento en la consulta externa con pruebas de función hepática y estudios de imagen rutinarios (ecografía hepática cada tres o cuatro meses y colangiopancreatografía por resonancia magnética a los seis meses de la cirugía y a partir de entonces cada año), salvo que fueran necesarias visitas más frecuentes.

Análisis estadístico

Los datos cuantitativos se expresaron como media y desviación estándar o mediana y rango intercuartílico, según la normalidad de la distribución de las variables, evaluada mediante pruebas de Shapiro-Wilk. Las variables cualitativas se presentaron como frecuencias absolutas y porcentajes. La tasa de permeabilidad actuarial primaria y secundaria se estimó utilizando el método de

Kaplan-Meier. Todos los análisis estadísticos se realizaron utilizando el programa Statistical Package for the Social Sciences (SPSS) (IBM SPSS Statistics, Versión 25.0. Armonk, United States: IBM Corp.; 2017).

Resultados

Un total de 195 pacientes que cumplieron los criterios de inclusión fueron evaluados en este estudio, abarcando el período de enero de 2008 a septiembre de 2025. La edad promedio de la cohorte fue de 43,35 ± 14 años. Predominó el sexo femenino (n=150), representando el 76,9 % de la población estudiada (Tabla 1).

El 91,3 % de los pacientes sufrieron su LVB fuera de nuestra institución (n=178), la mayoría de las LVB (66,7 %, n=130) se originaron durante una colecistectomía abierta y fueron diagnosticadas de forma postoperatoria (73,8 %, n=144). Casi la mitad de los pacientes (47,2 %, n=92) fueron remitidos a nuestra institución más de 6 semanas después de la lesión inicial y las indicaciones más frecuentes de remisión fueron la fuga biliar (50,8 %, n=99) y la ictericia (35,4 %, n= 69).

Según la clasificación de Strasberg [11], la LVB tipo E2 fue la más común (37,4 %, n=73), seguida de la tipo E4 (29,7 %, n=58) (Tabla 2). Sesenta y seis pacientes (33,8 %) tuvieron una reintervención antes de la reconstrucción, ocho pacientes (4,1 %) tuvieron dos intervenciones y un paciente (0,5 %) tres intervenciones previas a la reconstrucción. Once pacientes (5,6 %) se sometieron a un intento de reconstrucción previa a la realizada en nuestro centro. En el 80,5 % (n=157) de los pacientes no se usaron tutores transhepáticos.

El 47,2 % (n=92) no presentó complicaciones (Tabla 3). De acuerdo con la clasificación de Accordion [22], el mayor número de complicaciones fueron moderadas (27,2 %, n=53) o leves (15,9 %, n=31). La tasa de reintervención fue del 6,2 % (n=12) y la mortalidad global del 2,6 % (n=5).

La permeabilidad primaria fue alcanzada en 171 pacientes, lo que representa el 87,7 % de la cohorte total; en el 8,7 % (n=17) no fue posible determinarla porque eran pacientes con menos de tres meses de seguimiento después de la cirugía, donde aún no se puede determinar la permeabilidad. La duración media de la permeabilidad primaria fue de 26,9 ± 24,2 meses y la tasa actuarial de permeabilidad primaria fue del 90 % al primer año.

De los 171 pacientes que inicialmente lograron la permeabilidad primaria, 32 (18,7 %) la perdieron posteriormente. En este subgrupo, el 87,5 % (n=28) fueron mujeres y la edad promedio fue de 44,3 ± 22,6 años. La cirugía inicial más frecuente

Tabla 1. Características de la población con lesión de la vía biliar incluida en el estudio (n=195)

Variable	Frecuencia (%)
Sexo	
Femenino	150 (76,9 %)
Masculino	45 (23,1 %)
Edad (años)	
Media ± DE	43,35 ± 14
Rango	14 - 83
Índice de masa corporal (kg/m^2)	
Media ± DE	26,3 ± 4,3
Rango	18,3 - 39,1
Antecedentes personales	
Cirrosis hepática	3 (1,5 %)
Lugar de la lesión	
Extrainstitucional	178 (91,3 %)
Institucional	17 (8,7 %)
Cirugía inicial	
Abierta	130 (66,7 %)
Laparoscópica	65 (33,3 %)
Momento del diagnóstico	
Intraoperatorio	51 (26,2 %)
Posoperatorio	144 (73,8 %)
Momento de la referencia	
< 2 semanas	46 (23,6 %)
2-6 semanas	57 (29,2 %)
> 6 semanas	92 (47,2 %)
Indicación de la remisión	
Fuga biliar	99 (50,8 %)
Ictericia	69 (35,4 %)
Colangitis	
Pruebas de función hepática anormales	27 (13,8 %)
Lesión vascular asociada	
No	178 (91,3 %)
Sí	9 (4,6 %)
Sin dato	8 (4,1 %)

* DE: desviación estándar.

Fuente: elaborada por los autores.

Tabla 2. Tipo de lesión biliar según la clasificación de Strasberg y procedimientos previos a la intervención en nuestra institución (n=195).

Variable	Frecuencia (%)
Tipo de lesión	
E1	20 (10,3 %)
E2	73 (37,4 %)
E3	39 (20,0 %)
E4	58 (29,7 %)
E5	5 (2,6 %)
Reintervenciones antes de la reconstrucción	
Una reintervención	66 (33,8 %)
Dos reintervenciones	8 (4,1 %)
Tres reintervenciones	1 (0,5 %)
Intento de reconstrucción previa	11 (5,6 %)
Uso de tutores transhepáticos	
No	38 (19,5 %)
Sí	157 (80,5 %)

Fuente: elaborada por los autores.

entre los pacientes que perdieron la permeabilidad primaria fue la colecistectomía vía abierta (59,4 %, n=19).

Entre los pacientes que sufrieron la pérdida de la permeabilidad primaria, el 93,8 % de los pacientes (n=30) tuvieron la LVB en otra institución y la mayoría de las LVB fueron diagnosticadas en el postoperatorio (75 %, n=24). Trece pacientes (40,6 %) tuvieron una reintervención antes de la reconstrucción y cuatro pacientes (12,5 %) tuvieron dos intervenciones previas a la reconstrucción, mientras cinco (15,6 %) habían tenido un intento de reconstrucción previa a la realizada en nuestro centro.

Las principales causas de la pérdida de la permeabilidad primaria fueron estenosis (56,3 %, n=18), colangitis (50,0 %, n=16) y hepatolitiasis (21,9 %, n=7). La mortalidad de los pacientes que perdieron su permeabilidad fue del 3,1 % (n=1).

De los 32 pacientes que perdieron la permeabilidad primaria, 17 (53,1 %) lograron recuperar la permeabilidad secundaria. El método más exitoso para lograr la permeabilidad secundaria fue la remodelación de la derivación biliodigestiva en 12 casos (37,5 %). La remodelación consistió en rehacer la derivación bilio-entérica para restablecer un drenaje biliar amplio y funcional, mediante abordaje por incisión previa, liberación de adherencias y exposición del pedículo hepático, movilización y comprobación del asa de Roux, disección del hilio, resección del tejido cicatricial y estenótico hasta llegar a los conductos sanos y vascularizados, confeccionando una nueva hepatico-yeyuno anastomosis término-lateral con la técnica estándar.

Tabla 3. Desenlaces en los pacientes y pérdida de la permeabilidad primaria

Característica	Frecuencia (%)
Complicaciones	
No	92 (47,2 %)
Sí	103 (52,8 %)
Clasificación de Accordion [22]	
Complicaciones leves	31 (15,9 %)
Complicaciones moderadas	53 (27,2 %)
Complicaciones severas sin anestesia	6 (3,1 %)
Complicaciones severas con anestesia	7 (3,6 %)
Falla orgánica	1 (0,5 %)
Permeabilidad primaria	
Alcanzada	171 (87,7 %)
No alcanzada	7 (3,6 %)
Indeterminada	17 (8,7 %)
Duración de la permeabilidad primaria	
Media (DE), meses	26,9 (24,2)
Rango	3 - 120
Necesidad de reintervención	12 (6,2 %)
Mortalidad global	5 (2,6 %)
Pérdida de permeabilidad primaria	32 (18,2 %)
Sexo	
Femenino	28 (87,5 %)
Masculino	4 (12,5 %)
Edad (años)	
Media ± DE	44,3 ± 22,6
Rango	22 - 83
Cirugía inicial	
Abierta	19 (59,4 %)
Laparoscópica	13 (40,6 %)
Causas de pérdida	
Estenosis	18 (56,3 %)
Colangitis	16 (50,0 %)
Hepatolitiasis	7 (21,9 %)
Mortalidad en el grupo	1 (3,1 %)

* DE: desviación estándar.

Fuente: elaborada por los autores.

Los procedimientos de radiología intervencionista, utilizados en el 28,1 % (n=9) de los casos para lograr la permeabilidad secundaria, fueron colangiografía percutánea diagnóstica para delinear la anatomía, localizar el sitio exacto de la estenosis y planificar la intervención o la cirugía, con dilatación percutánea con balón, que consiste en el paso de guía a través de la estenosis y dilatación con balón. Se consideró exitosa si no quedaba estenosis significativa en la colangiografía y no recurría clínicamente tras retirado el drenaje.

El 34,4 % (n=11) de los pacientes que perdieron la permeabilidad primaria no se sometieron a ningún método de recuperación y cuatro (12,5 %) de ellos progresaron a cirrosis biliar secundaria durante el seguimiento.

La duración media de la permeabilidad secundaria fue de 26,9 ± 22,2 meses. De los pacientes que alcanzaron la permeabilidad secundaria, el 65 % la mantuvo, mientras que el 35 % la perdió nuevamente. La tasa actuarial de la permeabilidad secundaria fue del 92 % al año, 77 % a los 2 años y 58 % a los 3 años (Figura 1).

Discusión

El presente estudio aborda la evolución clínica a largo plazo de pacientes con lesiones de la vía biliar (LVB) que fueron sometidos a derivación biliodigestiva y que, a pesar de alcanzar una permeabilidad inicial, la perdieron en el tiempo. En nuestra cohorte, la permeabilidad primaria, definida como un árbol biliar funcionalmente abierto sin necesidad de intervenciones adicionales tras el tratamiento inicial, se logró en el 87,7 % de los pacientes. Este porcentaje, aunque ligeramente inferior al 94,7 % reportado en algunas series internacionales de centros de alta especialidad [16], se encuentra dentro de un rango aceptable en comparación con otros estudios [17]. Estas diferencias en las tasas de permeabilidad primaria pueden deberse a múltiples factores, incluyendo la heterogeneidad en la complejidad de las LVB tratadas, las técnicas quirúrgicas empleadas, la experiencia del cirujano y las definiciones operacionales de "permeabilidad" [14,15]. Es importante destacar que nuestro estudio incluye solamente

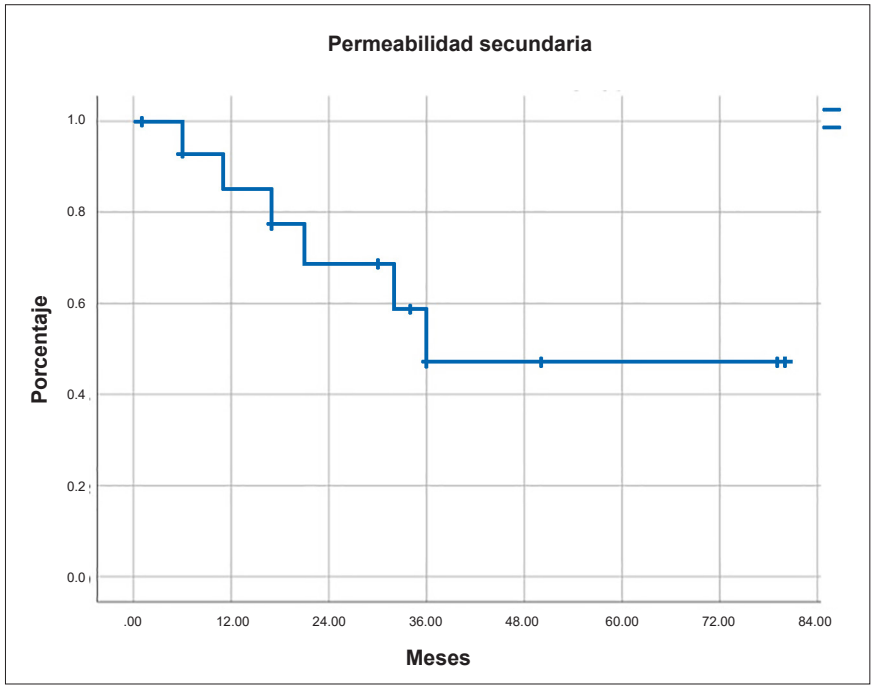

Figura 1. Tasa de permeabilidad secundaria (Kaplan-Meier).
Fuente: elaborada por los autores con el programa SPSS.

LVB Strasberg E1-E5, lo que refleja la complejidad de casos manejados en nuestra unidad.

La duración promedio de la permeabilidad primaria en nuestra serie fue de 26,9 meses, un hallazgo consistente con lo descrito en la literatura, que reporta periodos que oscilan entre 12 y 36 meses, con una mediana cercana a los 24 meses [20]. Esto sugiere que la durabilidad inicial de nuestras reconstrucciones es comparable a la de otros centros especializados. No obstante, la perdida de permeabilidad primaria fue ocurriendo dentro de los primeros dos años después de practicada la derivación biliodigestiva, similar a las observaciones de Otto W, et al. [17], lo que subraya la importancia de un seguimiento estrecho durante este periodo crítico.

La pérdida de la permeabilidad primaria se observó en el 18,2 % de los pacientes de nuestra cohorte. Este porcentaje es superior al 7-12 % generalmente citado en la literatura [16,17], una diferencia podría atribuirse a varios factores.

El primero de ellos es la cirugía inicial. En México, las colecistectomías abiertas son más frecuentes que las laparoscópicas en el sistema de salud público. Un análisis nacional retrospectivo de 2021 [23] encontró que solo el 16,5 % de los procedimientos quirúrgicos comunes, incluyendo colecistectomías, se realizaron mediante abordaje laparoscópico en hospitales públicos mexicanos, mientras que la mayoría (83,5 %) se realizaron mediante cirugía vía abierta. La disponibilidad de cirugía laparoscópica en México muestra disparidades significativas: la región noroeste tiene la mayor proporción de procedimientos laparoscópicos (22,2 %), mientras que el sureste (donde se encuentra nuestro centro), tiene la menor (8,3 %). La cirugía abierta tiende a tener casos iniciales más complicados, con anatomía severamente distorsionada, inflamación severa, donde las LVB pueden pasar de forma desapercibida, y con el predominio del entrenamiento en laparoscopia, los cirujanos tienen menos experiencia con técnica abierta [24]. Esto conlleva a lesiones mas complejas en la clasificación de Bismuth-Strasberg, como es el caso de nuestra serie de pacientes.

El segundo factor es debido a la complejidad de los casos referidos a nuestra UMAE. Más de la mitad de la muestra (52 %) correspondió a lesiones E3-E5, las cuales, al ser más proximales y extensas, implican una mayor complejidad técnica en su reparación, lo que inherentemente conlleva un mayor riesgo de complicaciones y menor permeabilidad a largo plazo, tal como lo han documentado estudios previos [13,18,25]. Otros factores que influyen en la permeabilidad, como la experiencia del equipo quirúrgico, la presencia de isquemia o infección local, y la calidad de la anastomosis, también son determinantes [18,19, 25].

Las causas principales de la pérdida de permeabilidad primaria en nuestros pacientes fueron la estenosis anastomótica (56,3 %), la colangitis (50,0 %) y la hepatolitiasis (21,9 %). La colangitis recurrente, la cual es el motor de la fibrosis y el remodelado ductal biliar [25-27], estuvo presente en la mitad de nuestros pacientes y constituyó una complicación habitual tras derivaciones biliodigestivas y su incidencia es muy variable según series y metodologías reportadas, oscilando entre el 7 % y el 40 % en revisiones y metaanálisis recientes [25-27]. La hepatolitiasis, que también se alinea con la literatura que la sitúa entre el 10-30 % de los casos, se reconoce como un factor que contribuye tanto a la obstrucción mecánica como a la infección crónica, incrementando el riesgo de estenosis y colangitis recurrente [28]. Estos hallazgos reafirman que la estenosis y la colangitis son los principales desafíos a largo plazo después de la reparación de una LVB.

Ante la pérdida de la permeabilidad primaria, más de la mitad de nuestros pacientes lograron recuperar la permeabilidad secundaria. Es preocupante que el 34,4 % de los pacientes no recibiera ninguna intervención, lo cual subraya la necesidad de una evaluación y manejo más proactivos. La literatura sugiere que la permeabilidad secundaria obtenida mediante remodelación quirúrgica puede ser más duradera, a menudo con medianas de más de 8 años, en contraste con los métodos percutáneos que, si bien son menos invasivos, pueden requerir procedimientos repetidos y tienen

una mayor probabilidad de re-estenosis a corto y mediano plazo [28-31]. La duración promedio de la permeabilidad secundaria en nuestra unidad fue de dos años, lo que refleja la complejidad de la patología y la necesidad de un seguimiento continuo.

Este estudio, al ser realizado en un centro de referencia para patología hepatobiliar [19], ofrece una buena perspectiva sobre la evolución de las LVB complejas, ya que cuenta con la posibilidad de ofrecer tratamiento de radiología intervencionista para lograr el rescate y la obtención de la permeabilidad secundaria posterior a la pérdida de la permeabilidad primaria, como ha sido reportado en otros estudios [28,29]. No obstante, reconocemos limitaciones inherentes a su diseño, en su carácter de centro único y de tipo descriptivo, lo que puede disminuir su influencia en la generalización de resultados.

Dentro del estudio, existen limitaciones de riesgo de selección y derivación ya que la mayoría de los casos fueron referidos desde otros centros (91 %), con lesiones complejas y con pacientes con intentos previos de reparación, tendiendo a sobreestimar las tasas de pérdida de permeabilidad. Otra limitación es el periodo largo de estudio, que incorpora cambios en la práctica clínica, la disponibilidad tecnológica y los protocolos de manejo que introducen variabilidad y confusión, lo que limita la atribución de efectos a intervenciones específicas sin ajuste temporal. Dado que el seguimiento no fue homogéneo en todos los pacientes y hubo censura por pérdidas o periodo insuficiente (<3 meses), se pueden sesgar las curvas actuariales si la pérdida no es aleatoria. Además, la variabilidad en los expedientes clínicos pudo haber afectado el registro de algunos datos.

Conclusión

La pérdida de permeabilidad tras reconstrucciones de vías biliares ocurre con relativa frecuencia, especialmente en los primeros dos años. En nuestra serie las intervenciones de remodelación quirúrgica estuvieron asociadas con períodos más prolongados de permeabilidad, aunque estos hallazgos son observacionales y no permiten establecer relaciones causales definitivas. Se recomienda un seguimiento postoperatorio riguroso, particularmente durante los primeros dos años, y valorar la intervención temprana mediante intervención radiológica o quirúrgica. La remodelación quirúrgica puede considerarse una opción terapéutica importante en LVB complejas, aunque la decisión debe individualizarse y tomarse en un contexto multidisciplinario de atención.

Cumplimiento de normas éticas:

Consentimiento informado: El protocolo de este estudio fue aprobado por el Comité Local de Investigación en Salud 3001, de una Unidad Médica de Alta Especialidad en México, con número de registro R-2025-3001-042. El estudio se llevó a cabo en estricto apego a los principios éticos establecidos en la Declaración de Helsinki (Fortaleza, Brasil, 2013), las Guías de Buenas Prácticas Clínicas y la normativa vigente de la Ley General de Salud y su Reglamento en Materia de Investigación para la Salud en México. El estudio se realizó con base en la confidencialidad de los datos, donde prevalece el criterio de respeto a la dignidad y protección de los derechos del paciente. Por su carácter retrospectivo, sin intervención en los pacientes, se consideró un estudio sin riesgo, por lo que no se requirió del diligenciamiento de consentimiento informado.

Conflictos de interés: Los autores declararon que no tienen conflictos de interés en el presente estudio.

Uso de Inteligencia Artificial: Los autores declararon que no fue utilizada ninguna de las herramientas de inteligencia artificial. La redacción del contenido, análisis de datos e interpretación de resultados fue trabajo desarrollado y revisado íntegramente por los autores.

Fuentes de financiación: El estudio no tuvo fuentes de financiación externa. Fue costeado en su totalidad por los autores.

Contribución de los autores:

- Concepción y diseño del estudio: Gustavo Martínez-Mier.
- Adquisición de datos: Yessica Itzel Montes-Pérez.
- Análisis e interpretación de datos: José Manuel Reyes-Ruiz.
- Redacción del manuscrito: José Luis González-Grajeda.
- Revisión crítica: Octavio Ávila-Mercado.

Referencias

1 Skandalakis JE, Colborn GL, Weidman TW, Skandalakis LJ, Foster RS, Skandalakis PN. Skandalakis' surgical anatomy: The embryologic and anatomic basis of modern surgery. Athens, Greece: Paschalidis Medical Publication Ltd.; 2004.

2 Brunicardi FC, Andersen DK, Billiar TR, Dunn DL, Kao LS, Hunter JG, et al. editors. Schwartz's principles of surgery, 11e. New York, NY: McGraw-Hill Education; 2019.

3 Harboe KM, Bardram L. The quality of cholecystectomy in Denmark: outcome and risk factors for 20,307 patients from the national database. Surg Endosc. 2011;25:1630-41. https://doi.org/10.1007/s00464-010-1453-8

4 Gouma DJ, Go PM. Bile duct injury during laparoscopic and conventional cholecystectomy. J Am Coll Surg. 1994;178:229-33.

5 Tantia O, Jain M, Khanna S, Sen B. Iatrogenic biliary injury: 13,305 cholecystectomies experienced by a single surgical team over more than 13 years. Surg Endosc. 2008;22:1077-86. https://doi.org/10.1007/s00464-007-9740-8

6 Way LW, Stewart L, Gantert W, Liu K, Lee CM, Whang K, et al. Causes and prevention of laparoscopic bile duct injuries: Analysis of 252 cases from a human factors and cognitive psychology perspective. Ann Surg. 2003;237:460-9. https://doi.org/10.1097/01.sla.0000060680.92690.e9

7 Nuzzo G, Giuliante F, Giovannini I, Murazio M, D'Acapito F, Ardito F, et al. Advantages of multidisciplinary management of bile duct injuries occurring during cholecystectomy. Am J Surg. 2008;195:763-9. https://doi.org/10.1016/j.amjsurg.2007.05.046

8 Lee CM, Stewart L, Way LW. Postcholecystectomy abdominal bile collections. Arch Surg. 2000;135:538-44. https://doi.org/10.1001/archsurg.135.5.538

9 Gupta N, Solomon H, Fairchild R, Kaminski DL. Management and outcome of patients with combined bile duct and hepatic artery injuries. Arch Surg. 1998;133:176-81. https://doi.org/10.1001/archsurg.133.2.176

10 Sicklick JK, Camp MS, Lillemoe KD, Melton GB, Yeo CJ, Campbell KA, et al. Surgical management of bile duct injuries sustained during laparoscopic cholecystectomy: Perioperative results in 200 patients. Ann Surg. 2005;241:786-95. https://doi.org/10.1097/01.sla.0000161029.27410.71

11 Strasberg SM, Hertl M, Soper NJ. An analysis of the problem of biliary injury during laparoscopic cholecystectomy. J Am Coll Surg. 1995;180:101-25.

12 Bismuth H, Majno PE. Biliary strictures: Classification based on the principles of surgical treatment. World J Surg. 2001;25:1241-4. https://doi.org/10.1007/s00268-001-0102-8

13 Mercado MA, Dominguez I. Classification and management of bile duct injuries. World J Gastrointest Surg. 2011;3:43-8. https://doi.org/10.4240/wjgs.v3.i4.43

14 Cho JY, Jaeger AR, Sanford DE, Fields RC, Strasberg SM. Proposal for standardized tabular reporting of observational surgical studies illustrated in a study on primary repair of bile duct injuries. J Am Coll Surg. 2015;221:678-88. https://doi.org/10.1016/j.jamcollsurg.2015.06.004

15 Cho JY, Baron TH, Carr-Locke DL, Chapman WC, Costamagna G, de Santibanes E, et al. Proposed standards for reporting outcomes of treating biliary injuries. HPB (Oxford). 2018;20:370-8. https://doi.org/10.1016/j.hpb.2017.10.012

16 Giuliante F, Panettieri E, De Rose AM, Murazio M, Vellone M, Mele C, et al. Bile duct injury after cholecystectomy: Timing of surgical repair should be based on clinical presentation. The experience of a tertiary referral center with Hepp-Couinaud hepatico-jejunostomy. Updates Surg. 2023;75:1509-17. https://doi.org/10.1007/s13304-023-01611-7

17 Otto W, Sierdziński J, Smaga J, Kornasiewicz O, Dudek K, Zieniewicz K. Actuarial patency rates of hepatico-jejunal anastomosis after repair of bile duct injury at a reference center. J Clin Med. 2022;11:3396. https://doi.org/10.3390/jcm11123396

18 Lindemann J, Krige JEJ, Kotze U, Jonas E. Factors leading to loss of patency after biliary reconstruction of major laparoscopic cholecystectomy bile duct injuries: An observational study with long-term outcomes. HPB (Oxford). 2020;22:1613-21. https://doi.org/10.1016/j.hpb.2020.02.010

19 Martinez-Mier G, Moreno-Ley PI, Mendez-Rico D. Factors associated with patency loss and actuarial patency rate following post-cholecystectomy bile duct injury repair: Long-term follow-up. Langenbecks Arch Surg. 2020;405:999-1006. https://doi.org/10.1007/s00423-020-01984-y

20 Marichez A, Adam JP, Laurent C, Chiche L. Hepaticojejunostomy for bile duct injury: State of the art. Langenbecks Arch Surg. 2023;408:107. https://doi.org/10.1007/s00423-023-02818-3

21 Miura F, Okamoto K, Takada T, Strasberg SM, Asbun HJ, Pitt HA, et al. Tokyo Guidelines 2018: Initial management of acute biliary infection and flowchart for acute cholangitis. J Hepatobiliary Pancreat Sci. 2018;25:31-40. https://doi.org/10.1002/jhbp.509

22 Porembka MR, Hall BL, Hirbe M, Strasberg SM. Quantitative weighting of postoperative complications based on the Accordion severity grading system: Demonstration of potential impact using the American College of Surgeons National Surgical Quality Improvement Program. J Am Coll Surg. 2010;210:286-98. https://doi.org/10.1016/j.jamcollsurg.2009.12.004

23 Bryce-Alberti M, Campos LN, Dey T, Del Valle DD, Hill SK, Zaigham M, et al. Availability of laparoscopic surgery in Mexico's public health system: A nationwide retrospective analysis. Lancet Reg Health Am. 2023;24:100556. https://doi.org/10.1016/j.lana.2023.100556

24 de'Angelis N, Catena F, Memeo R, Coccolini F, Martínez-Pérez A, Romeo OM, et al. 2020 WSES guidelines for the detection and management of bile duct injury during cholecystectomy. World J Emerg Surg. 2021;16:30. https://doi.org/10.1186/s13017-021-00369-w

25 Halle-Smith JM, Hall LA, Mirza DF, Roberts KJ. Risk factors for anastomotic stricture after hepaticojejunostomy for bile duct injury–A systematic review and meta-analysis. Surgery. 2021;170:1310-6. https://doi.org/10.1016/j.surg.2021.05.015

26 Okabayashi T, Shima Y, Sumiyoshi T, Sui K, Iwata J, Morita S, et al. Incidence and risk factors of cholangitis after hepaticojejunostomy. J Gastrointest Surg. 2018;22:676-83. https://doi.org/10.1007/s11605-017-3532-9

27 Birgin E, Téoule P, Galata C, Rahbari NN, Reissfelder C. Cholangitis following biliary-enteric anastomosis: A systematic review and meta-analysis. Pancreatology. 2020;20:736-45. https://doi.org/10.1016/j.pan.2020.04.017

28 Jindal S, Bagwan AI, Rathinasamy R, R P, Chidambaranathan S, O L NB. Hepatolithiasis: A retrospective analysis of surgical management options in a tertiary care centre in southern India. Cureus. 2022;14:e27797 https://doi.org/10.7759/cureus.27797

29 Plahuta I, Turk Š, Petreski BL, Magdalenić T, Potrč S, Ivanecz A. Surgical repair of bile duct injuries due to cholecystectomy—An experience from a referral center in Slovenia. Life (Basel). 2025;15:874. https://doi.org/10.3390/life15060874

30 Nahab B, Sriwastwa A, Shelton C, Ray C, Makramalla A, Seetharam C, et al. Stepwise percutaneous approach to treat severe benign hepaticojejunostomy stenosis. Semin Intervent Radiol. 2022;39:435-40. https://doi.org/10.1055/s-0042-1757343

31 Lopez-Benitez R, Breiding PS, Roos JE, Zschokke I, Scheiwiller A, Gass JM, et al. Interventional treatment of biliodigestive anastomosis leaks with a modified percutaneous transhepatic cholangiodrainage. BMJ Open Gastroenterol. 2022;9:e000803. https://doi.org/10.1136/bmjgast-2021-000803

Rev Colomb Cir. 2026;41:1153-60
https://doi.org/10.30944/20117582.3267

ARTÍCULO ORIGINAL

Uso de catéter peritoneal permanente en ascitis maligna refractaria: Serie de casos

Use of permanent peritoneal catheter in malignant refractory ascites: A case series

Yully Catalina Urrego-Montoya, MD[1], Luz Adriana Santamaría-Ávila, MD[1], María Angélica Ballén, RN[1], Henry Giovanni Galán-Pulido, MD[1], Danny Steven Castiblanco-Delgado, MD[1]

1 Programa de Medicina del Dolor y Cuidado Paliativo, Clínica Colsanitas; Servicio de Cuidados Paliativos, Clínica Universitaria Colombia, Bogotá, D.C., Colombia.

Resumen

Introducción. La ascitis maligna refractaria deteriora la calidad de vida en pacientes con cáncer avanzado y con frecuencia requiere paracentesis evacuadoras repetidas. Los catéteres peritoneales permanentes pueden facilitar el drenaje programado dentro de la atención por cuidados paliativos en el domicilio.

Métodos. Estudio observacional de serie de casos que incluyó pacientes atendidos en un programa de cuidados paliativos entre enero de 2022 y septiembre de 2024. Se evaluaron variables sociodemográficas, funcionalidad, paracentesis previas, síntomas antes y después del implante mediante el *Edmonton Symptom Assessment System*, complicaciones relacionadas con el catéter y supervivencia posterior. Se realizó un análisis descriptivo y comparación exploratoria pre–post con prueba de Wilcoxon pareada.

Resultados. Serie de 16 pacientes, 68,8 % hombres. Se calculó la mediana en edad de 59 años, escala *Eastern Cooperative Oncology Group* de 3, Karnofsky de 45, número de paracentesis previas de 3, con intervalo de 6 días y supervivencia posterior de 20 días. Se observaron cambios significativos en dominios por escala *Edmonton Symptom Assessment System*: dolor (p=0,004), cansancio (p=0,013), náuseas (p=0,042), tristeza (p=0,021), ansiedad (p=0,016), apetito (p=0,007), disnea (p=0,019) y bienestar (p=0,004). Hubo disfunción del catéter en el 31,3 % y peritonitis en 6,2 %, sin eventos mayores.

Conclusión. En esta serie de casos, la colocación de un catéter peritoneal permanente no tunelizado se asoció con cambios favorables en síntomas reportados por escala *Edmonton Symptom Assessment System* y baja frecuencia de complicaciones. Los hallazgos deben interpretarse como descriptivos y generadores de hipótesis en el contexto de ascitis maligna refractaria y cuidados paliativos.

Palabras clave: cuidados paliativos; ascitis; peritoneo; catéteres de permanencia; calidad de vida.

Fecha de recibido: 16/03/2026 - Fecha de aceptación: 13/05/2026 - Publicación en línea: 16/10/2026
Correspondencia: Danny Steven Castiblanco-Delgado, Calle 22B # 66 – 46, Clínica Universitaria Colombia, Consultorio 816, Bogotá, D.C., Colombia. Teléfono: +57 3012027234. Dirección electrónica: dascastiblanco@colsanitas.com
Citar como: Urrego-Montoya YC, Santamaría-Ávila LA, Ballén MA, Galán-Pulido HG, Castiblanco-Delgado DS. Uso de catéter peritoneal permanente en ascitis maligna refractaria: Serie de casos. Rev Colomb Cir. 2026;41:1153-60. https://doi.org/10.30944/20117582.3267

Este es un artículo de acceso abierto bajo una Licencia Creative Commons - BY-NC-ND https://creativecommons.org/licenses/by-nc-nd/4.0/deed.es

Abstract

Introduction. Refractory malignant ascites impairs quality of life in patients with advanced cancer and frequently requires repeated therapeutic paracentesis. Indwelling peritoneal catheters can facilitate scheduled drainage within the context of home-based palliative care.

Methods. An observational case series study including patients treated in a palliative care program between January 2022 and September 2024. Sociodemographic variables, functional status, prior paracenteses, symptoms before and after implantation (assessed using the Edmonton Symptom Assessment System), catheter-related complications, and subsequent survival were evaluated. A descriptive analysis and an exploratory pre-post comparison using the paired Wilcoxon test were performed.

Results. In a series of 16 patients (68.8% male), the following median values were calculated: age 59 years; Eastern Cooperative Oncology Group score 3; Karnofsky score 45; three prior paracenteses (with a 6-day interval); and a subsequent survival of 20 days. Significant changes were observed in the following domains of the Edmonton Symptom Assessment System: pain (p=0.004), fatigue (p=0.013), nausea (p=0.042), sadness (p=0.021), anxiety (p=0.016), appetite (p=0.007), dyspnea (p=0.019), and well-being (p=0.004). Catheter dysfunction occurred in 31.3% of cases and peritonitis in 6.2%, with no major adverse events.

Conclusions. In this case series, the placement of a non-tunneled permanent peritoneal catheter was associated with favorable changes in symptoms reported via the Edmonton Symptom Assessment System and a low frequency of complications. These findings should be interpreted as descriptive and hypothesis-generating within the context of refractory malignant ascites and palliative care.

Keywords: palliative care; ascites; peritoneum; indwelling catheters; quality of life.

Introducción

La ascitis maligna refractaria (AMR) es una complicación de neoplasias avanzadas, asociada con alta carga sintomática y deterioro funcional. La distensión abdominal, el dolor, la disnea, la saciedad precoz y el malestar general pueden afectar de forma importante la calidad de vida del paciente y su familia. Con frecuencia, el manejo incluye diuréticos, cuando están indicados, y paracentesis evacuadoras repetidas, con potenciales riesgos y una elevada necesidad de atención hospitalaria [1-6].

En este contexto, los catéteres peritoneales permanentes han sido utilizados como una alternativa para facilitar el drenaje controlado, potencialmente en el domicilio, con el objetivo paliativo de aliviar síntomas y disminuir la carga de procedimientos repetidos. Sin embargo, los resultados y perfiles de complicaciones pueden variar según el tipo de catéter, la técnica de inserción, el seguimiento y el contexto asistencial [7-10].

El objetivo del presente estudio fue describir la experiencia con la inserción de catéteres peritoneales permanentes no tunelizados en pacientes con AMR, atendidos por cuidados paliativos de un centro de cuarto nivel en Bogotá, D.C., Colombia.

Métodos

Tipo de estudio y población

Se realizó un estudio retrospectivo de serie de casos basado en la revisión de registros secundarios institucionales. Se incluyeron los pacientes mayores de 18 años, con diagnóstico oncológico en etapa terminal dado por expectativa de supervivencia menor a seis semanas por *Palliative Prognostic Index* (PPI) [11], con evidencia en los controles de persistencia de la ascitis maligna a pesar del manejo con medidas farmacológicas y no farmacológicas (refractariedad), atendidos en el programa de cuidados paliativos con inserción de catéter peritoneal permanente no tunelizado entre enero de 2022 y septiembre de 2024.

Se excluyeron los pacientes con sospecha de peritonitis u otro foco infeccioso activo, ascitis tabicada o con opción de tratamiento específico para el cáncer.

La inserción del catéter peritoneal permanente no tunelizado la realizó el grupo de radiología intervencionista, con técnica aséptica y anestesia local.

Manejo de los datos

Los datos fueron obtenidos de la base de datos en Excel del servicio de Radiología Intervencionista y del censo institucional en Excel del programa de Cuidados Paliativos, correspondientes al periodo comprendido entre enero de 2022 y septiembre de 2024.

Variables

Se recolectaron variables sociodemográficas (edad, sexo) y oncológicas, como tipo de neoplasia y tratamiento oncológico activo al momento del catéter. La funcionalidad se evaluó con la escala *Eastern Cooperative Oncology Group* (ECOG) [12] y el índice de Karnofsky [13]. Se registró el número y la frecuencia de paracentesis previas, la evolución sintomática medida con el *Edmonton Symptom Assessment System* (ESAS) [14] previo y posterior a la realización del procedimiento, las complicaciones observadas (disfunción, peritonitis, sangrado, perforación, infección del sitio) y la supervivencia posterior al procedimiento (días desde la inserción hasta la muerte o último contacto).

Análisis estadístico

Se realizó un análisis descriptivo con medidas de tendencia central y dispersión según la distribución de cada variable. La comparación previa y posterior al procedimiento de los dominios ESAS se reportó como exploratoria mediante la prueba de Wilcoxon pareada.

Resultados

Se incluyeron 16 pacientes con ascitis maligna refractaria (AMR); once (68,8 %) fueron hombres. La mediana de edad fue 59 años (RIQ 47,5–66,8) (Tabla 1). La funcionalidad mostró un deterioro

Tabla 1. Características sociodemográficas, clínicas y funcionalidad de los pacientes (n=16)

Caso	Género	Edad	Karnofsky	ECOG	Diagnóstico	Paracentesis previas
1	Masculino	35	50	3	Cáncer de hígado	8
2	Femenino	48	20	4	Cáncer de estomago	4
3	Femenino	84	50	3	Cáncer de estomago	4
4	Masculino	39	40	4	Cáncer de estomago	3
5	Femenino	41	50	3	Cáncer de estomago	3
6	Masculino	59	40	4	Cáncer de hígado	3
7	Masculino	54	60	2	Cáncer de peritoneo	3
8	Masculino	69	40	4	Cáncer de hígado	2
9	Masculino	59	50	3	Cáncer de páncreas	5
10	Masculino	46	50	3	Cáncer de estomago	3
11	Masculino	79	50	3	Cáncer de páncreas	3
12	Femenino	79	30	4	Cáncer de páncreas	2
13	Masculino	51	40	4	Cáncer de estomago	5
14	Femenino	63	40	3	Cáncer de páncreas	3
15	Masculino	66	40	4	Cáncer de colon	3
16	Masculino	64	50	3	Cáncer de estomago	6

* ECOG: *Eastern Cooperative Oncology Group.*

Fuente: elaboración propia basada en los registros clínicos de la institución.

importante, con una mediana de ECOG de 3 y una mediana de Karnofsky 45 %.

Los pacientes habían recibido paracentesis evacuadoras previas con una mediana de 3 procedimientos y un intervalo mediano de 6 días entre paracentesis. La estimación de la supervivencia global posterior al implante del catéter se presenta en la curva de Kaplan-Meier (Figura 1), la cual muestra una mediana de supervivencia de 20 días desde la colocación del dispositivo.

En la comparación exploratoria pre–post de la escala ESAS, se evidenciaron reducciones en las puntuaciones de la mayoría de los dominios evaluados (Figura 2). Se destaca la reducción estadísticamente significativa en dolor (p=0,004), cansancio (p=0,013), náuseas (p=0,042), tristeza (p=0,021), ansiedad (p=0,016), apetito (p=0,007), disnea (p=0,019) y bienestar global (p=0,004), con una tendencia en somnolencia (p=0,061) (Tabla 2). El ESAS total post-catéter tuvo una mediana de 17.

La causa de fallecimiento no estuvo relacionada directamente con el catéter en ninguno de los casos, sino con la progresión de la enfermedad oncológica; el paciente que presentó peritonitis falleció tras la solicitud de prestación de la ayuda médica para morir (eutanasia). Las complicaciones registradas incluyeron disfunción del catéter en cinco (31,3 %) y peritonitis en uno (6,2 %). No se registraron sangrado, perforación ni infección del sitio de salida del catéter.

Discusión

Los hallazgos de esta serie de casos describen la experiencia institucional con la inserción de catéter peritoneal permanente no tunelizado en pacientes con ascitis maligna refractaria (AMR) atendidos en un programa de cuidados paliativos.

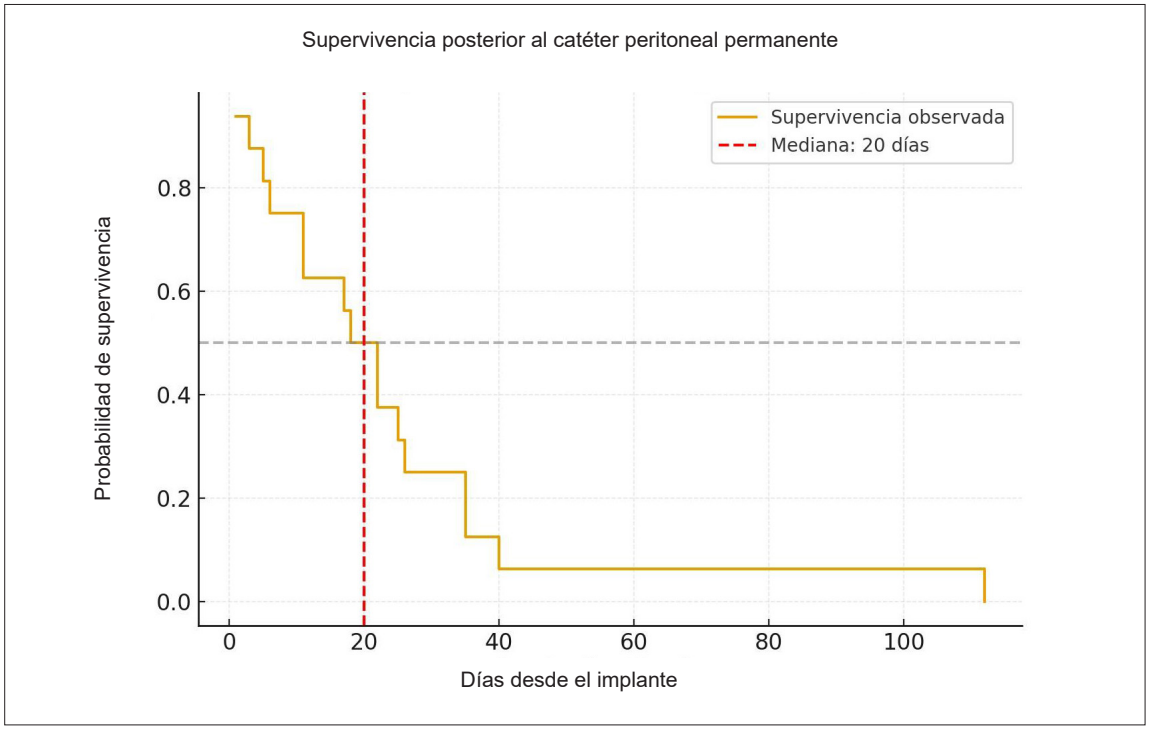

Figura 1. Curva de supervivencia global de Kaplan-Meier posterior a la colocación del catéter peritoneal permanente. La línea continua representa la probabilidad acumulada de supervivencia desde la fecha del procedimiento hasta el fallecimiento. La línea discontinua marca la mediana de supervivencia (20 días).

Fuente: elaboración propia basada en datos obtenidos.

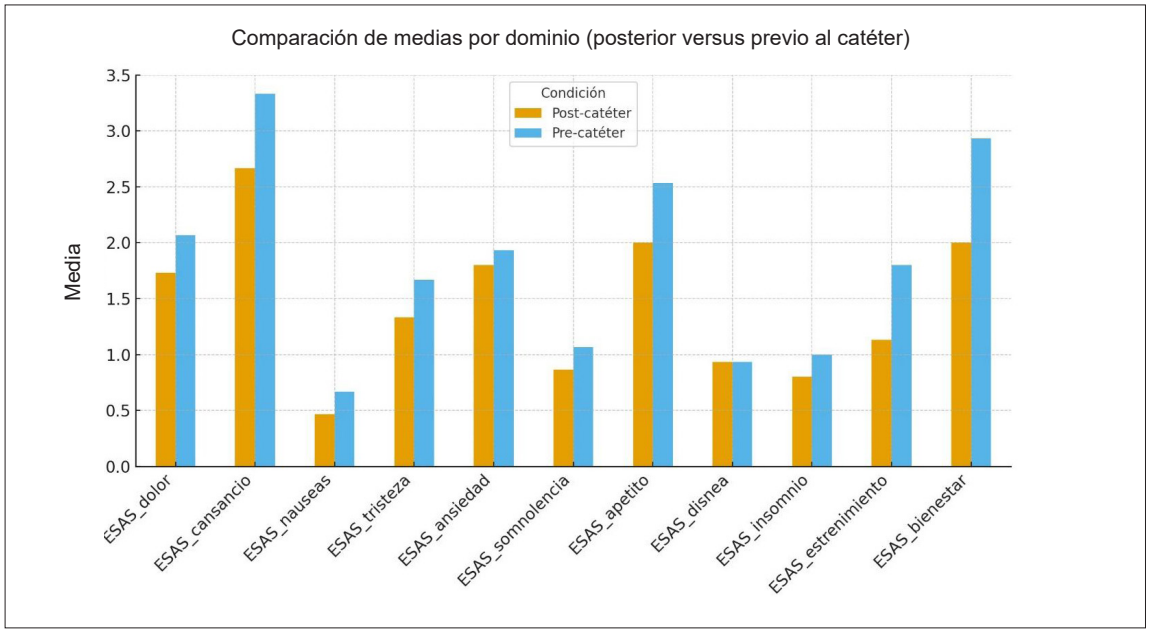

Figura 2. Evaluación de la intensidad de los síntomas pre y post-implante del catéter peritoneal permanente según la escala ESAS (*Edmonton Symptom Assessment System*) (n=16). Las barras representan la media del puntaje obtenido para cada dominio sintomático en una escala numérica de 0 (ausencia del síntoma) a 10 (máxima intensidad posible).

Fuente: elaboración propia basada en los registros obtenidos.

Tabla 2. Comparación de los síntomas evaluados mediante la escala ESAS antes y después del implante del catéter peritoneal permanente (n=16)

Síntoma / Dominio ESAS *	Pre-implante Mediana (RIQ)	Post-implante Mediana (RIQ)	Diferencia Mediana ($IC_{95\,\%}$) **	p ***
Dolor	7,0 (5,0 – 8,0)	2,0 (1,0 – 3,0)	-4,5 (-6,0 a -2,5)	0,004
Cansancio	8,0 (6,0 – 9,0)	3,0 (2,0 – 5,0)	-4,0 (-6,0 a -1,5)	0,013
Náuseas	4,0 (2,0 – 6,0)	1,0 (0,0 – 2,0)	-2,5 (-4,5 a -0,5)	0,042
Tristeza	5,0 (3,0 – 7,0)	2,0 (1,0 – 3,0)	-3,0 (-5,0 a -1,0)	0,021
Ansiedad	6,0 (4,0 – 7,0)	2,0 (1,0 – 3,0)	-3,5 (-5,0 a -1,0)	0,016
Apetito	7,0 (5,0 – 8,0)	3,0 (2,0 – 4,0)	-4,0 (-5,5 a -1,5)	0,007
Disnea	8,0 (6,0 – 9,0)	2,0 (1,0 – 3,0)	-5,0 (-7,0 a -2,0)	0,019
Bienestar	8,0 (6,0 – 9,0)	3,0 (2,0 – 4,0)	-4,5 (-6,5 a -2,0)	0,004
Somnolencia	5,0 (3,0 – 7,0)	3,0 (2,0 – 5,0)	-1,5 (-3,5 a 0,5)	0,061
ESAS Total (Puntaje global)	57,0 (48,0 – 68,0)	17,0 (12,0 – 22,0)	-38,0 (-48,5 a -24,0)	<0,001

***** ESAS: *Edmonton Symptom Assessment System* (calificado de 0 = ausencia del síntoma a 10 = peor síntoma posible); RIQ: rango intercuartílico.

** Estimador de ubicación de Hodges-Lehmann para la diferencia mediana en datos pareados (Post vs. Pre). El valor negativo indica una reducción en la intensidad del síntoma posterior al implante del catéter.

******* Valor de *p* calculado mediante la prueba de rangos con signo de Wilcoxon para muestras pareadas.

Fuente: Elaboración propia basada en datos obtenidos.

En el análisis exploratorio pre–post se registraron cambios en varios dominios del ESAS, particularmente en dolor, disnea, bienestar global y síntomas emocionales. En la literatura, el drenaje peritoneal domiciliario con catéteres permanentes se ha descrito como una alternativa paliativa utilizada para disminuir la carga de procedimientos repetidos y favorecer el control sintomático, con impacto en la calidad de vida reportado en diferentes contextos clínicos [3,4,6,7,10].

La ascitis maligna se reconoce como un marcador de enfermedad avanzada y mal pronóstico, con medianas de supervivencia reportadas entre 5 y 20 semanas y una baja proporción de supervivencia a seis meses, con variaciones según el tipo de neoplasia [1,7,9]. En este escenario, el enfoque terapéutico se orienta principalmente a la paliación de síntomas más que a la prolongación de la supervivencia [7,9,15]. En nuestra serie, la mediana de supervivencia posterior al implante (20 días) refleja la fase terminal de la enfermedad oncológica en los pacientes evaluados, reafirmando que el objetivo principal de la intervención fue el confort y la optimización de la calidad de vida. La mejoría observada en dolor y disnea en esta serie es coherente con lo reportado en series previas, donde la reducción de la presión intraabdominal posterior al drenaje se relaciona con mayor confort y con menor necesidad de paracentesis evacuadoras [4,16,17].

Asimismo, los cambios registrados en dominios emocionales, como ansiedad y tristeza, resaltan la relevancia del abordaje paliativo integral. En cuidados paliativos, el empoderamiento del paciente y del cuidador para el manejo domiciliario se ha asociado con mayor percepción de bienestar y reducción de la carga emocional derivada de visitas frecuentes a los servicios de urgencias o los procedimientos repetidos [6,15].

El perfil de seguridad observado demuestra la factibilidad del procedimiento, predominando las complicaciones de origen mecánico sobre las infecciosas, sin registrarse eventos mayores como sangrado o perforación abdominal. Estas frecuencias deben interpretarse como descriptivas y pueden variar por tipo de catéter, técnica de inserción, duración del seguimiento y características del paciente; en la literatura se han reportado rangos heterogéneos de complicaciones [2,4,8,10,18]. De manera particular, algunos estudios han descrito menores tasas de infección y mejor permeabilidad a largo plazo con catéteres tunelizados frente a no tunelizados, lo cual apoya la necesidad de estandarizar protocolos de selección del dispositivo, técnica, educación a cuidadores y seguimiento [4,13,19].

Estudios previos con diseños similares, principalmente series de casos y análisis retrospectivos, han descrito la utilización de catéteres peritoneales permanentes en pacientes con AMR como una estrategia paliativa factible y orientada al control sintomático. Castiblanco-Delgado DS, et al. [3], Coupe NA, et al. [17] y Knight JA, et al. [18] documentaron mejoría en síntomas como distensión abdominal, disnea y dolor, así como una reducción en la frecuencia de paracentesis repetidas, con perfiles de complicaciones variables según el tipo de catéter y el contexto asistencial. En comparación con esos estudios, los hallazgos del presente trabajo muestran tendencias consistentes en la mejoría de síntomas medidos con ESAS y en la naturaleza de los eventos adversos observados, aportando evidencia adicional desde un programa de cuidados paliativos y contribuyendo a la caracterización de esta intervención en el ámbito institucional.

Entre las fortalezas de esta serie se encuentran el registro sistemático de síntomas mediante ESAS, la documentación de complicaciones y la realización en un programa de cuidados paliativos de cuarto nivel. Sin embargo, el estudio presenta limitaciones inherentes al diseño, con un tamaño muestral reducido, ausencia de grupo comparador, heterogeneidad clínica y tiempo limitado de seguimiento, lo que restringe la generalización e impide establecer inferencias causales. En consecuencia, los resultados deben considerarse observacionales y generadores de hipótesis para estudios prospectivos posteriores [10,16].

Conclusiones

El uso del catéter peritoneal permanente no tunelizado constituye una estrategia paliativa factible

y efectiva para el control sintomático en pacientes con ascitis maligna refractaria en fase avanzada. Logra una reducción significativa de la carga de los síntomas como dolor y disnea (medidos por ESAS), mediante el drenaje domiciliario y con un perfil de complicaciones manejable; por lo tanto, su implementación dentro de protocolos institucionales bien estructurados permite optimizar el confort y la calidad de vida de los pacientes, evitando procedimientos hospitalarios invasivos y repetidos en el tramo final de la vida.

Cumplimiento de normas éticas:

Consentimiento informado: El estudio corresponde a una investigación retrospectiva basada en el análisis de registros secundarios previamente recolectados con fines asistenciales; no se realizó ninguna intervención directa sobre los pacientes ni modificación de variables biológicas, psicológicas o sociales. El presente estudio se adhiere a principios bioéticos, se establece que los autores respetaron durante su investigación los principios éticos de la Asociación Médica Mundial y la Declaración de Helsinki. De acuerdo con la Resolución 8430 de 1993 del Ministerio de Salud de Colombia, esta investigación se clasifica como sin riesgo. Los datos fueron anonimizados antes de su análisis, garantizando la confidencialidad y protección de la información personal. En este contexto, no se requirió consentimiento informado individual.

Conflictos de interés: Los autores declararon que no existen conflictos de interés.

Uso de Inteligencia Artificial: Los autores declararon que se hizo uso de IA por medio de *Copilot* y *Chat GPT* para el análisis de los datos y creación de las tablas, al igual que para la corrección de estilo en el documento final.

Fuentes de financiación: No hubo fuente de financiamiento del estudio diferente a los autores.

Contribución de los autores:

- Diseño y concepción del estudio: Yully Catalina Urrego-Montoya, Luz Adriana Santamaría, María Angélica Ballén, Henry Giovanni Galán, Danny Steven Castiblanco.
- Adquisición de datos: Yully Catalina Urrego-Montoya, Luz Adriana Santamaría, María Angélica Ballén, Henry Giovanni Galán, Danny Steven Castiblanco.
- Análisis e interpretación de datos: Yully Catalina Urrego-Montoya, Danny Steven Castiblanco.
- Redacción del manuscrito: Yully Catalina Urrego-Montoya, Danny Steven Castiblanco.
- Revisión crítica: Yully Catalina Urrego-Montoya, Danny Steven Castiblanco.

Referencias

1 Castaño-Cárcamo MA, Fletcher-Prieto AV. Terapia intraperitoneal paliativa en ascitis maligna refractaria. Rev Colomb Cancerol. 2018;22:18-38. https://doi.org/10.1016/j.rccan.2017.01.001

2 Mosquera-Klinger G, Mayo-Patiño M, Suárez Y. Paracentesis: Datos sobre la correcta utilización. Univ Med. 2018;59-1-8. https://doi.org/10.11144/Javeriana.umed59-1.para

3 Castiblanco-Delgado DS, Seija-Butnaru D, Quintero-Carreño V, Molina-Arteta BM. Análisis retrospectivo del uso de catéteres peritoneales no tunelizados para el manejo de la ascitis maligna refractaria: Serie de casos. Med Paliat. 2021;28:39-43. https://doi.org/10.20986/medpal.2021.1146/2020

4 Kaya A, Nas OF, Erdogan C. Tunneled peritoneal catheter placement in palliation of malignant ascites: A study with two different types of catheters. Biomed Res Int. 2019;2019:4132396. https://doi.org/10.1155/2019/4132396

5 Wu X, Rabei R, Keller EJ, King B, Kothary N, Kohi M, et al. Tunneled peritoneal catheter vs repeated paracenteses for recurrent ascites: A cost-effectiveness analysis. Cardiovasc Intervent Radiol. 2022;45:972-82. https://doi.org/10.1007/s00270-022-03103-4

6 Oiartzabal-Elorriaga U, Aza-Martínez I, Korta-Gómez I, Gorriño-Angulo O, Zabala-Landa R, Cisneros-Carpio S, et al. Cuidados paliativos en radiología. Sistema de drenaje peritoneal permanente como herramienta en el manejo de la ascitis maligna recurrente. Revista de la Sociedad Española de Radiología Médica (SERAM). 2022;1:9593.

7 Stukan M. Drainage of malignant ascites: Patient selection and perspectives. Cancer Manag Res. 2017;9:115-30. https://doi.org/10.2147/CMAR.S100210

8 Cavazzoni E, Bugiantella W, Graziosi L, Franceschini MS, Donini A. Malignant ascites: Pathophysiology and treatment. Int J Clin Oncol. 2013;18:1-9. https://doi.org/10.1007/s10147-012-0396-6

9 Hodge C, Badgwell BD. Palliation of malignant ascites. J Surg Oncol. 2019;120:67-73. https://doi.org/10.1002/jso.25453

10 Christensen L, Wildgaard L, Wildgaard K. Permanent catheters for recurrent ascites—a critical and systematic review of study methodology. Support Care Cancer. 2016;24:2767-79. https://doi.org/10.1007/s00520-016-3145-y

11 Morita T, Tsunoda J, Inoue S, Chihara S. The Palliative Prognostic Index: A scoring system for survival prediction of terminally ill cancer patients. Support Care Cancer. 1999;7:128-33. https://doi.org/10.1007/s005200050242

12 Oken MM, Creech RH, Tormey DC, Horton J, Davis TE, McFadden ET, et al. Toxicity and response criteria of the Eastern Cooperative Oncology Group. Am J Clin Oncol. 1982;5:649-55. https://doi.org/10.1097/00000421-198212000-00014

13 Schag CC, Heinrich RL, Ganz PA. Karnofsky performance status revisited: Reliability, validity, and guidelines. J Clin Oncol. 1984;2:187-93. https://doi.org/10.1200/JCO.1984.2.3.187

14 Bruera E, Kuehn N, Miller MJ, Selmser P, Macmillan K. The Edmonton Symptom Assessment System (ESAS): A simple method for the assessment of palliative care patients. J Palliat Care. 1991;7:6-9. https://doi.org/10.1177/082585979100700202

15 Kietpeerakool C, Rattanakanokchai S, Jampathong N, Srisomboon J, Lumbiganon P. Management of drainage for malignant ascites in gynaecological cancer. Cochrane Database Syst Rev. 2019;12:CD007794. https://doi.org/10.1002/14651858.CD007794.pub3

16 Bleicher J, Lambert LA. A palliative approach to management of peritoneal carcinomatosis and malignant ascites. Surg Oncol Clin N Am. 2021;30:475-90. https://doi.org/10.1016/j.soc.2021.02.004

17 Coupe NA, Cox K, Clark K, Boyer M, Stockler M. Outcomes of permanent peritoneal ports for the management of recurrent malignant ascites. J Palliat Med. 2013;16:938-40. https://doi.org/10.1089/jpm.2012.0535

18 Knight JA, Thompson SM, Fleming CJ, Bendel EC, Neisen MJ, Neidert NB, et al. Safety and effectiveness of palliative tunneled peritoneal drainage catheters in the management of refractory malignant and non-malignant ascites. Cardiovasc Intervent Radiol. 2018;41:753-61. https://doi.org/10.1007/s00270-017-1872-1

19 Murray FR, Gnehm F, Schindler V, Morell B, Gubler C, Kretschmer EM, et al. Permanent tunneled drainage of ascites in palliative patients: Timing needs evaluation. J Palliat Med. 2022;25:1132-5. https://doi.org/10.1089/jpm.2021.0506

Rev Colomb Cir. 2026;41:1161-70
https://doi.org/10.30944/20117582.3290

ORIGINAL ARTICLE

Clinical outcomes of minimally invasive and non-operative surgical treatment of the appendiceal phlegmon

Resultados clínicos del tratamiento quirúrgico mínimamente invasivo y no quirúrgico del flemón apendicular

Ana María Muñoz-Escandón, MD[1], Luis Felipe Cabrera-Vargas, MD[2], Carlos Luna-Jaspe, MD[3], Claudia Milena Garizábalo-Dávila, PhD[4], Fabriccio J. Visconti-Lopez, MD, MPH[5]

1 Specialization program in General Surgery, University El Bosque, Bogotá, D.C., Colombia.
2 Department of Surgery, Fundación Santa Fé de Bogotá, Bogotá, D.C., Colombia.
3 Department of General Surgery, Los Cobos Medical Center, Bogotá, D.C., Colombia.
4 Department of Health Sciences, Universidad de la Costa, Barranquilla, Colombia.
5 Universidad Científica del Sur, Lima, Perú.

Abstract

Introduction. Appendiceal phlegmon is an uncommon complication of acute appendicitis. The best approach between emergency surgery vs non-operative management remains unclear.

Methods. Descriptive cross-sectional study comparing emergency laparoscopic appendectomy versus non-operative management. Outcomes included hospital length of stay, antibiotic duration, postoperative complications, intensive care unit (ICU) admission, and mortality.

Results. Among 772 patients with acute appendicitis, 59 had appendiceal phlegmon. Most underwent emergency laparoscopic appendectomy (91.5%; n=54); 8.5% (n=5) received non-operative treatment. In the surgical group, cecectomy was required in 12 patients (22.2%), with reinterventions in 3.7% (n=2), surgical site infection in 1.9% (n=1), ICU admission in 3.7% (n=2), and mortality of 1.9% (n=1). Median hospital length of stay was 4.3 days and antibiotic duration 6.4 days. In the non-operative group, treatment failure occurred in two patients (40%), requiring emergency surgery (one with cecectomy); 40% underwent percutaneous drainage. Non-operative management had longer hospital length of stay (10.4 vs 4.6 days; p=0.014) and longer antibiotic therapy (9.8 vs 6.4 days; p=0.025).

Conclusions. Emergency laparoscopic appendectomy was associated with shorter hospital length of stay and antibiotic use, supporting it as a safe and effective strategy for the treatment of appendiceal phlegmon.

Keywords: appendicitis; appendectomy; laparoscopy; non-operative management; emergency treatment.

Received: 04/10/2026 - Accepted: 05/27/2026 - Published online: 07/29/2026
Corresponding author: Fabriccio J. Visconti-Lopez, Universidad Científica del Sur, Lima, Perú, Carretera Panamericana Sur 19, Distrito de Villa El Salvador, 15067, Lima, Perú. Tel.: +51 955 656 442. E-mail: fvisconti@cientifica.edu.pe
Cite as: Muñoz-Escandón AM, Cabrera-Vargas LF, Luna-Jaspe C, Garizábalo-Dávila CM, Visconti-Lopez FJ. Clinical outcomes of minimally invasive and non-operative surgical treatment of the appendiceal phlegmon. Rev Colomb Cir. 2026;41:1161-70. https://doi.org/10.30944/20117582.3290

This is an open Access under a Creative Commons License - BY-NC-ND https://creativecommons.org/licenses/by-ncnd/4.0/deed.es

Resumen

Introducción. El plastrón apendicular es una complicación infrecuente de la apendicitis aguda. No hay consenso sobre el mejor manejo entre la cirugía de emergencia y el manejo no operatorio.

Métodos. Estudio descriptivo transversal que comparó apendicectomía laparoscópica de emergencia frente a manejo no operatorio. Se evaluaron estancia hospitalaria, duración de antibióticos, complicaciones posoperatorias, ingreso a la Unidad de Cuidados Intensivos (UCI) y mortalidad.

Resultados. De 772 pacientes con apendicitis aguda, 59 presentaron plastrón apendicular. La mayoría fue llevada a apendicectomía laparoscópica de emergencia (91,5 %; n=54) y el 8,5 % (n=5) a manejo no operatorio. En el grupo quirúrgico, se realizó cecectomía en 12 pacientes (22,2 %), con una frecuencia de reintervenciones del 3,7 % (n=2), infección del sitio operatorio del 1,9 % (n=1), ingreso a UCI en 3,7 % (n=2) y mortalidad del 1,9 % (n=1). La mediana de estancia hospitalaria fue de 4,3 días y la de antibióticoterapia de 6,4 días. En el grupo de manejo no operatorio, hubo falla del tratamiento en dos pacientes (40 %), con necesidad de cirugía de emergencia (uno con cecectomía); 40 % (n=2) requirió drenaje percutáneo. El manejo no operatorio tuvo mayor estancia (10,4 vs 4,6 días; p=0,014) y mayor duración de antibióticos (9,8 vs 6,4 días; p=0,025).

Conclusiones. La apendicectomía laparoscópica de emergencia tuvo menor estancia hospitalaria y menor uso de antibióticos, siendo una estrategia segura y efectiva para el tratamiento del plastrón apendicular.

Palabras clave: apendicitis; apendicectomía; laparoscopia; tratamiento conservador; tratamiento de urgencia.

Introduction

Acute appendicitis is the most common abdominal surgical emergency worldwide [1]. While most cases are straightforward, 2-10% of patients present with complications such as an appendiceal phlegmon or abscess, creating a significant clinical challenge [2]. Currently, there is no international consensus regarding the optimal management of appendiceal phlegmon [3]. International guidelines often recommend non-operative management with intravenous antibiotics as a first-line treatment, with reported success rates of up to 73% [3]. However, this conservative approach is associated with a therapeutic failure rate of up to 50% within the first 48 hours and a risk of recurrent complicated appendicitis approaching 50% within one year [3].

Conversely, emergency laparoscopic appendectomy offers definitive treatment, potentially reducing hospital stay and overall healthcare costs [4]. Yet, this approach is not without controversy. Concerns remain regarding a potentially higher risk of requiring more extensive surgery, such as right colectomy or ileocecal resection, which may lead to longer operative times and increased morbidity [4]. This ongoing debate highlights a critical gap in clinical practice, where treatment decisions are often guided by institutional preference rather than robust, standardized evidence.

Therefore, this study aims to evaluate and compare the clinical outcomes of patients with appendiceal phlegmon treated with emergency laparoscopic appendectomy versus those managed non-operatively at a tertiary care center. By analyzing our institutional experience, we seek to contribute valuable data to help clarify the optimal management strategy for this complex condition.

Methods

Study design and patient population

A descriptive, cross-sectional study was conducted at a tertiary care center in a low- to middle-income country. We retrospectively reviewed the medical records of all patients diagnosed with acute appendicitis between January 2019 and April 2023.

The study included patients aged 18 years and older who presented with acute appendicitis complicated by an appendiceal phlegmon. Inclusion criteria were: (1) clinical signs consistent

with acute appendicitis and (2) a diagnosis of appendiceal phlegmon confirmed by either preoperative imaging or intraoperative findings. Exclusion criteria were: (1) uncomplicated or non-perforated appendicitis; (2) a pre-existing diagnosis of right-sided colon cancer or inflammatory bowel disease; (3) prior abdominal surgery at another institution for the current illness; and (4) adverse outcomes unrelated to the primary abdominal pathology.

Data collection and variables

Patient records were identified using the International Classification of Diseases, Tenth Revision (ICD-10) codes for acute appendicitis (K35.0, K35.1, K35.9, K36.X, K37.X), and data were extracted from medical charts using a standardized data collection form in Microsoft Excel. The collected information included demographic variables (age and sex), clinical data (comorbidities, duration of symptoms, and Appendicitis Inflammatory Response [AIR] score), and diagnostic findings from imaging studies.

Treatment and outcome data included details of management (emergency laparoscopic appendectomy versus non-operative management), intraoperative variables (operative duration, estimated blood loss, and the need for cecectomy), and the use of abdominal drains. Outcomes assessed included length of hospital stay, duration of antibiotic therapy, postoperative complications (including surgical site infection), requirement for admission to the intensive care unit (ICU), and mortality.

Statistical analysis

Data were analyzed using IBM SPSS Statistics, Version 26 (Armonk, New York). Descriptive analyses were performed for all variables. Univariate analyses were conducted to compare outcomes between the surgical and non-operative management groups. Categorical variables were compared using Pearson's chi-square test. A p-value <0.05 was considered statistically significant.

Results

An initial search identified 772 patients with ICD-10 codes related to acute appendicitis during the study period. After applying the inclusion and exclusion criteria, 713 patients were excluded, resulting in a final study cohort of 59 patients diagnosed with appendiceal phlegmon.

The cohort had a predominance of female patients (57.6%; n=34) compared with male patients (42.4%; n=25). The median age was 49 years (range: 21-82 years), with a standard deviation of 15.4 years. The age distribution was approximately symmetrical and resembled a normal distribution (Figure 1).

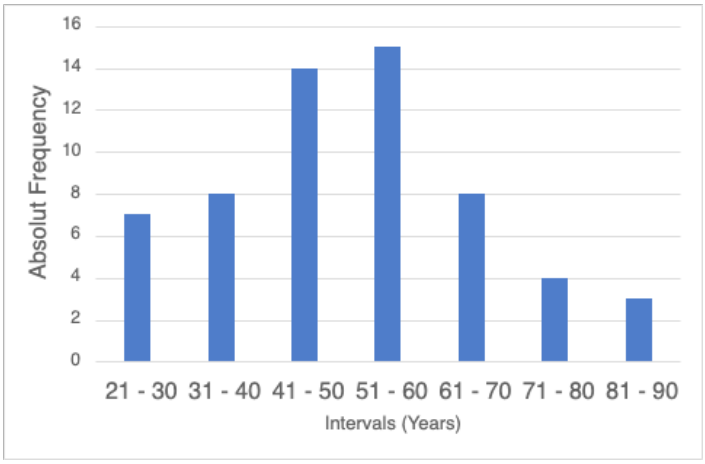

Figure 1. Distribution of the sample by age.
Source: Authors' own elaboration.

The majority of patients (62.7%; n=37) had no comorbidities. Endocrine disorders (e.g., hypothyroidism and diabetes mellitus) were present in 22% (n=13) of patients, while cardiovascular conditions (e.g., hypertension and heart failure) were noted in 13.6% (n=8). A small number of patients (1.7%; n=1) had other medical conditions, including systemic lupus erythematosus, lymphoma, cervical cancer, and hereditary hemorrhagic telangiectasia (Osler-Weber-Rendu syndrome). Regarding symptom duration, 44.1% of patients presented within 24 hours of symptom onset, whereas 30.5% presented more than 72 hours after onset. Based on the institutional protocol using the Appendicitis Inflammatory Response (AIR) score, 78% (n=46) of patients were classified as having an intermediate probability of appendicitis (score 4-7), and 16.9% (n=10) were classified as having a high probability (score > 8) (Table 1).

Diagnostic imaging was performed in 84.7% of patients; however, it confirmed the presence of an appendiceal phlegmon preoperatively in only 28.8% of cases. Key imaging findings included pericecal fat stranding (49.2%), appendiceal abscess (13.6%), and free intra-abdominal fluid (25.4%). The remaining 15.3% of patients did not undergo preoperative imaging because of clear signs of peritonitis or hemodynamic instability and therefore proceeded directly to surgery.

Emergency laparoscopic appendectomy group

A total of 54 patients (91.5%) underwent emergency laparoscopic appendectomy. The mean operative time was 57 minutes, with a mean estimated blood loss of 20 mL. No cases required conversion to laparotomy or right hemicolectomy. Intraoperatively, cecectomy was necessary in 22.2% (n=12) of patients. Abdominal drains were placed in 38.8% (n=21). Postoperative complications included reintervention in two patients (3.7%) and one case (1.9%) of surgical

Table 1. Patients characteristics.

Characteristic	Frequency (n)	Percentage (%)
Age (years)		
Median (SD)	49 (15.45)	
Range	21-82	
Sex		
Female	34	57.6
Male	25	42.4
Comorbidities		
None	37	62.7
Endocrine	13	22.0
Cardiovascular	8	13.6
Others	1	1.7
Time of symptom evolution		
< 24 hours	26	44.1
24 - 72 hours	15	25.4
> 72 hours	18	31
Appendicitis Inflammatory Response Score		
> 8 points	10	16.9
4 - 7 points	46	78.0
< 4 points	3	5.1

* SD: standard deviation.

Source: Authors' own elaboration.

site infection. Two patients (3.7%) required ICU admission and vasopressor support. The mortality in this group was 1.9% (n=1), secondary to sepsis in a patient who underwent cecectomy. The median length of hospital stay was 4.3 days, and the median duration of antibiotic therapy was 6.4 days (Table 2).

Non-operative management group

Five patients (8.5%) were initially treated with non-operative management. This group had a median hospital stay of 10.4 days and a median duration of antibiotic therapy of 9.8 days. Non-operative management failed in two patients (40%), both of whom subsequently required emergency laparoscopic appendectomy. One of these patients also required cecectomy. Additionally, two patients (40%) underwent successful percutaneous drainage of intra-abdominal collections. No ICU admissions or deaths were reported in this group (Table 3).

Comparative outcomes

When comparing the two treatment groups, the non-operative management group had a significantly longer median hospital stay (10.4 vs. 4.6 days; p=0.014) and a significantly longer duration of antibiotic therapy (9.8 vs. 6.4 days; p=0.025). However, the authors acknowledge that the small sample size of the non-operative management group limits the generalizability of these findings.

Discussion

Acute appendicitis is the most common abdominal surgical pathology encountered in the emergency department [1]. At our tertiary care center, 772 patients were diagnosed with acute appendicitis

Table 2. Surgical treatment - Emergency laparoscopic appendectomy (n=54).

Variable		Value (n)	Percentage (%)
Operative time (min)	Mean	57.05	
Estimated blood loss (mL)	Mean	20	
Conversion to laparotomy		0	0
Right hemicolectomy		0	0
Cecectomy		12	22.2
Abdominal drain placed		21	38.8
Drainage of collections		22	40.7
Reinterventions		2	3.7
ICU admission		2	3.7
Vasoactive support		2	3.7
Ventilatory support		1	1.85
Surgical site infection		1	1.86
Mortality		1	1.85
Antibiotic therapy (days)	Median	6.4	
	Range	1 - 15	
Hospital length of stay (days)	Median	4.3	
	Range	1 - 15	

* ICU: intensive care unit.

Source: Authors' own elaboration.

Table 3. Non-operative management (n=5).

Variable		Value (n)	Percentage (%)
Treatment failure		2	40.0
Percutaneous drainage		2	40.0
Emergency appendectomy		2	40.0
Cecectomy required		1	20.0
Interval appendectomy		1	20.0
ICU admission		0	0
Mortality		0	0
Antibiotic therapy (days)	Median	9.8	
	Range	7 - 14	
Hospital length of stay (days)	Median	10.4	
	Range	6 - 15	

* ICU: intensive care unit.

Source: Authors' own elaboration.

between January 2019 and April 2023, of whom 7.6% were diagnosed and treated for acute appendicitis complicated by appendiceal phlegmon, consistent with rates reported in the literature.

Although acute appendicitis has a peak incidence during the second and third decades of life, our study showed that 49.1% of patients were between 41 and 60 years of age, while the proportion of patients older than 70 years was relatively low (11.9%). The age distribution was relatively symmetrical and approximated a normal Gaussian distribution [5]. The condition was also more prevalent among females (57.6% vs. 42.4%), in contrast to previous studies in which complicated appendicitis was more common in males [6]. Regarding comorbidities, most patients had no significant past medical history. Among those with comorbid conditions, endocrine disorders such as hypothyroidism and diabetes mellitus were the most common, followed by cardiovascular diseases including hypertension and heart failure.

Clinical scoring systems for patients with suspected acute appendicitis help optimize diagnostic and therapeutic decision-making in the emergency department. In the present study, 78% of patients had an AIR score between 4 and 7, classifying them as having an intermediate probability of acute appendicitis. In 2021, Andersson et al. [7] conducted a prospective validation study of the AIR score and found that it demonstrated high sensitivity for complicated appendicitis while effectively identifying subgroups with either a low probability of complicated appendicitis or a high probability of appendicitis (ROC 0.89 [95% CI 0.88-0.90] versus 0.83 [95% CI 0.82-0.84] for any appendicitis; p=0.001).

Although 84.7% of patients underwent diagnostic imaging, only 28.8% received a preoperative diagnosis of appendiceal phlegmon with or without abscess formation. Compared with the sensitivity and specificity reported in the international literature, this diagnostic rate appears relatively low.

The management of appendiceal phlegmon remains controversial, with considerable variation in treatment strategies among surgeons. Sajid et al. [8] published one of the first studies evaluating practice variation in the management of appendiceal masses in England. In their survey of 53

surgeons, 58% (31/53) favored initial treatment with intravenous fluids and antibiotics, while 6% (3/53) recommended image-guided drainage. In contrast, 32% (17/53) proposed appendectomy and 4% (2/53) preferred diagnostic laparoscopy.

Demetrashvili et al. [9] published a prospective study in 2019 in comparing emergency surgery with conservative treatment, with or without interval appendectomy, in patients diagnosed with appendiceal plastron. They found that patients undergoing emergency appendectomy required colectomy in 25.9% of cases, had significantly longer operative times (117.7 vs. 87.1 minutes; p=0.008), experienced a higher rate of postoperative complications (6 vs. 0; p=0.02), and had longer postoperative hospital stays (10.4 vs. 8.1 days; p=0.009). Conversely, Helling et al. [10] concluded that selection of non-operative treatment was significantly associated with older age and a longer duration of symptoms before presentation. They also reported that early appendectomy was associated with a significantly shorter hospital stay and lower readmission rates.

Compared with currently published studies, patients in our emergency laparoscopic appendectomy group had a shorter mean operative time (57 minutes) than that reported by Demetrashvili et al. [9]. Intraoperatively, inflammatory tissue changes may complicate management of the appendiceal stump and increase the need for more extensive resections. In the present study, 22.2% (n=12) of patients required cecectomy. Of these, only one patient developed sepsis leading to death. No cases required right colectomy or segmental small bowel resection.

The non-operative management group was relatively small. Treatment failure occurred in 40% of patients, all of whom subsequently required laparoscopic appendectomy, and one of these patients required cecectomy. Given the limited sample size, larger studies are needed to draw reliable and statistically robust conclusions.

Comparison of the two treatment groups demonstrated a significantly longer hospital stay among patients managed non-operatively (10.4 vs. 4.6 days; p=0.014), as well as a significantly longer duration of antibiotic therapy (9.8 vs. 6.4 days; p=0.025). However, because the emergency laparoscopic appendectomy group was substantially larger than the non-operative management group, these findings should be interpreted cautiously and cannot be readily generalized. Future studies with larger non-operative cohorts are warranted.

The findings of this study highlight not only the clinical relevance of comparing emergency laparoscopic appendectomy with non-operative management, but also their broader implications for evidence-based surgical decision-making [11,12]. This aligns with bibliometric evidence demonstrating that research productivity and methodological quality influence clinical practice patterns in surgery, where publication volume does not necessarily correlate with evidence strength or consistency [13]. In acute care surgery, treatment decisions must balance immediate clinical outcomes, complication risks, healthcare costs, and patient-centered outcomes [14,15].

By demonstrating shorter hospitalization and reduced antibiotic use among surgically managed patients, this study contributes to the growing body of evidence challenging traditional conservative approaches. From a meta-research perspective, it also underscores persistent gaps in the standardization of treatment for appendiceal phlegmon, the heterogeneity of study designs, and the lack of high-quality randomized controlled trials capable of informing robust clinical guidelines [16-20]. Addressing these methodological limitations will require larger and more diverse patient cohorts, integration of real-world data, and rigorous comparative-effectiveness research to improve the external validity and reproducibility of future studies [16-20].

Equally important, these findings have implications for evidence-based medicine and the translation of surgical research into clinical protocols and healthcare policy [21,22]. Surgeons are frequently confronted with uncertainty when managing complicated appendicitis, and treatment decisions are often influenced by

institutional practices rather than definitive scientific consensus [23]. This phenomenon has also been observed in other surgical specialties, where decision-making and technical approaches vary considerably according to training, experience, and national practice patterns [24].

Improving the quality and transparency of research in this field may reduce variability in care and facilitate more reliable evidence synthesis through systematic reviews and meta-analyses, thereby strengthening future international guidelines [25-26]. This is particularly important in generating local comparative surgical evidence, as demonstrated by recent regional studies of complex gastrointestinal surgery, where treatment decisions and outcomes may differ substantially from those reported in high-income settings [27].

This study illustrates how surgical research can inform not only immediate operative strategies but also long-term efforts to improve trial design, reporting standards, and patient-centered outcome measures [16-20]. Ultimately, integrating high-quality evidence into surgical practice is essential for optimizing decision-making, enhancing patient safety, and promoting reproducibility, generalizability, and continuous quality improvement in patient care [16-20].

Conclusion

Acute appendicitis is one of the most common surgical emergencies encountered by general surgeons. Early diagnosis and appropriate treatment of complicated appendicitis are essential to prevent adverse outcomes and disease-related complications.

The findings of the present study suggest that emergency laparoscopic appendectomy is a feasible and effective treatment option for patients with appendiceal phlegmon. Although previous studies have often reported longer operative times for emergency surgery in this setting, our results demonstrated a shorter operative time, reduced length of hospital stay, and shorter duration of antibiotic therapy compared with non-operative management.

In our institution, the majority of adult patients with appendiceal phlegmon underwent emergency laparoscopic appendectomy, reflecting a preference for surgical management. This approach was associated with favorable clinical outcomes, including low mortality and complication rates. Furthermore, the shorter hospitalization observed in the surgical group may translate into lower healthcare costs, although a formal cost-effectiveness analysis was not performed.

The number of patients managed non-operatively was limited, and the sample size was insufficient to permit robust comparisons or definitive conclusions. Nevertheless, the available data suggest that laparoscopic appendectomy may provide advantages over non-operative management, particularly with respect to length of hospital stay and duration of antibiotic treatment.

Further prospective studies with larger sample sizes are needed to better define the optimal management strategy for appendiceal phlegmon and to validate these findings.

Compliance with ethical standards

Informed consent: This study was reviewed and approved by the Institutional Review Board of the tertiary care center in accordance with the principles of the Declaration of Helsinki. All procedures were conducted in compliance with the Declaration of Helsinki and Good Clinical Practice guidelines. Written informed consent was obtained from all participating patients and their accompanying family members prior to data collection. Participation was voluntary, privacy was protected, and confidentiality was maintained throughout the study.

Conflicts of Interest: The authors declare that they have no conflicts of interest.

Use of Artificial Intelligence: ChatGPT 5 was used solely to support English language editing for clarity and grammatical accuracy. The tool did not generate data, results, references, or scientific interpretations. All final content was reviewed, verified, and approved by the authors.

Funding: This study received no external funding.

Author's contributions:

- Study design and conception: Ana María Muñoz-Escandón, Luis Felipe Cabrera-Vargas, Carlos Luna-Jaspe.
- Data acquisition: Ana María Muñoz-Escandón, Luis Felipe Cabrera-Vargas, Carlos Luna-Jaspe, Claudia Milena Garizábalo-Dávila.
- Data analysis and interpretation: Ana María Muñoz-Escandón, Luis Felipe Cabrera-Vargas, Carlos Luna-Jaspe, Fabriccio J. Visconti-Lopez.
- Manuscript drafting: Ana María Muñoz-Escandón, Luis Felipe Cabrera-Vargas, Carlos Luna-Jaspe, Claudia Milena Garizábalo-Dávila, Fabriccio J. Visconti-Lopez.
- Critical review and final approval: Ana María Muñoz-Escandón, Luis Felipe Cabrera-Vargas, Carlos Luna-Jaspe, Claudia Milena Garizábalo-Dávila, Fabriccio J. Visconti-Lopez.

References

1. Bhangu A, Søreide K, Di Saverio S, Assarsson JH, Drake FT. Acute appendicitis: Modern understanding of pathogenesis, diagnosis, and management. Lancet. 2015;386:1278-87. https://doi.org/10.1016/S0140-6736(15)00275-5
2. Zhou S, Cheng Y, Cheng N, Gong J, Tu B. Early versus delayed appendicectomy for appendiceal phlegmon or abscess. Cochrane Database Syst Rev. 2024;5:CD011670. https://doi.org/10.1002/14651858.CD011670.pub3
3. Di Saverio S, Podda M, De Simone B, Ceresoli M, Augustin G, Gori A, et al. Diagnosis and treatment of acute appendicitis: 2020 update of the WSES Jerusalem guidelines. World J Emerg Surg. 2020;15:27. https://doi.org/10.1186/s13017-020-00306-3
4. Cheng Y, Xiong X, Lu J, Wu S, Zhou R, Cheng N. Early versus delayed appendicectomy for appendiceal phlegmon or abscess. Cochrane Database Syst Rev. 2017;6:CD011670. https://doi.org/10.1002/14651858.CD011670.pub2
5. Wray CJ, Kao LS, Millas SG, Tsao K, Ko TC. Acute appendicitis: Controversies in diagnosis and management. Curr Probl Surg. 2013;50:54-86. https://doi.org/10.1067/j.cpsurg.2012.10.001
6. Moris D, Paulson EK, Pappas TN. Diagnosis and management of acute appendicitis in adults: A review. JAMA. 2021;326:2299-311. https://doi.org/10.1001/jama.2021.20502
7. Andersson M, Kolodziej B, Andersson RE. Validation of the Appendicitis Inflammatory Response (AIR) Score. World J Surg. 2021;45:2081-91. https://doi.org/10.1007/s00268-021-06042-2
8. Sajid MS, Ray K, Hebbar M, Riaz W, Baig MK, Sains P, et al. South Coast appendicular mass management (SCAM) survey. Transl Gastroenterol Hepatol. 2020:5:4. https://doi.org/10.21037/tgh.2019.11.07
9. Demetrashvili Z, Kenchadze G, Pipia I, Khutsishvili K, Loladze D, Ekaladze E, et al. Comparison of treatment methods of appendiceal mass and abscess: A prospective cohort study. Ann Med Surg (Lond). 2019:48:48-52. https://doi.org/10.1016/j.amsu.2019.10.016
10. Helling TS, Soltys DF, Seals S. Operative versus nonoperative management in the care of patients with complicated appendicitis. Am J Surg. 2017;214:1195-200. https://doi.org/10.1016/j.amjsurg.2017.07.039
11. Carrillo Montenegro AF, Aristizabal Rojas S, Pulido Segura JA, Pedraza M, Padilla L, Lozada-Martinez ID, et al. Single incision laparoscopic appendectomy with surgical-glove port is cost-effective and reliable in complicated acute appendicitis: A casecontrol multicenter study in Colombia. Heliyon. 2023;9:e12972. https://doi.org/10.1016/j.heliyon.2023.e12972
12. Bessoff KE, Choi J, Wolff CJ, Kashikar A, Carlos GM, Caddell L, et al. Evidence-based surgery for laparoscopic appendectomy: A stepwise systematic review. Surg Open Sci. 2021;6:29-39. https://doi.org/10.1016/j.sopen.2021.08.001
13. Visconti-Lopez FJ, Saal-Zapata G. Global research trends of neurosurgery: A comprehensive bibliometric and visualized analysis of systematic reviews. World Neurosurg. 2023;176:e345-56. https://doi.org/10.1016/j.wneu.2023.05.061
14. Lozada-Martinez ID, Ealo-Cardona CI, Marrugo-Ortiz AC, Picón-Jaimes YA, Cabrera-Vargas LF, Narvaez-Rojas AR. Meta-research studies in surgery: a field that should be encouraged to assess and improve the quality of surgical evidence. Int J Surg. 2023;109:1823-4. https://doi.org/10.1097/JS9.0000000000000422
15. Silva-Rued ML, Ramírez-Romero A, Guerra-Maestre LR, Forero-Hollmann AM, Lozada-Martínez ID. The need to develop specialized surgical centers: the evidence that surgical diseases cannot wait. Int J Surg. 2021;92:106036. https://doi.org/10.1016/j.ijsu.2021.106036
16. Nuñez-Gamez JA, Medina-Bravo PA, Piñeros-López NF, Contreras GA, Rosero-Burgos ME, Lozada-Martínez ID, et al. Global outcomes, surgical teams and COVID-19 pandemic: Will the same objectives of global surgery persist? Ann Med Surg (Lond). 2021;71:103002. https://doi.org/10.1016/j.amsu.2021.103002
17. Ortega-Sierra MG, Beltran-Hoyos GE, Benjumea-Velásquez AM, Bossio-Martínez IM, Lozada-Martínez ID. Letter regarding: Surgery interest groups in medical schools: Mentoring factory. J Surg Res. 2021;267:209-10. https://doi.org/10.1016/j.jss.2021.04.045

18. Lozada-Martinez ID, Neira-Rodado D, Martinez-Guevara D, Cruz-Soto HS, Sanchez-Echeverry MP, Liscano Y. Why is it important to implement meta-research in universities and institutes with medical research activities? Front Res Metr Anal. 2025;10:1497280. https://doi.org/10.3389/frma.2025.1497280
19. Lozada-Martinez ID, Hernandez-Paez DA, Palacios Velasco I, Martinez Guevara D, Liscano Y. Meta-research in geriatric surgery: Improving the quality of surgical evidence for older persons in a multidimensional-scale research field. J Clin Med. 2024;13:5441. https://doi.org/10.3390/jcm13185441
20. Tokidis E, Perin G, Vivekananda-Schmidt P, Balasubramanian SP. Evidence-based medicine within surgical practice and training: A scoping review. World J Surg. 2025;49:916-29. https://doi.org/10.1002/wjs.12479
21. Gnant M. The future of surgical research. Br J Surg. 2025;112:znaf095. https://doi.org/10.1093/bjs/znaf095
22. Blanco-Teherán C, Quintana-Pájaro L, Narvaez-Rojas A, Martínez-Pérez R, García-Ballestas E, Moscote Salazar L, et al. Evidence-based medicine in neurosurgery: why and how? J Neurosurg Sci. 2022;66:49-53. https://doi.org/10.23736/S0390-5616.21.05331-5
23. Bottia-Córdoba S, Lacouture I, Rugeles S, Rosselli D. Epidemiología de la apendicitis aguda en Colombia: Un análisis de las bases de datos administrativas del Ministerio De Salud. Rev Colomb Cir. 2024;39:245-53. https://doi.org/10.30944/20117582.2455
24. Garas G, Ibrahim A, Ashrafian H, Ahmed K, Patel V, Okabayashi K, et al. Evidence-based surgery: barriers, solutions, and the role of evidence synthesis. World J Surg. 2012;36:1723-31. https://doi.org/10.1007/s00268-012-1597-x
25. Meshikhes AW. Evidence-based surgery: The obstacles and solutions. Int J Surg. 2015;18:159-62. https://doi.org/10.1016/j.ijsu.2015.04.071
26. Smith BK, Mitchell EL. Challenges and opportunities for evidence-based training in vascular surgery. J Vasc Surg. 2023;77:1531-2. https://doi.org/10.1016/j.jvs.2023.01.182
27. Lopera C, Vergnaud JP, Suarez R, Galeano-Buelvas A, Visconti-Lopez FJ, Lozada-Martinez ID, et al. Surgical management for refractory gastroparesis: First comparative case series between gastric bypass and pyloroplasty in Colombia. Indian J Surg. 2024;86:1230-5. https://doi.org/10.1007/s12262-024-04025-w

Rev Colomb Cir. 2026;41:1171-81
https://doi.org/10.30944/20117582.3292

ARTÍCULO ORIGINAL

Desarrollo y validación interna de un modelo predictivo clínico simplificado para complicaciones postoperatorias mayores en cirugía oncológica: Análisis retrospectivo

Development and internal validation of a simplified clinical predictive model for major postoperative complications in oncologic surgery: A retrospective analysis

Luis Francisco Llerena-Freire, MD[1]

1 Programa de subespecialidad en Cirugía del Aparato Digestivo, Hospital Das Clínicas, Facultad de Medicina, Universidad de Sao Paulo, Sao Paulo, Brazil.

Resumen

Introducción. La estimación preoperatoria confiable del riesgo es fundamental para anticipar desenlaces quirúrgicos adversos y optimizar la planificación perioperatoria. Sin embargo, muchos sistemas de puntuación son difíciles de aplicar en entornos con recursos limitados debido a su complejidad y requerimientos técnicos.

Métodos. Estudio de cohorte retrospectiva observacional con modelado predictivo, que incluyó pacientes adultos consecutivos sometidos a cirugía oncológica, electiva o urgente, en un centro terciario. Las complicaciones postoperatorias mayores se definieron como Clavien–Dindo ≥ III. Los predictores se seleccionaron *a priori* según relevancia clínica y disponibilidad. Se estimaron riesgos absolutos y relativos con $IC_{95\%}$ para variables dicotómicas. Se desarrolló un modelo de regresión logística multivariable para identificar predictores independientes. El desempeño se evaluó mediante discriminación (AUC) y calibración. La validación interna se realizó con *bootstrap* (1000 iteraciones). Se derivó un puntaje clínico simplificado a partir de los coeficientes finales.

Resultados. Se incluyeron 120 pacientes. La incidencia de complicaciones mayores fue del 17,5 % (21/120). Cuatro variables se asociaron independientemente con mayor riesgo: hipoalbuminemia preoperatoria, mayor clasificación ASA, cirugía urgente y tiempo operatorio prolongado. El modelo mostró buena discriminación (AUC 0,82; $IC_{95\%}$ 0,73–0,91) y adecuada calibración. El puntaje estratificó a los pacientes en tres categorías de riesgo (4 %, 18 % y 55 %).

Fecha de recibido: 14/04/2026 - Fecha de aceptación: 31/05/2026 - Publicación en línea: 04/10/2026
Correspondencia: Luis Francisco Llerena-Freire, Av. Dr. Arnaldo, 251 – Cerqueira César, São Paulo, Brazil. SP 01246-000.
Teléfono: 5930998963913. Dirección electrónica: cirujano_llerena@hotmail.com
Citar como: Llerena-Freire LF. Desarrollo y validación interna de un modelo predictivo clínico simplificado para complicaciones postoperatorias mayores en cirugía oncológica: Análisis retrospectivo. Rev Colomb Cir. 2026;41:1171-81.
https://doi.org/10.30944/20117582.3292

Este es un artículo de acceso abierto bajo una Licencia Creative Commons - BY-NC-ND https://creativecommons.org/licenses/by-nc-nd/4.0/deed.es

Conclusiones. El puntaje clínico simplificado mostró desempeño interno satisfactorio y podría ser una herramienta práctica para estimar el riesgo perioperatorio en cirugía oncológica, especialmente en contextos con recursos limitados.

Palabras clave: oncología quirúrgica; complicaciones posoperatorias; medición de riesgo; modelos logísticos; estudio de validación.

Abstract

Introduction. Reliable preoperative risk assessment is crucial for anticipating adverse surgical outcomes and optimizing perioperative planning. However, many scoring systems are difficult to apply in resource-limited settings due to their complexity and technical requirements.

Methods. This was an observational retrospective cohort study involving predictive modeling of consecutive adult patients undergoing elective or urgent oncological surgery at a tertiary care center. Major postoperative complications were defined as Clavien–Dindo grade ≥ III. Predictors were selected *a priori* based on clinical relevance and availability. Absolute and relative risks, along with 95% confidence intervals (95% CI), were estimated for dichotomous variables. A multivariable logistic regression model was developed to identify independent predictors. Model performance was assessed via discrimination (AUC) and calibration. Internal validation was performed using bootstrapping (1,000 iterations). A simplified clinical score was derived from the final coefficients.

Results. A total of 120 patients were included. The incidence of major complications was 17.5% (21/120). Four variables were independently associated with increased risk: preoperative hypoalbuminemia, higher ASA classification, urgent surgery, and prolonged operative time. The model showed good discrimination (AUC 0.82; 95% CI 0.73–0.91) and adequate calibration. The score stratified patients into three risk categories (4%, 18%, and 55%).

Conclusions. The simplified clinical score demonstrated satisfactory internal performance and could serve as a practical tool for estimating perioperative risk in oncological surgery, particularly in resource-limited settings.

Keywords: surgical oncology; postoperative complications; risk assessment; logistic models; validation study.

Introducción

Las complicaciones postoperatorias continúan influyendo sustancialmente en los resultados quirúrgicos a nivel mundial y representan un importante contribuyente a la carga global de la enfermedad [1]. Se estima que se realizan más de 300 millones de procedimientos quirúrgicos anualmente en todo el mundo, con una proporción considerable de pacientes que desarrollan complicaciones postoperatorias prevenibles [2]. Las complicaciones graves se asocian con estancias hospitalarias prolongadas, mayores costos sanitarios y aumento de la mortalidad [3].

Para abordar este desafío se han desarrollado diversas herramientas de estratificación del riesgo perioperatorio. Uno de los sistemas estructurados más antiguos, POSSUM, integra variables fisiológicas y operatorias para estimar el riesgo de complicaciones postoperatorias y mortalidad [3]. Más recientemente, la calculadora de riesgo quirúrgico derivada del *American College of Surgeons National Surgical Quality Improvement Program* (ACS NSQIP) ha demostrado un sólido desempeño predictivo en múltiples especialidades quirúrgicas[4]. Sin embargo, estos instrumentos frecuentemente requieren numerosas variables de entrada y soporte digital, lo que puede limitar su aplicabilidad en entornos con recursos restringidos.

Existen otras herramientas más simples, como mFI-11, mFI-5, FRAIL *scale* o PRISMA-7 [5-8], que aportan información predictiva valiosa; no

obstante, muchas no han sido validadas localmente para cirugía oncológica ni permiten una estimación de riesgo directamente aplicable a la práctica clínica en entornos con recursos limitados.

El sistema de clasificación de Clavien-Dindo es ampliamente aceptado para estandarizar el reporte de complicaciones postoperatorias según el nivel de intervención requerida [9,10]. Las complicaciones graves generalmente se definen como aquellas que requieren intervención quirúrgica, endoscópica o radiológica, o que resultan en deterioro clínico potencialmente mortal. Múltiples variables clínicas se han asociado consistentemente con complicaciones postoperatorias, incluyendo niveles bajos de albúmina sérica preoperatoria, estado físico ASA elevado, indicación quirúrgica urgente y duración operatoria prolongada [10,11]. Entre ellas, la hipoalbuminemia es un indicador bien establecido de reserva fisiológica comprometida y ha demostrado fuerte valor pronóstico para complicaciones postoperatorias [10].

A pesar de la disponibilidad de calculadoras internacionales, los modelos predictivos validados localmente son limitados en países de ingresos bajos y medios. Además, varias de las herramientas existentes requieren múltiples variables, acceso a plataformas digitales o no han sido específicamente evaluadas en poblaciones de cirugía oncológica. En este contexto, el desarrollo de modelos simplificados basados en variables clínicas fácilmente obtenibles puede mejorar la aplicabilidad al pie de la cama del paciente, facilitar la toma de decisiones perioperatorias y optimizar la asignación de recursos.

A diferencia de otros sistemas más complejos, el presente estudio propone una puntuación pragmática derivada de un modelo multivariable con validación interna, orientada a su implementación en entornos con recursos limitados. Por lo tanto, este estudio tuvo como objetivo desarrollar y validar internamente un modelo predictivo clínico simplificado para complicaciones postoperatorias mayores en pacientes sometidos a cirugía oncológica.

Métodos

Diseño del estudio

Se diseñó un estudio observacional de cohorte retrospectiva para desarrollar y validar internamente un modelo predictivo clínico para complicaciones postoperatorias mayores en pacientes sometidos a cirugía oncológica y se reportó siguiendo las recomendaciones de las guías STROBE (*Strengthening the Reporting of Observational Studies in Epidemiology*) [12] para estudios observacionales y TRIPOD (*Transparent Reporting of a multivariable prediction model for Individual Prognosis Or Diagnosis*) para modelos predictivos [13].

Población de estudio

Se incluyeron los pacientes adultos (≥ 18 años) que fueron sometidos a procedimientos quirúrgicos oncológicos, electivos o urgentes, entre enero y diciembre de 2025 en el Instituto de Cáncer de Sao Paulo, Brazil, un centro terciario de atención. Se utilizó un muestreo consecutivo no probabilístico para evaluar todos los pacientes que cumplieron los criterios de inclusión durante el período de estudio. Los procedimientos quirúrgicos comprendieron resecciones gastrointestinales, hepáticas, pancreáticas y otras cirugías oncológicas mayores. Se excluyeron las cirugías ambulatorias menores y los pacientes con datos clínicos incompletos en las variables clave.

Variables

Se seleccionaron variables predictoras clínicas y perioperatorias *a priori*, según su relevancia clínica y la evidencia disponible. Las variables incluidas fueron: hipoalbuminemia preoperatoria (<3,5 g/dL), clasificación del estado físico según la *American Society of Anesthesiologists* (ASA) ≥ III, urgencia de la cirugía (urgente vs electiva) y duración de la cirugía (>120 minutos vs ≤120 minutos),

El desenlace primario fue la ocurrencia de complicaciones postoperatorias mayores dentro de los 30 días posteriores a la cirugía, definidas como Clavien-Dindo grado III o superior [9].

Los datos clínicos y perioperatorios se obtuvieron a partir de las historias clínicas electrónicas mediante un formulario estandarizado.

Análisis estadístico

Los datos continuos se expresaron como media ± desviación estándar y las variables categóricas como frecuencias absolutas y porcentajes. Se realizó un análisis descriptivo y bivariado inicial mediante pruebas de comparación de proporciones (χ^2 o test exacto de Fisher), según correspondiera. Para el análisis de riesgos, se definieron cohortes expuestas y no expuestas para cada variable dicotómica (hipoalbuminemia vs normoalbuminemia, ASA ≥III vs <III, cirugía urgente vs electiva, y duración operatoria >120 minutos vs ≤120 minutos).

Se realizó un análisis bivariado para explorar la asociación entre variables demográficas, clínicas y quirúrgicas potencialmente relacionadas con la ocurrencia de complicaciones postoperatorias mayores (Clavien-Dindo ≥ III). Entre las variables evaluadas se incluyeron edad, sexo, diagnóstico oncológico, tipo de procedimiento quirúrgico, hipoalbuminemia preoperatoria, clasificación del estado físico ASA, urgencia de la cirugía y duración operatoria. Para cada variable se calcularon los riesgos absolutos en los grupos expuestos y no expuestos, así como los riesgos relativos (RR) con sus respectivos intervalos de confianza del 95 %.

Posteriormente, se realizó un análisis mediante regresión logística para explorar la asociación entre variables predictoras y el desenlace. Las variables clínicamente relevantes o con p<0,10 fueron incluidas en un modelo de regresión logística multivariable. Se reportaron *odds ratios* (OR) ajustados con intervalos de confianza del 95 %.

El desempeño del modelo se evaluó mediante discriminación estimando el área bajo la curva ROC (AUC) y calibración con la prueba de Hosmer-Lemeshow y gráfico de calibración. La validación interna se realizó mediante remuestreo *bootstrap* con 1000 iteraciones. Se evaluó la mejora en la capacidad predictiva mediante la mejora neta de reclasificación global (NRI) y la mejora discriminativa integrada (IDI). Se consideró significativo un valor de p<0,05.

Aunque los riesgos relativos fueron estimados en el análisis bivariado, los *odds ratios* se mantuvieron en el modelo multivariable como medida estándar de asociación en modelos predictivos basados en regresión logística.

Resultados

Características de los pacientes

Durante el período de estudio se identificaron 154 pacientes sometidos a cirugía oncológica; se excluyeron 21 pacientes por procedimientos ambulatorios menores, 8 por información clínica incompleta y 5 por edad inferior a 18 años. Finalmente, 120 pacientes cumplieron los criterios de inclusión y fueron analizados (Figura 1). La edad media fue de 52 ± 16 años y el 55 % (66/120) eran hombres (Tabla 1). Cuarenta y seis pacientes (38 %) tenían una clasificación del estado físico ASA ≥ III y la hipoalbuminemia preoperatoria (<3,5 g/dL) estuvo presente en 38 pacientes (32 %). Los procedimientos urgentes representaron el 29 % (35/120) de las cirugías, y el 41 % (49/120) de las operaciones duraron más de 120 minutos.

Las complicaciones postoperatorias mayores (grado Clavien-Dindo ≥ III) ocurrieron en 21 pacientes (17,5 %). Los pacientes que desarrollaron complicaciones postoperatorias mayores presentaron con mayor frecuencia hipoalbuminemia preoperatoria, clasificación ASA ≥ III, cirugía urgente y tiempos operatorios superiores a 120 minutos. No se observaron diferencias significativas entre los grupos en la distribución por sexo, diagnóstico oncológico o tipo de procedimiento quirúrgico.

Análisis bivariado

Las variables hipoalbuminemia preoperatoria, ASA ≥ III, cirugía urgente y tiempo operatorio superior a 120 minutos mostraron una asociación positiva con la ocurrencia de complicaciones postoperatorias mayores (Tabla 2). Otras variables evaluadas, como la edad, el sexo, el diagnóstico oncológico y el tipo de procedimiento quirúrgico, no alcanzaron significación estadística, aunque fueron consideradas en el análisis exploratorio inicial.

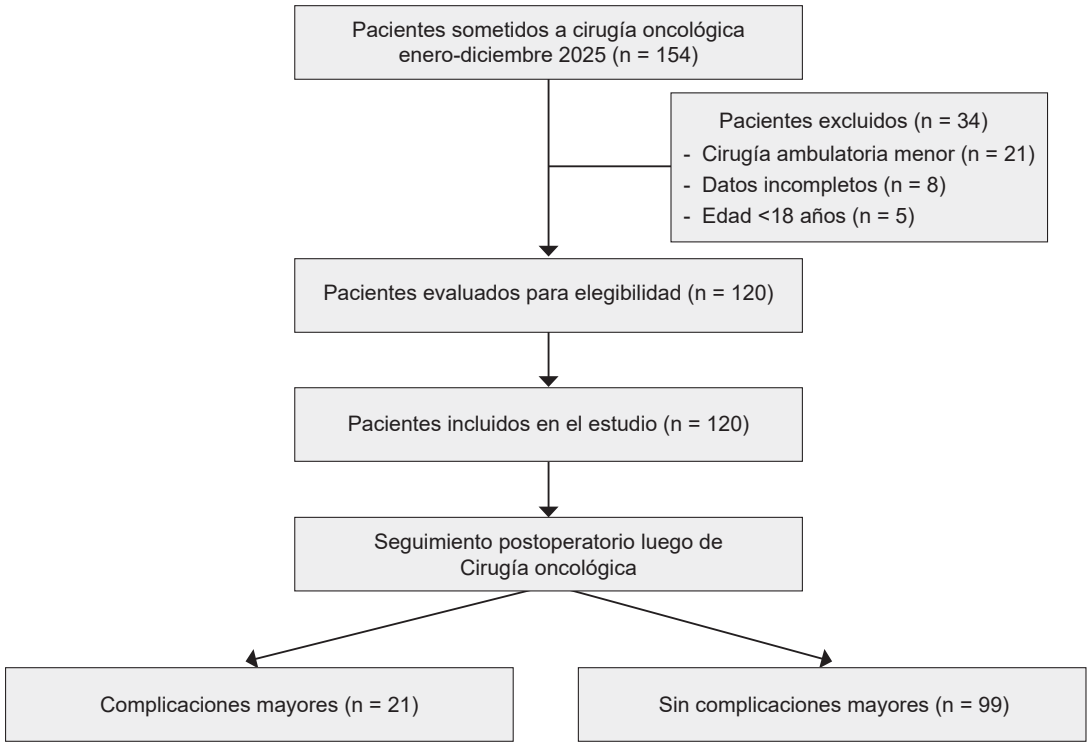

Figura 1. Proceso de selección de los pacientes.

Fuente: elaborada por el autor.

Tabla 1. Características demográficas, clínicas y quirúrgicas según la ocurrencia de complicaciones postoperatorias mayores

Variable	Total (n=120)	Sin complicaciones mayores (n=99)	Complicaciones mayores (n=21)	p
Edad (años), media ± DE	52 ± 16	51 ± 15	57 ± 17	0,12
Sexo masculino, n (%)	66 (55,0)	53 (53,5)	13 (61,9)	0,47
ASA ≥ III, n (%)	46 (38,3)	33 (33,3)	13 (61,9)	0,02
Hipoalbuminemia (<3,5 g/dL), n (%)	38 (31,7)	25 (25,3)	13 (61,9)	0,001
Cirugía urgente, n (%)	35 (29,2)	24 (24,2)	11 (52,4)	0,01
Tiempo operatorio > 120 minutos, n (%)	49 (40,8)	35 (35,4)	14 (66,7)	0,008
Diagnóstico oncológico, n (%)				
Cáncer colorrectal	39 (32,5)	33 (33,3)	6 (28,6)	0,67
Cáncer gástrico	34 (28,3)	27 (27,3)	7 (33,3)	0,57
Cáncer pancreático	12 (10,0)	8 (8,1)	4 (19,0)	0,12
Cáncer hepatobiliar	10 (8,3)	8 (8,1)	2 (9,5)	0,83
Sarcomas	8 (6,7)	7 (7,1)	1 (4,8)	0,69
Otros tumores sólidos	17 (14,2)	16 (16,2)	1 (4,8)	0,18
Procedimiento quirúrgico, n (%)				
Colectomía	36 (30,0)	31 (31,3)	5 (23,8)	0,48
Gastrectomía	28 (23,3)	22 (22,2)	6 (28,6)	0,53
Hepatectomía	14 (11,7)	12 (12,1)	2 (9,5)	0,73
Pancreatectomía	12 (10,0)	8 (8,1)	4 (19,0)	0,12
Esofagectomía	7 (5,8)	5 (5,1)	2 (9,5)	0,42
Otras resecciones oncológicas mayores	23 (19,2)	21 (21,2)	2 (9,5)	0,21

* DE: desviación estándar; ASA: clasificación del estado físico según la *American Society of Anesthesiologists*.

Fuente: elaborada por el autor.

Tabla 2. Riesgos absolutos y relativos de las variables evaluadas para complicaciones postoperatorias mayores

Variable	RA Expuestos	RA No expuestos	RR ($IC_{95\%}$)	p
Edad ≥ 65 años	22%	15%	1,46 (0,70–3,05)	0,30
Sexo masculino	20%	14%	1,35 (0,63–2,89)	0,44
Cáncer pancreático	25%	17%	1,47 (0,61–3,55)	0,38
Gastrectomía	21%	16%	1,28 (0,60–2,75)	0,50
Hipoalbuminemia (<3,5 g/dL)	32%	11%	2,90 (1,30–6,50)	0,009
ASA ≥ III	28%	12%	2,30 (1,00–5,00)	0,040
Cirugía urgente	31%	14%	2,20 (1,00–4,90)	0,040
Tiempo operatorio > 120 minutos	27%	11%	2,50 (1,10–5,40)	0,030

* RA: riesgo atribuible; RR: riesgo relativo; ASA: clasificación del estado físico según la *American Society of Anesthesiologists*.

Fuente: elaborada por el autor.

Análisis de regresión logística multivariable

En el análisis de regresión logística multivariable, cuatro variables permanecieron asociadas de manera independiente con complicaciones postoperatorias mayores (Tabla 3). La hipoalbuminemia preoperatoria fue el predictor más fuerte de complicaciones mayores (OR 3,8; $IC_{95\%}$ 1,4–10,2; Wald χ^2 = 6,90; p=0,008). La clasificación ASA ≥ III se asoció de forma independiente con complicaciones (OR 2,9; $IC_{95\%}$ 1,1–7,5; Wald χ^2 = 4,70; p=0,030), así como la cirugía urgente (OR 2,6; $IC_{95\%}$ 1,0–6,8; Wald χ^2 = 4,20; p=0,040) y el tiempo operatorio mayor a 120 minutos (OR 2,7; $IC_{95\%}$ 1,1–7,1; Wald χ^2 = 4,65; p=0,030). No se observó multicolinealidad significativa entre los predictores (todos los factores de inflación de la varianza < 2,0).

El modelo predictivo mostró buena capacidad discriminativa, con un área bajo la curva ROC (AUC) de 0,82 ($IC_{95\%}$ 0,73–0,91) (Figura 2).

Derivación de la puntuación clínica simplificada

Los puntos se asignaron proporcionalmente según la magnitud relativa de cada coeficiente. La hipoalbuminemia y el tiempo operatorio > 120 minutos recibieron dos puntos cada uno, mientras que la clasificación ASA ≥ III y la cirugía urgente recibieron un punto cada uno. Posteriormente, los pacientes se estratificaron en tres categorías de riesgo predefinidas según la puntuación total. La tasa observada de complicaciones postoperatorias mayores fue del 4 % en el grupo de bajo riesgo (0-1 puntos), 18 % en el grupo de riesgo moderado (2-3 puntos) y 55 % en el grupo de alto riesgo (4-6 puntos). Se observó un aumento escalonado estadísticamente significativo en las tasas de complicaciones a través de los estratos de riesgo (p para tendencia < 0,001).

Calibración del modelo y validación interna

El análisis de calibración mediante la prueba de bondad de ajuste de Hosmer-Lemeshow no mostró diferencias significativas entre los resultados predichos y los observados (χ^2 = 6,21; gl = 8; p=0,62), lo que indica un ajuste adecuado del modelo. La evaluación mediante un gráfico de calibración demostró una estrecha concordancia entre las probabilidades predichas y las tasas de eventos observadas (Figura 3).

La validación interna mediante remuestreo *bootstrap* con 1000 iteraciones arrojó un AUC corregido por optimismo de 0,80, lo que sugiere un sobreajuste mínimo y un desempeño estable del modelo.

Tabla 3. Modelo completo de regresión logística multivariable, incluyendo los coeficientes de regresión y errores estándar.

Variables	Coeficiente β	Error estándar	Odds Ratio (OR)	$IC_{95\%}$	Wald χ^2	Valor p
Hipoalbuminemia preoperatoria	1,34	0,51	3,80	1,41–10,20	6,90	0,008
ASA ≥ III	1,07	0,50	2,90	1,10–7,50	4,70	0,030
Cirugía urgente	0,96	0,47	2,60	1,00–6,80	4,20	0,040
Tiempo operatorio > 120 minutos	1,00	0,47	2,70	1,10–7,10	4,65	0,030

* ASA: clasificación del estado físico según la *American Society of Anesthesiologists*; OR; *Odds Ratio* (razón de probabilidades); IC = Intervalo de confianza; β = Coeficiente de regresión.

Fuente: elaborada por el autor.

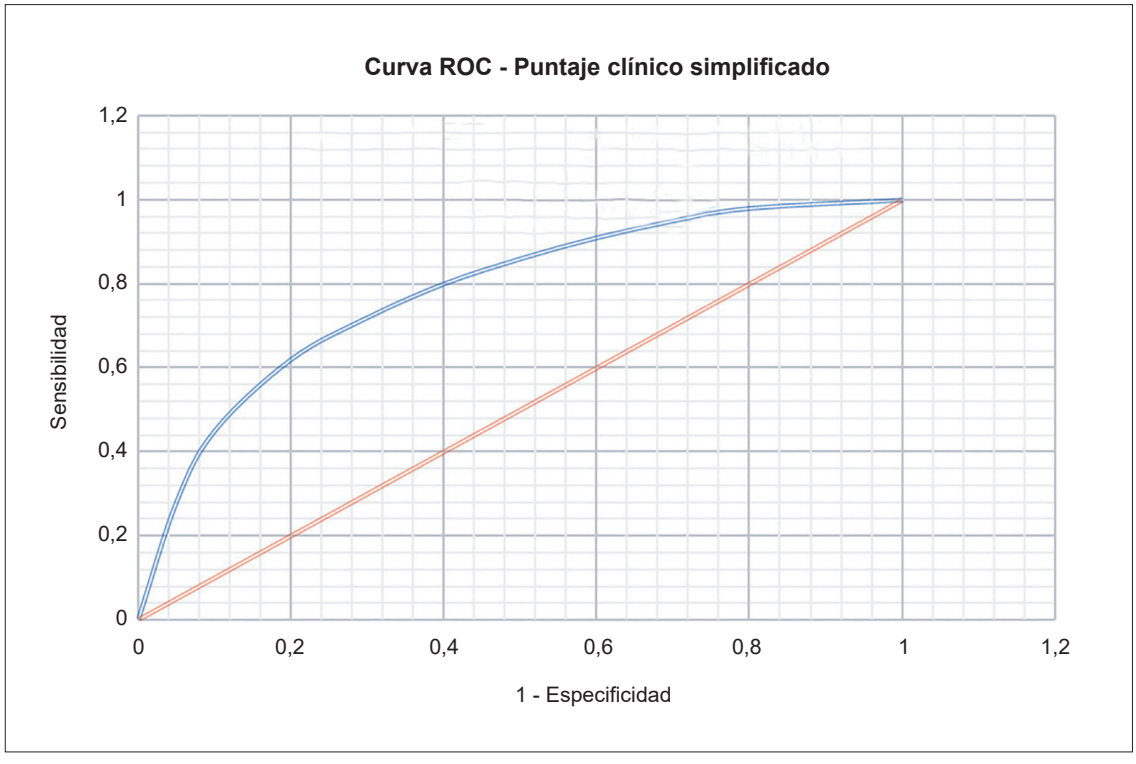

Figura 2. Curva ROC (característica operativa del receptor) de la puntuación de riesgo clínico simplificada. El área bajo la curva (AUC) fue 0,82 ($IC_{95\%}$ 0,73–0,91).

Fuente: elaborada por el autor.

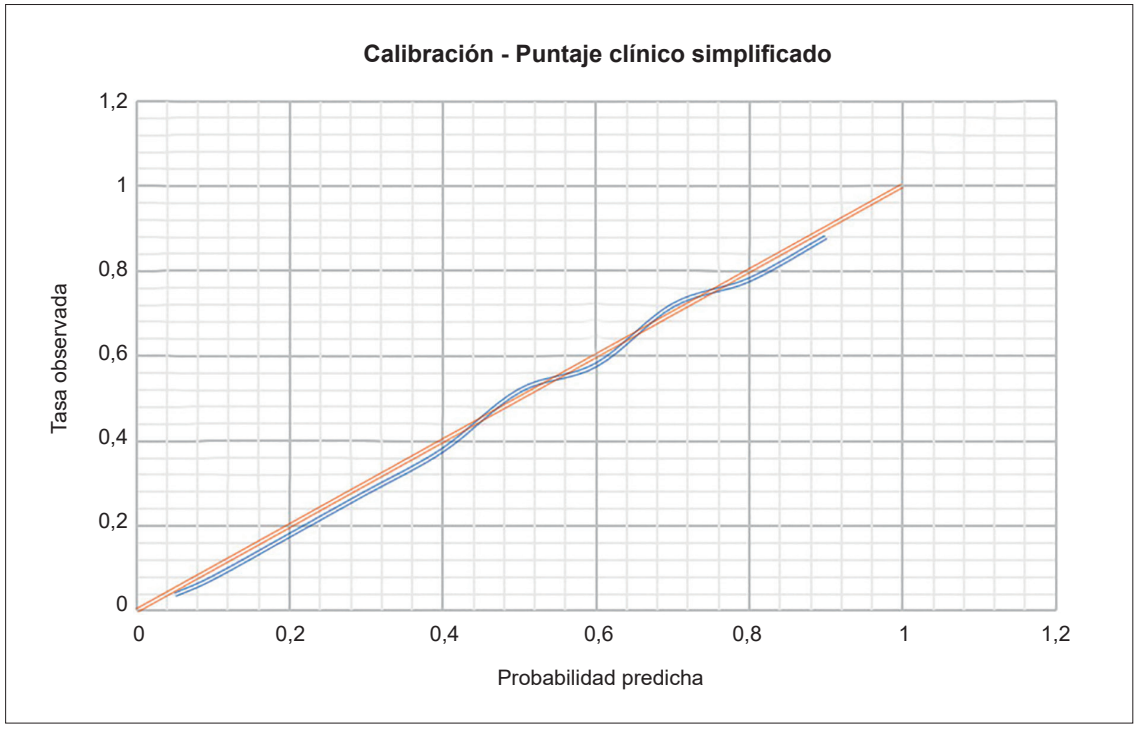

Figura 3. Gráfico de calibración del modelo predictivo. Se observa adecuada concordancia entre las probabilidades predichas y las tasas observadas de complicaciones postoperatorias mayores. La prueba de Hosmer-Lemeshow no mostró diferencias significativas ($\chi^2 = 6,21$; gl = 8; p=0,62).

Fuente: elaborada por el autor.

Reclasificación y valor predictivo incremental

En comparación con la clasificación ASA sola, la puntuación simplificada mostró una mejora significativa en la estratificación del riesgo. La mejora neta de reclasificación global (NRI) fue de 0,30 (p=0,01), lo que indica que el 30 % de los pacientes fueron clasificados de manera más apropiada en categorías de riesgo clínicamente significativas. La mejora discriminativa integrada (IDI) fue de 0,07 (p=0.02), reflejando una mejor separación de las probabilidades predichas entre pacientes con y sin complicaciones mayores.

Discusión

La presente investigación describe la construcción y evaluación interna de un sistema conciso de puntuación clínica diseñado para estimar la probabilidad de complicaciones postoperatorias graves en pacientes de cirugía oncológica. El modelo logró una capacidad discriminatoria satisfactoria (AUC 0,82) junto con una calibración aceptable, como se demostró mediante la evaluación gráfica y la prueba formal de bondad de ajuste.

La reducción de la concentración sérica de albúmina preoperatoria fue la variable más fuertemente asociada con desenlaces adversos. La albúmina ha sido reconocida repetidamente como un indicador confiable de vulnerabilidad perioperatoria, reflejando la reserva nutricional y la respuesta inflamatoria sistémica [11,14]. Su asociación consistente con la morbilidad postoperatoria resalta su valor como biomarcador objetivo y ampliamente accesible.

Un mayor estado físico según la clasificación ASA también se mantuvo como un factor

independiente relacionado con el riesgo de complicaciones [15]. Desde su introducción original, la clasificación ASA ha funcionado como una medida global de la condición fisiológica preoperatoria. No obstante, aplicada sola, no incorpora variables específicas del procedimiento, lo que puede limitar su precisión predictiva general [16].

La indicación de cirugía urgente y la duración operatoria prolongada también se asociaron de forma independiente con complicaciones mayores. Los procedimientos no electivos a menudo impiden la preparación preoperatoria óptima y se asocian con un mayor estrés fisiológico [17,18]. Además, la exposición operatoria prolongada se ha correlacionado con un incremento de complicaciones infecciosas, mayor trauma tisular y efectos acumulativos de la anestesia [19]. Más allá del análisis de discriminación tradicional, este estudio evaluó la calibración y el desempeño en la reclasificación.

Aunque un AUC de 0,82 refleja una buena discriminación general, la estadística de bondad de ajuste de Hosmer-Lemeshow (χ^2 = 6,21; p=0,62) indicó que no hubo desviación significativa entre las tasas de eventos predichas y observadas a lo largo de los deciles de riesgo. Si bien la prueba de Hosmer-Lemeshow puede tener sensibilidad limitada en tamaños de muestra moderados, su resultado no significativo, junto con el gráfico de calibración y la corrección por optimismo basada en *bootstrap*, respalda un acuerdo aceptable entre el riesgo estimado y el real.

Es importante destacar que las métricas de reclasificación proporcionaron información adicional sobre la utilidad clínica. La mejora neta de reclasificación (NRI = 0,30) sugiere que casi un tercio de los pacientes fueron asignados de manera más apropiada a categorías de riesgo clínicamente relevantes en comparación con la dependencia exclusiva de la clasificación ASA [20]. Esto representa una mejora significativa en la estratificación del riesgo. De manera similar, la mejora discriminativa integrada (IDI = 0,07) demostró una mejor separación de las probabilidades predichas entre pacientes con y sin complicaciones mayores [20,21]. A diferencia del AUC, que mide la capacidad global de ordenamiento, el IDI cuantifica la mejora en la sensibilidad promedio mientras considera la especificidad, capturando así el valor predictivo incremental.

En comparación con sistemas establecidos, como POSSUM [3] y la calculadora derivada del *American College of Surgeons National Surgical Quality Improvement Program* [4], la presente puntuación se basa únicamente en cuatro variables rutinariamente disponibles. Esta menor complejidad puede facilitar su implementación al pie de cama, particularmente en entornos donde la infraestructura digital y los conjuntos de datos extensos no son fácilmente accesibles. Los estudios de modelos predictivos originados en países de ingresos bajos y medios rara vez reportan métricas de validación completas como NRI e IDI. La incorporación de estas medidas contemporáneas de desempeño mejora la transparencia metodológica y alinea el estudio con las recomendaciones actuales de reporte para modelos de predicción multivariable [21].

Deben considerarse ciertas limitaciones metodológicas. El diseño retrospectivo y el escenario de una sola institución pueden limitar la aplicabilidad externa. Además, el tamaño de muestra modesto plantea preocupaciones sobre un posible sobreajuste, a pesar del uso de remuestreo *bootstrap*. Una consideración estadística adicional se relaciona con el número de eventos por variable (EPV). La guía metodológica clásica recomienda un mínimo de 10 eventos por variable predictora en regresión logística para garantizar la estabilidad de los coeficientes [22,23]. En la cohorte actual, 21 eventos mayores distribuidos en cuatro predictores corresponden a un EPV de aproximadamente 5,2, por debajo de este umbral convencional. Sin embargo, investigaciones metodológicas recientes indican que la regla de 10 EPV puede ser excesivamente conservadora en ciertos contextos, particularmente cuando se emplean estrategias de validación interna como el remuestreo *bootstrap*. Las estimaciones de desempeño corregidas por optimismo en nuestro análisis sugirieron un sobreajuste limitado, respaldando una robustez interna razonable. No obstante, la validación en

cohortes externas más grandes y multicéntricas sigue siendo esencial antes de la adopción clínica generalizada.

A pesar de estas limitaciones, esta puntuación simplificada e internamente validada ofrece un marco pragmático para la evaluación del riesgo perioperatorio. En entornos con recursos limitados, herramientas predictivas simplificadas basadas en variables universalmente obtenibles pueden favorecer una mejor planificación perioperatoria, asignación racional de recursos de cuidados intensivos y, en última instancia, mejores resultados quirúrgicos.

Conclusiones

Este estudio construyó y evaluó internamente un sistema conciso de puntuación clínica derivado de cuatro variables perioperatorias que se obtienen de rutina. El modelo mostró una capacidad discriminatoria satisfactoria junto con una calibración adecuada y mantuvo un desempeño estable tras la validación interna basada en *bootstrap*. Estos resultados indican que se puede lograr una estimación confiable del riesgo postoperatorio sin depender de algoritmos complejos o plataformas tecnológicas. El sistema de puntuación propuesto ofrece un enfoque sencillo para la estratificación perioperatoria y facilita la identificación de pacientes con mayor riesgo de complicaciones, quienes podrían requerir vigilancia intensificada, medidas de optimización dirigidas o acceso prioritario a recursos de cuidados críticos. Al agrupar a los individuos en categorías de riesgo progresivamente más altas, asociadas con tasas crecientes de complicaciones, la herramienta proporciona un marco clínico claro e interpretable para la toma de decisiones quirúrgicas. Aunque se requiere confirmación en cohortes externas independientes antes de su adopción generalizada, este modelo simplificado representa una estrategia pragmática para la evaluación perioperatoria estructurada. Su reducido requerimiento de variables puede facilitar la incorporación en la práctica rutinaria, particularmente en entornos sanitarios con limitaciones de infraestructura y soporte digital, manteniendo un desempeño predictivo aceptable.

Cumplimiento de normas éticas:

Consentimiento informado: Este estudio retrospectivo se realizó utilizando datos anonimizados de pacientes obtenidos de registros médicos institucionales, por lo que no se requirió el diligenciamiento de consentimiento informado. De acuerdo con las políticas institucionales para investigación observacional retrospectiva, no se requirió aprobación ética formal. No se recopilaron datos identificables de pacientes, y se mantuvo estrictamente la confidencialidad durante todo el estudio.

Conflictos de interés: El autor declaró que no existen conflictos de interés relacionados con este estudio.

Uso de herramientas de Inteligencia Artificial: No se utilizaron tecnologías de inteligencia artificial en la realización de este estudio ni en la preparación del manuscrito.

Fuentes de financiamiento: El autor no recibió apoyo financiero para el desarrollo de la investigación ni la publicación de este artículo.

Contribución de los autores:

- Diseño y concepción del estudio: Luis Francisco Llerena Freire.
- Adquisición de datos: Luis Francisco Llerena Freire.
- Análisis e interpretación de datos: Luis Francisco Llerena Freire.
- Redacción del manuscrito: Luis Francisco Llerena Freire.
- Revisión crítica: Luis Francisco Llerena Freire.

Referencias

1 COVIDSurg Collaborative. Elective surgery cancellations due to the COVID-19 pandemic: Global predictive modelling to inform surgical recovery plans. Br J Surg. 2020;107:1440-9. https://doi.org/10.1002/bjs.11746

2 Meara JG, Leather AJ, Hagander L, Alkire BC, Alonso N, Ameh EA, et al. Global Surgery 2030: Evidence and solutions for achieving health, welfare, and economic development. Int J Obstet Anesth. 2016;25:75-8. https://doi.org/10.1016/j.ijoa.2015.09.006

3 Copeland GP, Jones D, Walters M. POSSUM: A scoring system for surgical audit. Br J Surg. 1991;78:355-360. https://doi.org/10.1002/bjs.1800780327

4 Bilimoria KY, Liu Y, Paruch JL, Zhou L, Kmiecik TE, Ko CY, et al. Development and evaluation of the universal ACS NSQIP surgical risk calculator: A decision aid and informed consent tool for patients and surgeons. J Am Coll Surg. 2013;217:833-42.e1-3. https://doi.org/10.1016/j.jamcollsurg.2013.07.385

5 Tsiouris A, Hammoud ZT, Velanovich V, Hodari A, Borgi J, Rubinfeld I. A modified frailty index to assess morbidity and mortality after lobectomy. J Surg Res. 2013;183:40-6. https://doi.org/10.1016/j.jss.2012.11.059

6 Subramaniam S, Aalberg JJ, Soriano RP, Divino CM. New 5-Factor Modified Frailty Index using American College of Surgeons NSQIP data. J Am Coll Surg. 2018;226:173-181.e8. https://doi.org/10.1016/j.jamcollsurg.2017.11.005

7 Morley JE, Malmstrom TK, Miller DK. A simple frailty questionnaire (FRAIL) predicts outcomes in middle aged African Americans. J Nutr Health Aging. 2012;16:601-8. https://doi.org/10.1007/s12603-012-0084-2

8 Raîche M, Hébert R, Dubois MF. PRISMA-7: A case-finding tool to identify older adults with moderate to severe disabilities. Arch Gerontol Geriatr. 2008;47:9-18. https://doi.org/10.1016/j.archger.2007.06.004

9 Dindo D, Demartines N, Clavien PA. Classification of surgical complications: A new proposal with evaluation in a cohort of 6336 patients and results of a survey. Ann Surg. 2004;240:205-13. https://doi.org/10.1097/01.sla.0000133083.54934.ae

10 Fernandes A, Rodrigues J, Antunes L, Lages P, Santos CS, Moreira-Gonçalves D, et al. Development of a preoperative risk score on admission in surgical intermediate care unit in gastrointestinal cancer surgery. Perioper Med (Lond). 2020;9:23. https://doi.org/10.1186/s13741-020-00151-7

11 Wang Y, Shi Y, Wang L, Rong W, Du Y, Duan Y, et al. Risk prediction model for surgical site infection in patients with gastrointestinal cancer: A systematic review and meta-analysis. World J Surg Oncol. 2025;23:72. https://doi.org/10.1186/s12957-025-03726-0

12 von Elm E, Altman DG, Egger M, Pocock SJ, Gøtzsche PC, Vandenbroucke JP, et al.; STROBE Initiative. The Strengthening the Reporting of Observational Studies in Epidemiology (STROBE) statement: Guidelines for reporting observational studies. PLoS Med. 2007;4:e296. https://doi.org/10.1371/journal.pmed.0040296

13 Collins GS, Reitsma JB, Altman DG, Moons KGM. Transparent Reporting of a multivariable prediction model for Individual Prognosis Or Diagnosis (TRIPOD): The TRIPOD statement. Ann Intern Med. 2015;162:55-63. https://doi.org/10.7326/M14-0697

14 Reilly JR, Gabbe BJ, Brown WA, Hodgson CL, Myles PS. Systematic review of perioperative mortality risk prediction models for adults undergoing inpatient non-cardiac surgery. ANZ J Surg. 2021;91:860-70. https://doi.org/10.1111/ans.16255

15 Riley RD, Ensor J, Snell KIE, Harrell FE, Martin GP, Reitsma JB, et al. Calculating the sample size required for developing a clinical prediction model. BMJ. 2020;368:m441. https://doi.org/10.1136/bmj.m441

16 Saklad M. Grading of patients for surgical procedures. Anesthesiology. 1941;2:281-284. https://doi.org/10.1097/00000542-194105000-00004

17 van Smeden M, Moons KG, de Groot JA, Collins GS, Altman DG, Eijkemans MJ, et al. Sample size for binary logistic prediction models: Beyond events per variable criteria. Stat Methods Med Res. 2019;28:2455-74. https://doi.org/10.1177/0962280218784726

18 Shotwell MS, Hennessy C, Martin BJ, Behrman SW, Bradley JF. Risk prediction model for postoperative acute kidney injury in a broad surgical population. J Am Coll Surg. 2026;243:391-9. https://doi.org/10.1097/XCS.0000000000001868

19 Moonesinghe SR, Mythen MG, Das P, Rowan KM, Grocott MPW. Risk stratification tools for predicting morbidity and mortality in adult patients undergoing major surgery: Qualitative systematic review. Anesthesiology. 2013;119:959-81. https://doi.org/10.1097/ALN.0b013e3182a4e94d

20 Pencina MJ, D'Agostino RB, Steyerberg EW. Extensions of net reclassification improvement calculations to measure usefulness of new biomarkers. Stat Med. 2011;30:11-21. https://doi.org/10.1002/sim.4085

21 Steyerberg EW, Vickers AJ, Cook NR, Gerds T, Gonen M, Obuchowski N, et al. Assessing the performance of prediction models: A framework for traditional and novel measures. Epidemiology. 2010;21:128-38. https://doi.org/10.1097/EDE.0b013e3181c30fb2

22 Riley RD, Snell KIE, Ensor J, Burke DL, Harrell FE, Moons KGM, et al. Minimum sample size for developing a multivariable prediction model: Part I - Continuous outcomes. Stat Med. 2019;38:1262-75. https://doi.org/10.1002/sim.7993

23 Blanco-Guerrero DRY, Borráez-Segura BA, Santa-Gil V, Vargas-Bedoya DC, Anduquia-Garay F, Hincapie LM, et al. Utilidad de la variación de la proteína C reactiva en la predicción de complicaciones postoperatorias en pacientes con gastrectomía total. Rev Colomb Cir. 2026;41:501-8. https://doi.org/10.30944/20117582.3075

Rev Colomb Cir. 2026;41:1182-91
https://doi.org/10.30944/20117582.3272

ARTÍCULO ORIGINAL

Apendicitis aguda durante el embarazo: Caracterización clínica y desenlaces quirúrgicos en un centro de referencia de tercer nivel en Colombia

Acute appendicitis during pregnancy: Clinical characteristics and surgical outcomes at a tertiary referral center in Colombia

Nicolás Ascencio-Jaramillo, MD[1], María Paula Quintero-Uribe, MD[2], Natalia Benavides-Lozano, MD[3], Sofía De Valdenebro-Herrera, MD[4], Paula Velásquez-Trujillo, MD[5], Hernán Mauricio Ocampo-Aguirre, MD[6]

1 Departamento de Urgencias, Hospital Universitario Fundación Valle del Lili, Cali, Colombia.
2 Departamento de Ginecología y obstetricia, Clínica de Occidente, Cali, Colombia.
3 Servicio de Hospitalización, Clínica Comfenalco, Cali, Colombia.
4 Programa de Medicina, Pontificia Universidad Javeriana, Cali, Colombia.
5 Unidad de Cuidado Intensivo Gineco-Obstétrico, Clínica Versalles, Cali, Colombia.
6 Departamento de Cirugía General, Clínica Versalles, Cali, Colombia.

Resumen

Introducción. La apendicitis aguda es la causa más frecuente de cirugía abdominal no obstétrica durante el embarazo. El retraso diagnóstico se asocia con mayor riesgo de perforación apendicular y complicaciones materno-fetales. El objetivo de este estudio fue describir las características clínicas, el manejo quirúrgico y los desenlaces maternos y obstétricos en gestantes con diagnóstico de apendicitis aguda atendidas en un hospital de tercer nivel en Colombia.

Métodos. Se realizó un estudio observacional retrospectivo mediante revisión de historias clínicas de mujeres embarazadas mayores de 18 años con diagnóstico de apendicitis aguda, sometidas a manejo quirúrgico entre enero de 2021 y diciembre de 2023. Se recolectaron variables demográficas, obstétricas, clínicas, de laboratorio, estudios de imagen, abordaje quirúrgico y desenlaces maternos y neonatales.

Resultados. Se incluyeron 33 pacientes gestantes con diagnóstico confirmado de apendicitis aguda. La edad materna media fue de 27,6 ± 6,1 años y la edad gestacional promedio al diagnóstico fue de 17 semanas. La mayoría de los casos se presentaron durante el primer y segundo trimestre del embarazo. El dolor abdominal fue el síntoma

Fecha de recibido: 22/03/2026 - Fecha de aceptación: 31/05/2026 - Publicación en línea: 09/10/2026
Correspondencia: Nicolás Ascencio-Jaramillo, Carrera 94A # 42-61, Cali, Colombia. Dirección postal: 760026
Teléfono: +57 3053039409. Dirección electrónica: nicoferascencio1@gmail.com
Citar como: Ascencio-Jaramillo N, Quintero-Uribe MP, Benavides-Lozano N, De Valdenebro-Herrera S, Velásquez-Trujillo P, Ocampo-Aguirre HM. Apendicitis aguda durante el embarazo: Caracterización clínica y desenlaces quirúrgicos en un centro de referencia de tercer nivel en Colombia. Rev Colomb Cir. 2026;41:1182-91. https://doi.org/10.30944/20117582.3272

Este es un artículo de acceso abierto bajo una Licencia Creative Commons - BY-NC-ND https://creativecommons.org/licenses/by-nc-nd/4.0/deed.es

predominante y la ecografía constituyó el método diagnóstico más utilizado. Se hizo cirugía laparoscópica en el 91 % de las pacientes. Se identificó apendicitis complicada en el 57,6 % de los casos. No se registró mortalidad materna y la mayoría de los embarazos culminaron en nacidos vivos.

Conclusiones. La apendicectomía laparoscópica fue el abordaje predominante y se asoció con desenlaces maternos y obstétricos favorables. Estos hallazgos respaldan la seguridad del manejo quirúrgico durante el embarazo.

Palabras clave: apendicitis; embarazo; abdomen agudo; apendicectomía; laparoscopia; resultado del tratamiento.

Abstract

Introduction. Acute appendicitis is the most common cause of non-obstetric abdominal surgery during pregnancy. Diagnostic delay is associated with an increased risk of appendiceal perforation and maternal-fetal complications. The aim of this study was to describe the clinical characteristics, surgical management, and maternal and obstetric outcomes of pregnant women diagnosed with acute appendicitis at a tertiary care hospital in Colombia.

Methods. A retrospective observational study was conducted by reviewing the medical records of pregnant women over the age of 18 diagnosed with acute appendicitis who underwent surgical management between January 2021 and December 2023. Data were collected on demographic, obstetric, clinical, and laboratory variables, as well as imaging studies, surgical approach, and maternal and neonatal outcomes.

Results. Thirty-three pregnant patients with a confirmed diagnosis of acute appendicitis were included. The mean maternal age was 27.6 ± 6.1 years, and the average gestational age at diagnosis was 17 weeks. Most cases occurred during the first and second trimesters of pregnancy. Abdominal pain was the predominant symptom, and ultrasound was the most frequently used diagnostic method. Laparoscopic surgery was performed in 91% of the patients. Complicated appendicitis was identified in 57.6% of the cases. No maternal mortality was recorded, and the majority of pregnancies resulted in live births.

Conclusions. Laparoscopic appendectomy was the predominant approach and was associated with favorable maternal and obstetric outcomes. These findings support the safety of surgical management during pregnancy.

Keywords: appendicitis; pregnancy; acute abdomen; appendectomy; laparoscopy; treatment outcome.

Introducción

La apendicitis aguda constituye una de las causas más frecuentes de abdomen agudo que requiere intervención quirúrgica en la población general. En mujeres gestantes representa la causa más común de cirugía abdominal no obstétrica y se estima que ocurre en aproximadamente 0,04 % a 0,2 % de todos los embarazos. Diferentes estudios han señalado que cerca del 25 % de las cirugías no obstétricas realizadas durante la gestación corresponden a apendicectomías, lo que resalta su relevancia clínica dentro de las urgencias quirúrgicas durante el embarazo [1-4].

El diagnóstico de apendicitis durante el embarazo puede resultar particularmente complejo debido a los cambios anatómicos y fisiológicos propios de la gestación. El crecimiento uterino produce desplazamiento progresivo del ciego y del apéndice, lo que puede modificar la localización habitual del dolor abdominal. Asimismo, algunos síntomas como náuseas y vómito o la presencia de leucocitosis pueden ser hallazgos fisiológicos del embarazo, lo que dificulta la interpretación clínica y puede impedir el diagnóstico oportuno [3,5].

El retraso diagnóstico se ha asociado con un incremento significativo en el riesgo de perforación apendicular y con un aumento en la morbilidad materna y fetal [6]. Se ha descrito que la perforación del apéndice cecal durante el embarazo incrementa el riesgo de complicaciones como

parto pretérmino, infección intraabdominal y pérdida fetal, con tasas de pérdida gestacional de hasta el 20 % [4,7].

En la actualidad, el enfoque diagnóstico recomendado combina la evaluación clínica con marcadores inflamatorios e imágenes diagnósticas [8]. La ecografía abdominal suele ser el primer estudio en pacientes gestantes debido a su disponibilidad y ausencia de radiación ionizante, mientras que la resonancia magnética se considera una alternativa segura y altamente sensible cuando los hallazgos ecográficos son inconclusos [9].

Las recomendaciones contemporáneas para el diagnóstico y tratamiento de la apendicitis aguda han sido recopiladas por la *World Society of Emergency Surgery* en las denominadas guías de Jerusalem [10]. Estas guías promueven un enfoque basado en la estratificación del riesgo clínico, el uso racional de estudios de imagen y la selección adecuada del tratamiento quirúrgico. Asimismo, destacan que los sistemas de puntuación clínica, como la escala de Alvarado o el *Appendicitis Inflammatory Response score*, pueden ser útiles en la evaluación inicial, aunque su precisión diagnóstica puede disminuir en mujeres gestantes [11-12].

En relación con el tratamiento, la apendicectomía laparoscópica se considera actualmente el abordaje quirúrgico preferido en la mayoría de los pacientes con apendicitis aguda, incluyendo mujeres embarazadas, siempre que exista experiencia quirúrgica y disponibilidad de recursos adecuados. Diversos estudios han demostrado que este enfoque se asocia con menor dolor posoperatorio, menor estancia hospitalaria y recuperación más rápida en comparación con la cirugía abierta, sin incremento significativo en las complicaciones maternas o fetales [13-15].

A pesar de los avances en las estrategias diagnósticas y en el manejo quirúrgico, la información sobre las características clínicas y los desenlaces de la apendicitis aguda durante el embarazo continúa siendo limitada en muchos contextos regionales. En particular, en América Latina existen pocos estudios que describan de manera detallada la presentación clínica, el manejo quirúrgico y los resultados materno-fetales en instituciones de alta complejidad [16].

Por esta razón, el objetivo del presente estudio fue caracterizar a las pacientes gestantes con diagnóstico de apendicitis aguda, atendidas en una institución de tercer nivel en Cali, Colombia, y describir las estrategias diagnósticas, el manejo quirúrgico y los desenlaces.

Métodos

Diseño del estudio y población

Se realizó un estudio observacional retrospectivo mediante revisión de las historias clínicas de las pacientes gestantes atendidas en una institución de tercer nivel en Cali, Colombia, con diagnóstico de apendicitis aguda durante el periodo comprendido entre enero de 2021 y diciembre de 2023. El diseño, conducción y reporte del estudio se realizaron siguiendo las recomendaciones de la guía STROBE para estudios observacionales [17].

Se incluyeron todas las mujeres embarazadas mayores de 18 años, con diagnóstico clínico y confirmación histopatológica de apendicitis aguda, que requirieron manejo quirúrgico en la institución durante el periodo de estudio.

Variables

Las variables recolectadas se organizaron en cuatro dominios principales:

- Características maternas y obstétricas: edad materna, edad gestacional y trimestre del embarazo.
- Presentación clínica y evaluación diagnóstica: síntomas de presentación, hallazgos de laboratorio y estudios de imagen realizados.
- Variables quirúrgicas: tipo de abordaje quirúrgico y hallazgos intraoperatorios.
- Variables anatomopatológicas y desenlaces clínicos: tipo histopatológico de apendicitis, complicaciones maternas y desenlaces obstétricos.

Análisis estadístico

Se realizó un análisis estadístico descriptivo. Las variables cuantitativas se resumieron mediante

media con su desviación estándar o mediana con su rango intercuartílico, según la distribución de los datos evaluada mediante métodos exploratorios. Las variables categóricas se expresaron como frecuencias absolutas y porcentajes. Debido al carácter descriptivo del estudio, no se realizaron pruebas de hipótesis ni análisis inferenciales para comparar los grupos. Los análisis estadísticos se realizaron utilizando Stata, versión 19 (StataCorp LLC, College Station, Texas, EE. UU.).

Resultados

Durante el periodo de estudio se identificaron inicialmente 186 pacientes gestantes evaluadas por sospecha de apendicitis aguda. Se excluyeron 153 pacientes, 151 por presentar un diagnóstico diferente y dos por ser menores de 18 años. Finalmente, 33 pacientes con apendicitis aguda confirmada histopatológicamente fueron incluidas en el análisis (Figura 1).

La edad materna media fue de 27,6 ± 6,1 años y la edad gestacional media al momento del diagnóstico fue de 17 semanas. Doce pacientes (36,4 %) se encontraban en el primer trimestre del embarazo, 12 (36,4 %) en el segundo y nueve (27,3 %) en el tercero (Tabla 1).

El dolor abdominal se documentó en las 33 pacientes (100 %), seguido de migración del dolor en 30 (90,9%), náuseas en 29 (87,9%) y vómito en 25 (75,8%). Al examen físico, en 23 pacientes (69,7 %) se describió el signo de Blumberg positivo. La proteína C reactiva (PCR) estuvo elevada en 24 pacientes (72,7 %) y se documentaron leucocitosis y neutrofilia en 11 pacientes cada una (33,3 %).

La ecografía abdominal fue la modalidad de imagen más utilizada, realizada en 22 pacientes (66,7 %). Entre las veintidós pacientes sometidas a ecografía, ocho (36,4 %) presentaron un diámetro apendicular >6 mm y ocho (36,4 %) alteración de la ecogenicidad de la grasa adyacente.

Treinta pacientes (90,9 %) se llevaron a apendicectomía laparoscópica y tres (9,1 %) fueron operadas por vía abierta. Según la clasificación histopatológica definitiva, 19 pacientes (57,6 %) presentaron apendicitis complicada y 14 (42,4 %) apendicitis no complicada (Tabla 2).

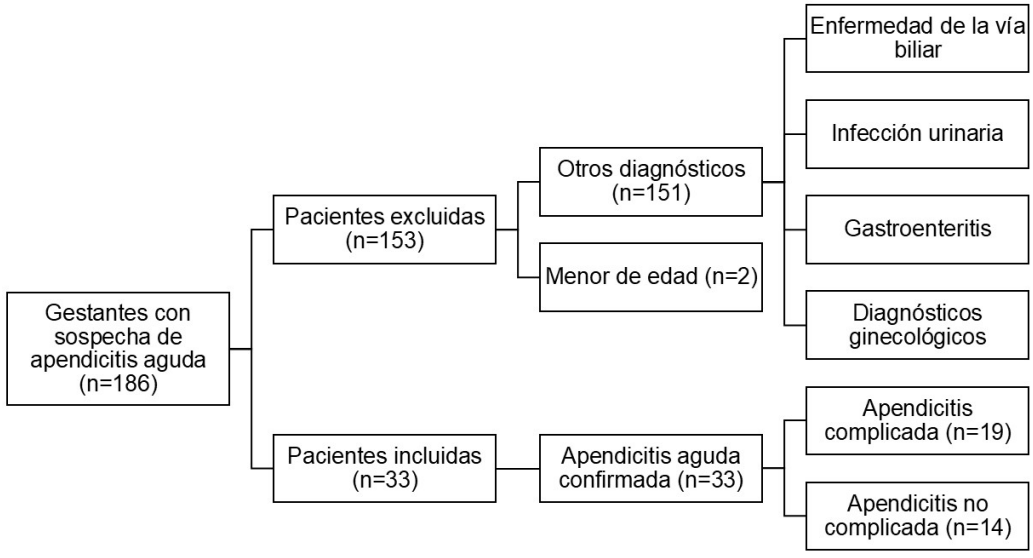

Figura 1. Flujograma de selección de las pacientes

Fuente: Original de los autores.

Tabla 1. Características clínicas, obstétricas y hallazgos diagnósticos según el tipo histopatológico de apendicitis

Variables	Total (n=33)	No complicada (n=14)	Complicada (n=19)
Características maternas			
Edad (años)			
<25	13 (39,4)	6 (42,9)	7 (36,8)
25-35	17 (51,5)	8 (57,1)	9 (47,4)
>35	3 (9,1)	0 (0,0)	3 (15,8)
IMC			
Normal (<25 kg/m²)	16 (48,5)	9 (64,3)	7 (36,8)
Sobrepeso/Obesidad (≥25 kg/m²)	17 (51,5)	5 (35,7)	12 (63,2)
Antecedentes quirúrgicos	12 (36,4)	6 (42,9)	6 (31,6)
Trimestre del embarazo			
Primero	12 (36,4)	5 (35,7)	7 (36,8)
Segundo	12 (36,4)	4 (28,6)	8 (42,1)
Tercero	9 (27,3)	5 (35,7)	4 (21,1)
Características clínicas			
Dolor abdominal	33 (100,0)	14 (100,0)	19 (100,0)
Migración del dolor			
Sí	30 (90,9)	12 (85,7)	18 (94,7)
No	2 (6,1)	2 (14,3)	0 (0,0)
Sin dato	1 (3,0)	0 (0,0)	1 (5,3)
Signo de Blumberg			
Sí	23 (69,7)	12 (85,7)	11 (57,9)
No	9 (27,3)	2 (14,3)	7 (36,8)
Sin dato	1 (3,0)	0 (0,0)	1 (5,3)
Náuseas			
Sí	29 (87,9)	11 (78,6)	18 (94,7)
No	3 (9,1)	2 (14,3)	1 (5,3)
Sin dato	1 (3,0)	1 (7,1)	0 (0,0)
Vómito			
Sí	25 (75,8)	8 (57,1)	17 (89,5)
No	5 (15,2)	4 (28,6)	1 (5,3)
Sin dato	3 (9,1)	2 (14,3)	1 (5,3)
Hiporexia			
Sí	23 (69,7)	11 (78,6)	12 (63,2)
No	8 (24,2)	2 (14,3)	6 (31,6)
Sin dato	2 (6,1)	1 (7,1)	1 (5,3)
Fiebre			
Sí	4 (12,1)	1 (7,1)	3 (15,8)
No	28 (84,8)	13 (92,9)	15 (78,9)
Sin dato	1 (3,0)	0 (0,0)	1 (5,3)
Hallazgos de laboratorio			
Leucocitosis	11 (33,3)	3 (21,4)	8 (42,1)
Neutrofilia	11 (33,3)	4 (28,6)	7 (36,8)
PCR positiva	24 (72,7)	10 (71,4)	14 (73,7)
Estudios de imágenes diagnósticas**			
Ecografía abdominal	22 (66,7)	11 (78,6)	11 (57,9)
Radiografía abdominal	5 (15,2)	3 (21,4)	2 (10,5)
Tomografía computarizada abdominal	5 (15,2)	0 (0,0)	5 (26,3)
Ninguna	1 (3,0)	1 (7,1)	0 (0,0)

* Los valores se expresan en frecuencias absolutas y porcentajes. IMC: índice de masa corporal, PCR: proteína C reactiva.

** Una misma paciente podía ser evaluada mediante más de una modalidad de imagen; por tanto, las categorías de estudios de imagen no son mutuamente excluyentes.

Fuente: Original de los autores.

Tabla 2. Manejo quirúrgico y desenlaces maternos en gestantes con apendicitis aguda

Variables	Total (n=33)	No complicada (n=14)	Complicada (n=19)
Manejo quirúrgico			
Apendicectomía laparoscópica	30 (90,9)	14 (100,0)	16 (84,2)
Apendicectomía vía abierta	3 (9,1)	0 (0,0)	3 (15,8)
Desenlaces postquirúrgicos maternos			
Complicación postoperatoria	4 (12,1)	0 (0,0)	4 (21,1)
Sepsis	4 (12,1)	0 (0,0)	4 (21,1)
Peritonitis postoperatoria	1 (3,0)	0 (0,0)	1 (5,3)
Reintervención quirúrgica	2 (6,1)	0 (0,0)	2 (10,5)
Reingreso hospitalario a 30 días	2 (6,1)	0 (0,0)	2 (10,5)
Mortalidad materna	0 (0,0)	0 (0,0)	0 (0,0)
Desenlaces obstétricos			
Nacido vivo	31 (93,9)	14 (100,0)	17 (89,5)
Aborto	2 (6,1)	0 (0,0)	2 (10,5)
Preeclampsia	2 (6,1)	0 (0,0)	2 (10,5)
Parto pretérmino**	6/31 (19,4)	4/14 (28,6)	2/17 (11,8)
Cesárea de emergencia**	3/31 (9,7)	0/14 (0,0)	3/17 (17,6)

* Los valores se expresan en frecuencias absolutas y porcentajes.
Las complicaciones postoperatorias no son categorías mutuamente excluyentes; una paciente con peritonitis postoperatoria también presentó sepsis.
** Calculado entre los embarazos que culminaron en nacido vivo (n=31).

Fuente: Original de los autores.

La estancia hospitalaria media fue de 8,1 días y no se registraron muertes maternas durante la hospitalización. Cuatro pacientes (12,1 %) presentaron complicaciones postoperatorias. Se documentó sepsis en cuatro pacientes (12,1 %), una de las cuales presentó además peritonitis postoperatoria. Dos pacientes (6,1 %) requirieron reintervención quirúrgica y dos (6,1 %) presentaron reingreso hospitalario dentro de los primeros 30 días.

Treinta y un embarazos (93,9 %) culminaron en nacidos vivos y dos (6,1 %) en aborto. Entre el grupo de pacientes que culminaron en nacido vivo, seis presentaron parto pretérmino (19,4 %) y tres requirieron cesárea de emergencia (9,7 %). Se documentó preeclampsia en dos pacientes (6,1 %).

Discusión

A pesar de su relativa baja incidencia, estimada entre 0,04 % y 0,2 % de los embarazos, la apendicitis aguda constituye la causa más frecuente de cirugía abdominal no obstétrica durante el embarazo y representa el diagnóstico quirúrgico más común de abdomen agudo en esta población. En el contexto colombiano, se ha descrito como la principal etiología de abdomen agudo quirúrgico en gestantes, lo que refuerza su relevancia en la práctica clínica nacional [18].

Su reconocimiento temprano continúa siendo un desafío clínico debido a las modificaciones fisiológicas y anatómicas propias de la gestación, que pueden alterar la localización del dolor, modificar los hallazgos del examen físico y limitar la interpretación de los marcadores inflamatorios tradicionales [19]. Estas dificultades diagnósticas explican en parte el retraso terapéutico y el potencial incremento en la tasa de perforación apendicular observado en algunas series [20].

En nuestra cohorte, la mayoría de los casos se diagnosticaron durante el primer y segundo trimestre del embarazo. Este hallazgo es consistente con lo descrito en estudios epidemiológicos

previos, donde se ha observado que la apendicitis puede presentarse en cualquier momento de la gestación, aunque tiende a diagnosticarse con mayor frecuencia durante los primeros dos trimestres [21]. Esta distribución se relaciona con la historia natural de la enfermedad y con la mayor dificultad diagnóstica en el tercer trimestre, cuando el crecimiento uterino modifica significativamente la anatomía abdominal [22].

La edad materna promedio observada en nuestro estudio (27,6 años) es comparable a la reportada en otras series clínicas, lo que sugiere que la presentación de la apendicitis durante el embarazo sigue un patrón demográfico similar al observado en la población general de mujeres en edad reproductiva [23]. En cuanto a la presentación clínica, el dolor abdominal fue universal en nuestra cohorte y se acompañó frecuentemente de migración del dolor, náuseas y vómito, en concordancia con lo descrito en otras series de gestantes con apendicitis aguda [24].

Entre los hallazgos de laboratorio, la elevación de la PCR fue el más frecuente (72,7 %), mientras que la leucocitosis y la neutrofilia se documentaron en aproximadamente un tercio de las pacientes. La interpretación de estos parámetros durante el embarazo debe realizarse con cautela debido a los cambios fisiológicos propios de la gestación, particularmente las variaciones del recuento leucocitario, que pueden reducir la especificidad de algunos marcadores inflamatorios en este contexto [25].

Respecto al diagnóstico por imagen, la ecografía abdominal constituyó el estudio predominante en nuestra cohorte. Lo anterior se ajusta a las recomendaciones de la *World Society of Emergency Surgery*, que la ubican como la prueba inicial de elección durante la gestación dada su amplia disponibilidad y perfil de seguridad [26]. Según estas mismas pautas, ante un resultado inconcluso se indica la resonancia magnética nuclear (RMN) como método complementario, reservando la TC únicamente para escenarios de alta incertidumbre [27]. Pese a esta recomendación, ninguna paciente de nuestra serie fue evaluada mediante RMN, mientras que cinco requirieron TC. Debido al diseño retrospectivo del estudio, no fue posible determinar de manera sistemática los criterios clínicos que orientaron la selección de cada modalidad en estos casos.

Un hallazgo relevante de nuestro estudio fue el uso predominante de la apendicectomía laparoscópica (90,9 % de los casos). En las últimas décadas, este abordaje ha ganado aceptación en la gestación cuando es realizado por equipos experimentados, asociándose a menor dolor postoperatorio, recuperación más rápida y menor estancia hospitalaria, con resultados maternofetales comparables a los de la cirugía abierta [28]. Sin embargo, dada la marcada disparidad con el grupo de cirugía abierta (n=3) y el reducido tamaño muestral, nuestros datos no permiten realizar comparaciones formales de seguridad o efectividad entre ambas técnicas, ofreciendo únicamente una caracterización descriptiva del abordaje laparoscópico en un centro de alta complejidad.

En nuestra cohorte, el 57,6 % de los casos correspondió a apendicitis complicada (formas gangrenosas o perforadas), una proporción similar a la reportada en la literatura [29]. Aunque frecuentemente se señala que las alteraciones anatómicas y fisiológicas del embarazo dificultan el diagnóstico oportuno y elevan el riesgo de perforación, nuestro estudio no midió los intervalos entre el inicio de los síntomas, el diagnóstico y la cirugía, por lo que no es posible confirmar dicho retraso en la muestra analizada. No obstante, dada la elevada frecuencia de formas complicadas descrita en esta población, la implementación de estrategias que integren la evaluación clínica, los marcadores inflamatorios y las imágenes diagnósticas puede contribuir a la orientación diagnóstica y el manejo oportuno [30].

A pesar de la alta frecuencia de apendicitis complicada, el porcentaje de complicaciones postoperatorias observado en nuestra serie fue del 12,1 %; no se registró casos de mortalidad materna y el 93,9 % de los embarazos culminó con nacidos vivos sin complicaciones mayores, unos hallazgos consistentes con reportes previos [31]. Dado que se ha identificado la perforación apendicular como un factor de riesgo relevante

para la morbilidad materna y perinatal, se reafirma la importancia del diagnóstico precoz y el tratamiento quirúrgico oportuno [32,33].

Al interpretar los hallazgos de este estudio, conviene considerar ciertos aspectos metodológicos. Su carácter retrospectivo y unicéntrico, junto con el tamaño de la cohorte, condiciona el análisis de eventos poco frecuentes y la generalización de los resultados a otros entornos. Asimismo, al incluir únicamente pacientes con confirmación histopatológica posquirúrgica, la serie se centra en los casos confirmados, sin abarcar aquellos con sospecha clínica inicial que evolucionaron hacia otros diagnósticos. Por otra parte, la clara preponderancia de un abordaje quirúrgico sobre otro y la naturaleza descriptiva del estudio orientan el análisis hacia la caracterización de la cohorte, en lugar de la comparación de técnicas o el establecimiento de asociaciones causales. Por último, la disponibilidad del seguimiento post-alta varió según los registros hospitalarios disponibles.

Conclusiones

Nuestro estudio aporta una caracterización clínica de la presentación de la apendicitis aguda durante la gestación en una cohorte colombiana atendida en un centro de referencia de alta complejidad. En esta serie de gestantes con apendicitis aguda, la apendicectomía laparoscópica fue el abordaje quirúrgico predominante. A pesar de que más de la mitad de las pacientes presentaron apendicitis complicada; la mayoría tuvo una evolución obstétrica favorable y no se registró mortalidad materna durante la hospitalización. Estos resultados aportan información regional sobre la presentación clínica, el diagnóstico y el manejo quirúrgico de la apendicitis aguda durante el embarazo en una institución de alta complejidad en Colombia.

Agradecimientos

Los autores agradecen a Natalia Muñoz por su valioso apoyo en el análisis estadístico de los datos. Asimismo, expresan su reconocimiento al equipo del Departamento de UCI Obstétrica por sus aportes teóricos y académicos que contribuyeron al desarrollo y contextualización del presente estudio.

Cumplimiento de normas éticas:

Consentimiento informado: Debido a su diseño retrospectivo, la investigación se realizó mediante revisión de historias clínicas y bases de datos institucionales, por lo que se consideró un estudio sin riesgo según la Resolución 008430 de 1993 del Ministerio de Salud, y no se requirió el diligenciamiento de consentimiento informado. La consulta y recolección de la información clínica contó con autorización institucional y se realizó bajo compromiso de confidencialidad, protección de datos personales y uso exclusivo de la información para los fines del proyecto de investigación, de acuerdo con la normativa colombiana vigente, incluyendo la Ley Estatutaria 1581 de 2012 y la Resolución 8430 de 1993. Este estudio fue aprobado por el Comité de Ética en Investigación Clínica Versalles (CEICV), mediante acta de reunión CV-PI-0129.

Conflictos de interés: Los autores declararon no tener ningún tipo de conflicto de interés con la presente investigación.

Uso de Inteligencia Artificial: Los autores declararon que en la elaboración de este trabajo no se emplearon tecnologías asistidas por inteligencia artificial (IA) como modelos de lenguaje grande, chatbots o creadores de imágenes.

Fuentes de financiación: Financiado por los autores.

Contribuciones de los autores:

- Diseño y concepción del estudio: Hernán Mauricio Ocampo-Aguirre, Nicolás Ascencio-Jaramillo, Paula Andrea Velásquez-Trujillo.
- Adquisición de datos: María Paula Quintero, Natalia Benavides-Lozano, Sofía De Valdenebro-Herrera, Nicolás Ascencio-Jaramillo.
- Análisis e interpretación de datos: María Paula Quintero, Natalia Benavides-Lozano, Sofía De Valdenebro-Herrera, Nicolás Ascencio-Jaramillo, Hernán Mauricio Ocampo-Aguirre.
- Redacción del manuscrito: Hernán Mauricio Ocampo-Aguirre, Nicolás Ascencio-Jaramillo, Paula Andrea Velásquez-Trujillo, María Paula Quintero, Natalia Benavides-Lozano, Sofía De Valdenebro-Herrera.
- Revisión y aprobación final: Nicolás Ascencio-Jaramillo, María Paula Quintero-Uribe, Natalia Benavides-Lozano, Sofía De Valdenebro-Herrera, Paula Velásquez-Trujillo, Hernán Mauricio Ocampo-Aguirre.

Referencias

1 Andersson RE. The natural history and traditional management of appendicitis revisited: Spontaneous resolution and predominance of prehospital perforations imply that a correct diagnosis is more important than an early diagnosis. World J Surg. 2007;31:86-92. https://doi.org/10.1007/s00268-006-0056-y

2 Nakashima M, Takeuchi M, Kawakami K. Clinical outcomes of acute appendicitis during pregnancy: Conservative management and appendectomy. World J Surg. 2021;45:1717-24. https://doi.org/10.1007/s00268-021-06010-w

3 Figueroa-Rosales MCA, Liza-Palacios SL, Vallejos-Montalbetti CE. Manejo de apendicitis aguda en gestantes de primer, segundo y tercer trimestre atendidas en el Hospital Nacional Cayetano Heredia en Lima-Perú durante el período 2014-2019 y características asociadas. Trabajo de investigación para la obtención del título profesional de Médico cirujano. Repositorio Universidad Peruana Cayetano Heredia; 2020. Disponible en: https://repositorio.upch.edu.pe/server/api/core/bitstreams/34815f42-75cb-49cb-bd94-c8cb9309958b/content

4 Barrantes-Astorga GJ, Varela-Moreno AC, Arias-Vargas R. Apendicitis en el embarazo. Rev Med Sinerg. 2020;5:e539. https://doi.org/10.31434/rms.v5i7.539

5 Pittman-Waller VA, Myers JG, Stewart RM, Dent DL, Page CP, Gray GA, et al. Appendicitis: Why so complicated? Analysis of 5755 consecutive appendectomies. Am Surg. 2000;66:548-54.

6 Melnick DM, Wahl WL, Dalton VK. Management of general surgical problems in the pregnant patient. Am J Surg. 2004;187:170-80. https://doi.org/10.1016/j.amjsurg.2003.11.023

7 Babaknia A, Parsa H, Woodruff JD. Appendicitis during pregnancy. Obstet Gynecol. 1977;50:40-4.

8 Nguyen A, Lotfollahzadeh S. Appendectomy. En: StatPearls. Treasure Island (FL): StatPearls Publishing; 2025 Jan–. Disponible en: https://pubmed.ncbi.nlm.nih.gov/35593822/

9 Pedrosa I, Levine D, Eyvazzadeh AD, Siewert B, Ngo L, Rofsky NM. MR imaging evaluation of acute appendicitis in pregnancy. Radiology. 2006;238:891-9. https://doi.org/10.1148/radiol.2383050146

10 Di Saverio S, Podda M, De Simone B, Ceresoli M, Augustin G, Gori A, et al. Diagnosis and treatment of acute appendicitis: 2020 update of the WSES Jerusalem guidelines. World J Emerg Surg. 2020;15:27. https://doi.org/10.1186/s13017-020-00306-3

11 Bom WJ, Scheijmans JCG, Salminen P, Boermeester MA. Diagnosis of uncomplicated and complicated appendicitis in adults. Scand J Surg. 2021;110:170-9. https://doi.org/10.1177/14574969211008330

12 Walsh CA, Tang T, Walsh SR. Laparoscopic versus open appendicectomy in pregnancy: A systematic review. Int J Surg. 2008;6:339-44. https://doi.org/10.1016/j.ijsu.2008.01.006

13 Chwat C, Terres M, Ramirez-Duarte M, Valli D, Alexandre F, Rosato G, et al. Laparoscopic treatment for appendicitis during pregnancy: Retrospective cohort study. Ann Med Surg (Lond). 2021;68:102668. https://doi.org/10.1016/j.amsu.2021.102668

14 Sallinen V, Akl EA, You JJ, Agarwal A, Shoucair S, Vandvik PO, et al. Meta-analysis of antibiotics versus appendectomy for non-perforated acute appendicitis. Br J Surg. 2016;103:656-67. https://doi.org/10.1002/bjs.10147

15 Herrod PJJ, Kwok AT, Lobo DN. Three centuries of appendicectomy. World J Surg. 2023;47:928-36. https://doi.org/10.1007/s00268-022-06874-6

16 Augustin G, Majerovic M. Non-obstetrical acute abdomen during pregnancy. Eur J Obstet Gynecol Reprod Biol. 2007;131:4-12. https://doi.org/10.1016/j.ejogrb.2006.07.052

17 von Elm E, Altman DG, Egger M, Pocock SJ, Gotzsche PC, Vandenbroucke JP, MD for the STROBE Initiative. The Strengthening the Reporting of Observational Studies in Epidemiology (STROBE) Statement: Guidelines for reporting observational studies. Ann Intern Med. 2007;147:573-7. https://doi.org/10.7326/0003-4819-147-8-200710160-00010

18 Sarmiento GJ, Rosero-Botina CM, Sarzosa-Romero JA, Solís-Parra MA. Abdomen agudo en el embarazo. Rev Colomb Cir. 2017;32:102-8. https://doi.org/10.30944/20117582.13

19 Mourad J, Elliott JP, Erickson L, Lisboa L. Appendicitis in pregnancy: New information that contradicts long-held clinical beliefs. Am J Obstet Gynecol. 2000;182:1027-9. https://doi.org/10.1067/mob.2000.105396

20 Tracey M, Fletcher HS. Appendicitis in pregnancy. Am Surg. 2000;66:555-60.

21 Podda M, Ceresoli M, De Simone B, Fugazzola P, Pata F, Balla A, et al. Diagnosis and treatment of acute appendicitis: 2025 Edition of the World Society of Emergency Surgery Jerusalem Guidelines. JAMA Surg. 2026;161:283-95. https://doi.org/10.1001/jamasurg.2025.6218

22 Lochmanová I, Zapletal J, Sehnal B, Waldauf P, Oliverius M. Acute appendicitis in pregnancy: A single-center retrospective cohort study. Visc Med. 2026;42:1–6. https://doi.org/10.1159/000545862

23 Danawar NA, Almohamad MM, Alkhoms KA, Alahmadatea FM, Alyasin RM, Abdulrasoul M, et al. Assessment of acute appendicitis in pregnant women: A systematic review of current evidence. Cureus. 2026;18:e107410. https://doi.org/10.7759/cureus.107410

24 Razdolsky S, Michaan N, Attali E, Canetti M, Yogev Y, Baruch Y. The role of ultrasound in decision-making for the management of suspected acute appendicitis during pregnancy. Eur J Obstet Gynecol Reprod Biol. 2026;322:115106. https://doi.org/10.1016/j.ejogrb.2026.115106

25 Özkara M, Hıdıroğlu MM. Can clinical scoring systems overcome the limitations of diagnostic methods for acute appendicitis in pregnancy? Ulus Travma Acil Cerrahi Derg. 2026;32:642-51. https://doi.org/10.14744/tjtes.2026.95036

26 Gómez-Montes E, Blanco-Guerrero M, Izquierdo-Rodríguez A, Manosalvas-Martínez P, Puente-Águeda JM, Aznárez-Alonso ML, et al. Apendicitis y gestación. Prog Obstet Ginecol. 2009;52:160-5. https://doi.org/10.1016/S0304-5013(09)70619-3

27 Smith MP, Katz DS, Lalani T, Carucci LR, Cash BD, Kim DH, et al. ACR Appropriateness Criteria® right lower quadrant pain--suspected appendicitis. Ultrasound Q. 2015;31:85-91. https://doi.org/10.1097/RUQ.0000000000000118

28 Alkatary MM, Bahgat NA. Laparoscopic versus open appendectomy during pregnancy. Int Surg J. 2017;4:2387-91. https://doi.org/10.18203/2349-2902.isj20173377

29 Ogawa K, Akagi T, Shiroshita H, Yoshida H, Miguchi M, Eto K, et al. A multicenter collaborative study on the safety and efficacy of laparoscopic appendectomy during pregnancy. Ann Gastroenterol Surg. 2026;10:275-80. https://doi.org/10.1002/ags3.70089

30 Costescu S, Ratiu A, Dejeu D, Costescu OC, Citu C, Manea AM, et al. Appendectomy during pregnancy and the risk of preterm birth: A systematic review of contemporary clinical studies. J Clin Med. 2026;15:819. https://doi.org/10.3390/jcm15020819

31 Bekraki A, Aydın O, Yagublu K, Korkmaz YY, Işık AL, Güngör ASD. Surgical outcomes of laparoscopic and open appendectomy in pregnant patients: A single-center retrospective cohort study. Turk J Surg. 2026;42:67-72. https://doi.org/10.47717/turkjsurg.2026.2025-9-33

32 Oelsner G, Stockheim D, Soriano D, Goldenberg M, Seidman DS, Cohen SB, et al. Pregnancy outcome after laparoscopy or laparotomy in pregnancy. J Am Assoc Gynecol Laparosc. 2003;10:200-4. https://doi.org/10.1016/S1074-3804(05)60299-x

33 Husnoo N, Henderson I, Khattak H, Rea B, Wright C, Narice B, Helliwell J, Rashid A, Karavadra B, Lockwood S, Saha A, Gerry S, Chapman SJ. Management of acute appendicitis in pregnancy (MAMA): Protocol for a multicentre observational study. PLoS One. 2025;20:e0330502. https://doi.org/10.1371/journal.pone.0330502

Rev Colomb Cir. 2026;41:1192-200
https://doi.org/10.30944/20117582.3312

ARTÍCULO ORIGINAL

Métodos quirúrgicos conservadores para el tratamiento de la diverticulitis cecal aguda: Serie de casos retrospectiva

Conservative surgical methods for the treatment of acute cecal diverticulitis: A retrospective case series

Camilo Lloreda-Cabal[1], Fernando Escobar-Castañeda, MD[2], Santiago Andrés Suárez-Gómez, MD[3], Álvaro Silva-Redondo, MD[4], Luis Jorge Lombana, MD[5], Luis Felipe Cabrera-Vargas, MD[6], Valentina Velasco-Muñoz[1], Nicolás Escobar, MD[2]

1 Programa de Medicina, Pontificia Universidad Javeriana, Bogotá, D.C., Colombia.
2 Servicio de Cirugía, Clínica Corpomédica y Hospital Departamental de María Inmaculada, Florencia, Colombia.
3 Servicio de Cirugía, Clínica Reina Sofía, Bogotá, D.C., Colombia.
4 Servicio de Cirugía, Clínica Nueva El Lago, Bogotá, D.C., Colombia.
5 Servicio de Cirugía Colorrectal, Hospital Universitario San Ignacio; Departamento de Cirugía, Pontificia Universidad Javeriana, Bogotá, D.C., Colombia.
6 Servicio de Cirugía Vascular, Fundación Santa Fe, Bogotá, D.C., Colombia.

Resumen

Introducción. La diverticulitis cecal es una causa poco frecuente de abdomen agudo que a menudo simula una apendicitis aguda, lo cual genera un desafío diagnóstico para los cirujanos. Aparte de la hemicolectomía derecha, existen procedimientos quirúrgicos más conservadores, como la diverticulectomía y la inversión diverticular.

Métodos. Se realizó un estudio descriptivo retrospectivo que incluyó pacientes con abdomen agudo debido a diverticulitis cecal, tratados con cirugía en dos instituciones de Florencia, Colombia, entre julio del 2016 y noviembre del 2025. El seguimiento de los pacientes se realizó hasta el 15 de enero del 2026.

Resultados. Se incluyeron quince pacientes con diagnóstico intraoperatorio de diverticulitis cecal, el 60 % (9/15) mujeres, con una edad media de 45,2 años. Todos los pacientes presentaron abdomen agudo, diagnosticado inicialmente como apendicitis aguda. Doce pacientes (80 %) se sometieron a diverticulectomía con un parche de epiplón, dos pacientes a hemicolectomía derecha y el paciente restante fue tratado con una inversión diverticular. No se registraron recidivas durante el seguimiento (media de 47,8 meses).

Fecha de recibido: 25/04/2026 - Fecha de aceptación: 02/06/2026 - Publicación en línea: 20/10/2026
Correspondencia: Camilo Lloreda-Cabal, Carrera 19A # 90-65, Bogotá, D.C., Colombia. Teléfono: +57 3229442498.
Dirección electrónica: c-lloreda@javeriana.edu.co
Citar como: Lloreda-Cabal C, Escobar-Castañeda F, Suárez-Gómez SA, Silva-Redondo Á, Lombana LJ, Cabrera-Vargas LF, Velasco-Muñoz V, Escobar N. Métodos quirúrgicos conservadores para el tratamiento de la diverticulitis cecal aguda: Serie de casos retrospectiva. Rev Colomb Cir. 2026;41:1192-200. https://doi.org/10.30944/20117582.3312

Este es un artículo de acceso abierto bajo una Licencia Creative Commons - BY-NC-ND https://creativecommons.org/licenses/by-nc-nd/4.0/deed.es

Conclusiones. El diagnóstico preoperatorio de diverticulitis cecal es un desafío por su similitud con la apendicitis, especialmente en entornos con recursos limitados. El uso de métodos quirúrgicos conservadores (diverticulectomía o inversión) puede prevenir resecciones innecesarias y son opciones seguras para divertículos cecales solitarios. La hemicolectomía derecha debe reservarse para casos de peritonitis, flemón o sospecha de neoplasia.

Palabras clave: abdomen agudo; ciego; divertículo; diverticulosis del colon; apendicitis; cirugía colorrectal.

Abstract

Introduction. Cecal diverticulitis is an uncommon cause of acute abdomen that often mimics acute appendicitis, posing a diagnostic challenge for surgeons. In addition to right hemicolectomy, there are more conservative surgical procedures, such as diverticulectomy and diverticular inversion.

Methods. A retrospective descriptive study was conducted involving patients with acute abdomen due to cecal diverticulitis who underwent surgery at two institutions in Florencia, Colombia, between July 2016 and November 2025. Patient follow-up continued until January 15, 2026.

Results. Fifteen patients with an intraoperative diagnosis of cecal diverticulitis were included; 60% (9/15) were women, with a mean age of 45.2 years. All patients presented with an acute abdomen, initially diagnosed as acute appendicitis. Twelve patients (80%) underwent diverticulectomy with an omental patch, two underwent right hemicolectomy, and the remaining patient was treated with diverticular inversion. No recurrences were recorded during follow-up (mean of 47.8 months).

Conclusions. Preoperative diagnosis of cecal diverticulitis is challenging due to its resemblance to appendicitis, particularly in resource-limited settings. The use of conservative surgical methods (diverticulectomy or inversion) can prevent unnecessary resections and represents a safe option for solitary cecal diverticula. Right hemicolectomy should be reserved for cases involving peritonitis, phlegmon, or suspected neoplasia.

Keywords: acute abdomen; cecum; diverticulum; colonic diverticulosis; appendicitis; colorectal surgery.

Introducción

Los divertículos son protrusiones de la pared intestinal que se forman debido a un aumento crónico de la presión luminal. Pueden aparecer en cualquier parte del tracto gastrointestinal, pero son mucho más frecuentes en el colon, específicamente en el sigmoide [1]. La diverticulosis es mucho más prevalente en países occidentales, donde se estima que afecta hasta al 45 % de la población, mientras que en los países orientales su prevalencia es menor (hasta el 25 %). El riesgo de diverticulitis aumenta con la edad, razón por la cual entre el 40 % y el 60 % de los pacientes mayores de 60 años padecen esta afección.

Los factores de riesgo incluyen hábitos de vida como el consumo de carnes rojas, una dieta baja en fibra, el sedentarismo, la obesidad y el tabaquismo [1]. También se han identificado variaciones genéticas que predisponen al desarrollo de divertículos [2]. Algunos estudios indican que la diverticulosis del lado derecho es más frecuente en pacientes jóvenes, mientras que la del lado izquierdo es más común en personas de edad avanzada [3].

La diverticulitis del colon derecho es una afección poco común, que representa entre el 1 y el 5 % de los casos de diverticulitis [4]. De estos divertículos del lado derecho, el 80 % se localizan en la pared anterior del ciego y son clasificados como divertículos cecales (DC) [5]. Los divertículos del colon derecho son predominantemente divertículos falsos y son más frecuentes en poblaciones

asiáticas (Corea y Japón); en estas poblaciones, el 70 % de los divertículos se encuentran en el colon derecho [6,7]. En Latinoamérica, los informes son escasos.

Cuando un paciente sufre de diverticulitis del colon derecho, se presenta como un abdomen agudo que simula una apendicitis. De hecho, el 80 % de los casos de diverticulitis del lado derecho se diagnostican erróneamente como apendicitis [8]. Graham & Ballantyne [9] reportaron una serie de 367 pacientes, donde en el 58 % de los casos (213/367) el cirujano llegó al diagnóstico DC de forma intraoperatoria. Uhe I, et al. [7], realizaron una revisión sistemática de 988 casos de DC, donde en el 50,8 % (225/443) de los pacientes sometidos a estudios de imagen confirmaron el diagnóstico.

El mismo artículo encontró que en pacientes con DC, el dolor abdominal es el síntoma principal (67 %, 662/988), se localiza en la fosa ilíaca derecha (FID) en el 93,2 % (617/662) de los casos, se acompaña de fiebre (>38 °C) en el 26,9% (119/443), leucocitosis en el 62,3 % (256/411) y hematoquecia en el 1,8 % (9/495) [7]. A diferencia de la apendicitis, el dolor de la DC dura más tiempo, comienza y persiste en la FID, mientras que el dolor en apendicitis aguda comienza en el mesogastrio y migra a la FID a medida que la irritación afecta el peritoneo parietal. Los síntomas como anorexia, náuseas y vómitos son más comunes en la apendicitis [5].

La diverticulectomía fue descrita desde 1907 por William Mayo [10]. Esta intervención es más conservadora que otras alternativas más invasivas, como la hemicolectomía derecha (HCD). En 1999, Lane JS, et al. [11], recomendaron el uso de diverticulectomía en caso de divertículo solitario y la HCD en caso de divertículos múltiples, flemón o si el médico sospechaba que se tratara de una neoplasia. En niños con diverticulitis cecal, el tratamiento recomendado es terapia antiinflamatoria, terapia antibiótica o una diverticulectomía laparoscópica [12].

El objetivo de este estudio fue describir una serie de casos de diverticulitis cecal tratados con cirugía en la Amazonía colombiana. Aparte de mostrar la eficacia y seguridad de las técnicas quirúrgicas utilizadas, se profundizó en la importancia de seleccionar el tipo de intervención quirúrgica a partir de las condiciones de cada paciente.

Métodos

Tipo de estudio y población

Se realizó un estudio descriptivo retrospectivo en el que se incluyeron los pacientes que presentaron abdomen agudo, fueron diagnosticados inicialmente con apendicitis aguda, se llevaron a cirugía entre julio de 2016 y noviembre de 2025 en la Clínica Corpómedica o en el Hospital Departamental María Inmaculada de Florencia, Colombia, y durante el procedimiento quirúrgico se identificó una DC. Se excluyeron los pacientes con diverticulitis apendicular.

Variables

Se analizaron variables demográficas, hallazgos intraoperatorios, intervenciones quirúrgicas, resultados anatomopatológicos y resultados postoperatorios a partir de registros médicos. El seguimiento incluyó consultas clínicas y una colonoscopia de control.

Análisis estadístico

Se realizó un análisis estadístico de tipo descriptivo. Las variables cualitativas se presentaron como frecuencias absolutas (n) y relativas (porcentajes, %), mientras que las variables cuantitativas se expresaron con la media y desviación estándar (DE).

Resultados

En el periodo de 9 años del estudio, entre ambas instituciones se practicaron 2190 apendicectomías. De estas cirugías, 15 se realizaron por un diagnóstico erróneo de apendicitis, donde la etiología fue una DC; esto implica que una de cada 146 apendicectomías fue causada por DC. El 60 % (9/15) eran mujeres y la edad media fue de 45,2 años, con un rango de 17 a 75 años (Tabla 1).

Tabla 1. Datos demográficos, presentación clínica y resultados postoperatorios a corto plazo de la muestra (n=15).

Variable	Frecuencia (%)
Edad (años), media (DE)	45,2 ± 17,5
Sexo	
Hombres	6 (40 %)
Mujeres	9 (60 %)
Síntomas	
Dolor en fosa ilíaca derecha	13 (86,7 %)
Náuseas	3 (20,0 %)
Fiebre (Temperatura ≥38,0°C)	2 (13,3 %)
Examen físico	
Dolor abdominal	15 (100 %)
Temperatura (°C), media (DE)	37,0 ± 0,8
Estancia hospitalaria (días), media (DE)	5,5 ± 4,3
Pacientes con reintervención	1 (6,7 %)
Seguimiento (meses), media	47,8
Colonoscopia de control	7 (46,7 %)

Fuente: los autores.

Todos los pacientes presentaron abdomen agudo y habían recibido un diagnóstico preoperatorio de apendicitis. Los principales síntomas incluyeron: dolor en la fosa ilíaca derecha (86,7 %, 13/15), náuseas (20 %, 3/15) y fiebre leve (13,3 %, 2/15); la temperatura media al ingreso fue de 37 °C.

Se realizaron estudios de imagen diagnóstica (ecografía o tomografía computarizada) esporádicamente debido al diagnóstico clínico de apendicitis aguda. En la Figura 1 se presenta el caso de un paciente cuya tomografía computarizada (TC) mostró una masa que protruía de la cara medial del ciego; en la cirugía, se resecó un apéndice de características normales junto con un DC de 7 cm. La Figura 2 corresponde al caso de un paciente en el cual se encontraron tres divertículos de ciego agrupados, que fueron sometidos a diverticulectomías. Por último, la Figura 3 trata del caso de otro paciente con un DC de 2 cm, el cual fue resecado junto con el apéndice vermiforme.

En 12 pacientes, se realizó una diverticulectomía con sutura de dos capas y parche de epiplón a través de una incisión de Rockey-Davis. Dos pacientes recibieron una HCD; uno de ellos con una anastomosis intraoperatoria mediante sutura mecánica y el segundo con ostomía. En la Figura 4 se aprecian las fotografías del paciente a quien se le confeccionó la anastomosis; la imagen de la patología quirúrgica muestra un ciego con perforación de un divertículo y un fecalito el cual estaba impactado en él. La TC permite ver el engrosamiento del ciego y su aspecto sacular. El paciente restante fue tratado mediante la inversión de tres divertículos pequeños adyacentes (Figura 5).

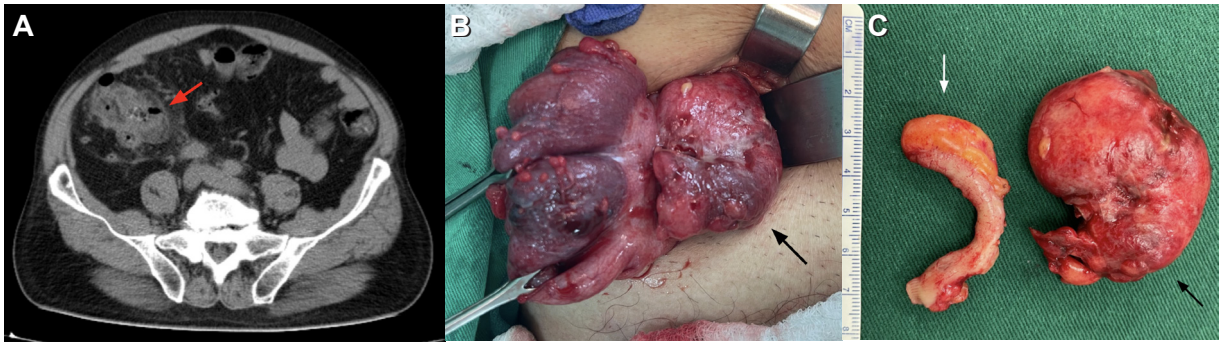

Figura 1. A. Tomografía computarizada que permite apreciar una masa en el cuadrante inferior derecho en un paciente (flecha roja); además de la presencia del divertículo en la cara medial del ciego, hay estriación en la grasa pericecal y gas extraluminal (que sugiere la presencia de microperforaciones). **B.** Divertículo cecal que corresponde a la masa observada en la tomografía (flecha negra). **C.** Anatomía patológica del divertículo cecal extirpado (flecha negra) a la derecha del apéndice vermiforme (flecha blanca).

Fuente: Fotografías tomadas por los autores.

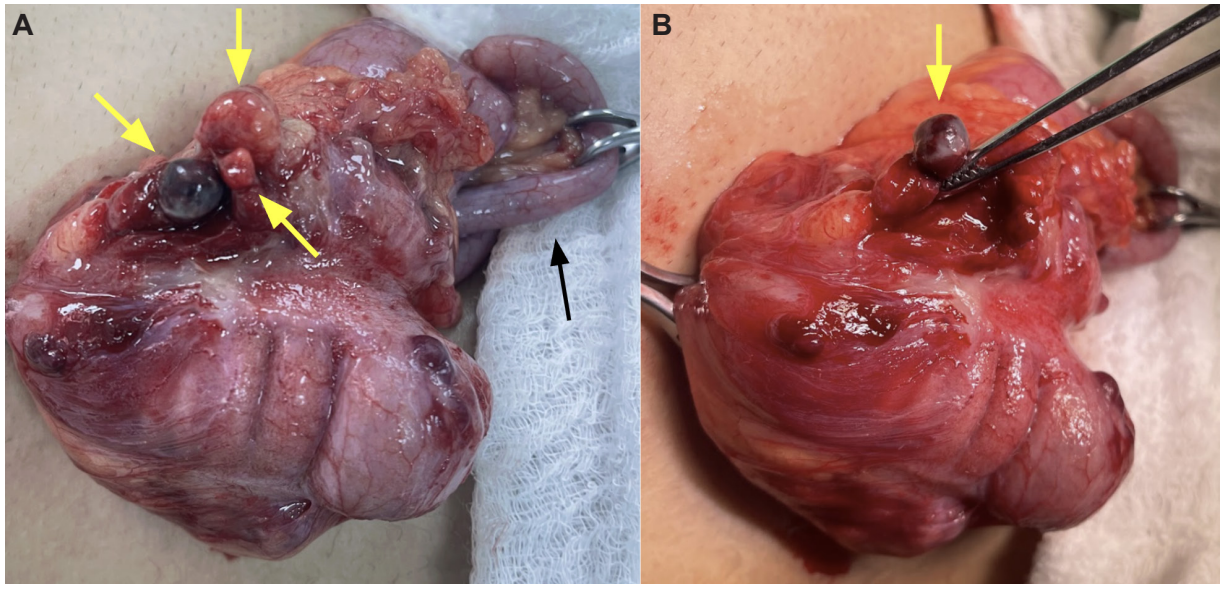

Figura 2. A. Ciego edematoso con membranas fibrinopurulentas donde se aprecia el apéndice vermiforme (flecha negra) y tres divertículos cecales agrupados (señalados con flechas amarillas). **B.** Presentación de uno de estos divertículos cecales.
Fuente: Fotografías tomadas por los autores.

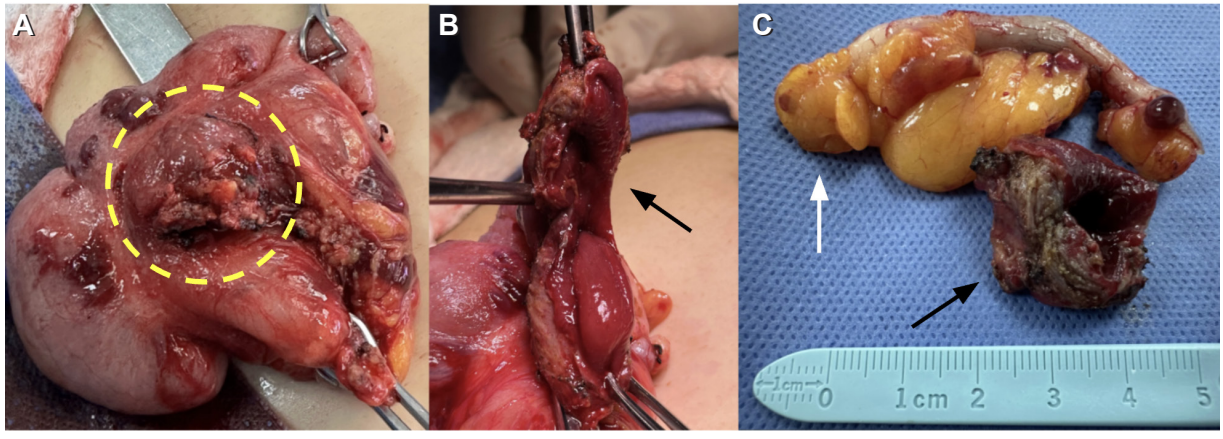

Figura 3. A. Ciego de un paciente sometido a apendicectomía que presenta una masa en la superficie anterior correspondiente a un divertículo cecal (círculo amarillo). **B.** Presentación del divertículo cecal durante su resección (flecha negra). **C.** Patología quirúrgica del apéndice vermiforme y mesoapéndice (flecha blanca), y del divertículo cecal (flecha negra).
Fuente: Fotografías tomadas por los autores.

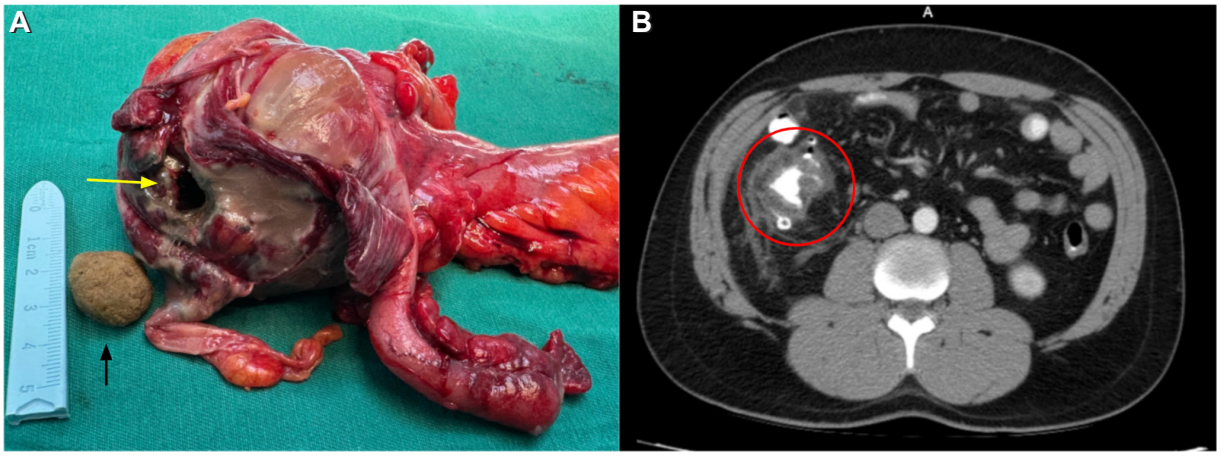

Figura 4. A. Imagen macroscópica del ciego después de una hemicolectomía derecha, junto a un fecalito (flecha negra) hallado fuera de la luz intestinal, que migró a través de una perforación (flecha amarilla). **B.** La tomografía computarizada del mismo paciente muestra un engrosamiento de la pared del ciego con un divertículo adyacente a la válvula ileocecal y estriación grasa pericecal.

Fuente: Fotografías tomadas por los autores.

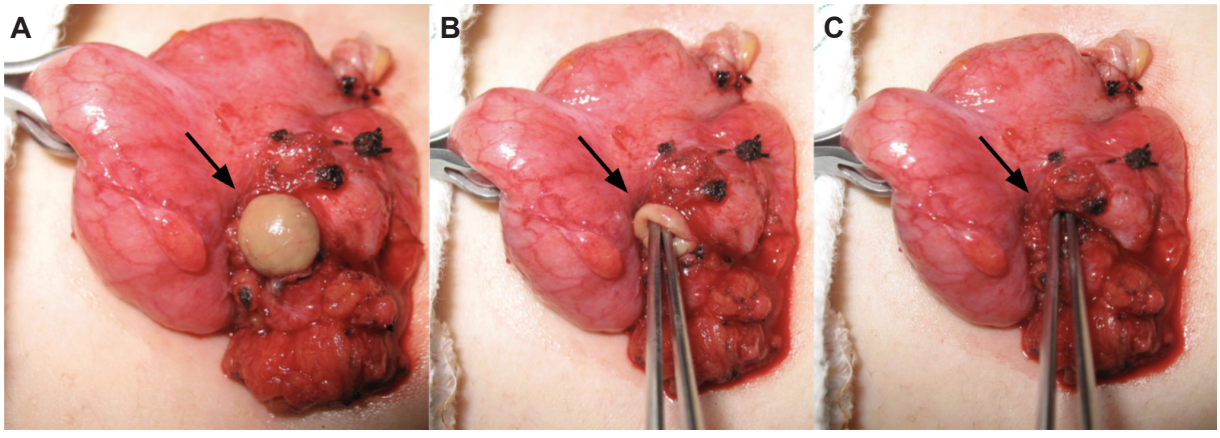

Figura 5. A. Ciego con un divertículo central y pálido. **B.** Proceso de pinzamiento e inversión de un divertículo. **C.** Divertículo invertido que posteriormente se invagina y se cierra con una jareta desde la cara externa del ciego.

Fuente: Fotografías tomadas por los autores.

En todos los casos, se realizó una apendicectomía incidental. La estancia media fue de 5,5 días, con un rango entre 3 y 20. El paciente que permaneció 20 días requirió una reintervención por un absceso intraabdominal. Los hallazgos patológicos confirmaron diverticulitis cecal sin evidencia de neoplasia. No se reportaron recurrencias durante un seguimiento medio de 47,8 meses, con colonoscopia de seguimiento en el 46,7 % (7/15) de los pacientes. Sin embargo, se encontraron divertículos adicionales en una colonoscopia, que fueron seguidos con conducta expectante.

Discusión

La diverticulitis cecal es una entidad clínica poco frecuente que representa un desafío diagnóstico y terapéutico, especialmente por su similitud con la apendicitis aguda. En esta serie de 15 pacientes, todos fueron llevados a cirugía para

apendicectomía por un diagnóstico preoperatorio erróneo de abdomen agudo por apendicitis. Esto refleja la dificultad para identificar la diverticulitis cecal antes de la cirugía, especialmente en entornos rurales como Florencia, Colombia, donde el acceso a estudios imagenológicos puede ser limitado. En el tiempo de nuestro estudio, una de cada 146 apendicectomías fue causada por diverticulitis cecal, lo cual es ligeramente superior a lo que indica la literatura, que señala que entre 150 y 300 apendicectomías se deben a esta patología [11,13].

Un aspecto relevante de nuestra serie es la alta proporción de divertículos solitarios ubicados en la cara anterior del ciego (86,7 %, 13/15), lo que coincide con informes previos en poblaciones no asiáticas [5]. En contraste, en poblaciones asiáticas, los divertículos múltiples son más frecuentes y se asocian con factores fisiopatológicos similares a los de los pseudodivertículos del colon izquierdo [14].

La prevalencia de DC en nuestra región parece ser alta para la población, lo que plantea interrogantes sobre posibles factores genéticos, alimentarios o ambientales específicos de la región. Estudios previos han vinculado el aumento de la diverticulitis del lado izquierdo en países asiáticos con la occidentalización de los estilos de vida, como las dietas bajas en fibra [15]. Si bien estos factores no se evaluaron en nuestra serie, su exploración en estudios futuros podría esclarecer la epidemiología de la DC en Colombia.

Los estudios imagenológicos son útiles para diagnosticar los DC por su alta sensibilidad y especificidad, particularmente la TC de abdomen donde se identifican signos como la presencia de divertículos, el engrosamiento de la pared del ciego y la estriación de la grasa [16]. La TC tiene una sensibilidad y especificidad del 98 %, mientras la ecografía abdominal tiene una sensibilidad de 91,3 % y una especificidad del 99,8 % [17,18]. En nuestra serie, las imágenes diagnósticas se realizaron esporádicamente debido a que predominó la sospecha clínica de apendicitis aguda. Esto subraya la importancia de una exploración quirúrgica exhaustiva del ciego cuando los hallazgos intraoperatorios no coinciden con el diagnóstico preoperatorio; aunque el abordaje laparoscópico puede ser menos invasivo, la cirugía abierta ofrece la posibilidad de palpación manual, lo que puede ayudar a identificar un divertículo cecal.

En el 10 % de los casos de DC, la TC no diferenció bien entre DC y un carcinoma cecal, lo cual requiere de decisiones quirúrgicas más agresivas, como la HCD [5]. En nuestra serie, la ausencia de hallazgos intraoperatorios de neoplasia respaldó la decisión de realizar una diverticulectomía en la mayoría de los casos, evitando procedimientos más invasivos.

La diverticulectomía, empleada en el 80 % de nuestros pacientes, no llevó a complicaciones, a excepción de un absceso intraabdominal, y no tuvo recurrencias durante un seguimiento promedio de cuatro años. Este enfoque conservador contrasta con la HCD, que se reserva para casos con múltiples divertículos, peritonitis o sospecha de neoplasia. La literatura reporta que la HCD tiene una tasa de morbilidad más alta (18 % en una serie de 39 pacientes) y se recomienda solo cuando otras opciones no son viables [11]. En nuestra serie, la técnica de sutura manual en dos planos con parche de epiplón en 13 pacientes permitió un cierre seguro de la pared cecal, aprovechando las características anatómicas del colon derecho, como su mayor diámetro, menor cantidad de grasa, menor carga bacteriana, menor presión intraluminal y contenido fecal más líquido, lo que facilita las suturas en comparación con el colon izquierdo.

En el contexto latinoamericano, los informes de DC son escasos, y nuestra serie representa una contribución significativa al documentar 15 casos en una región rural. Un estudio colombiano previo describió DC en pacientes operados por sospecha de apendicitis, y se destaca la decisión de pasar de intervenciones menores a HCD cuando había presencia de DC [19]. Nuestra casuística demuestra que la diverticulectomía y la inversión diverticular pueden evitar la necesidad de una HCD en casos seleccionados, reduciendo la morbilidad y los costos asociados (especialmente en entornos con recursos limitados).

Sin embargo, el diagnóstico intraoperatorio sigue siendo un desafío, ya que en el 40 % de

los casos los cirujanos confunden la DC con un proceso neoplásico [9]. Esto resalta la necesidad de capacitarlos en el reconocimiento de esta entidad y en técnicas quirúrgicas conservadoras. Con los hallazgos de este estudio, se recomienda la exploración del ciego durante la cirugía y, si la mucosa sugiere un proceso neoplásico, proceder con una resección más amplia, como una HCD.

La recopilación de datos tiende a centrarse en las zonas urbanas debido a su mayor densidad poblacional y a la tecnología avanzada con la que cuentan para almacenar información, lo que da como resultado conjuntos de datos robustos. Por el contrario, las poblaciones rurales enfrentan importantes dificultades para acceder a la atención médica y la tecnología, lo que dificulta la recopilación de datos y, por lo tanto, la elaboración de informes científicos. Estas barreras pueden generar imprecisiones en las estimaciones epidemiológicas debido a la falta de datos. Mejorar la adquisición de datos en las zonas rurales puede ayudar a adaptar los servicios preventivos y de promoción de la salud, mejorando la calidad de vida de estas comunidades [20].

Las limitaciones de nuestro estudio incluyen el tamaño reducido de la muestra (15 pacientes), lo que dificulta la generalización de los resultados, y la falta de estudios de imagen preoperatorios sistemáticos, que podrían haber facilitado el diagnóstico preoperatorio. Además, el seguimiento con colonoscopia se realizó en menos de la mitad de los pacientes, lo que limita la evaluación de las recurrencias a largo plazo. La diverticulectomía y la inversión diverticular son tratamientos seguros que pueden implementarse en casos de divertículos solitarios en lugar de la HCD; esta última puede reservarse para casos más complicados donde existe peritonitis, flemón o una posible neoplasia. Sin embargo, se necesitan futuros estudios prospectivos con muestras más grandes y un enfoque multidisciplinario, que incluya estudios de imágenes diagnósticas y análisis de factores de riesgo locales para optimizar el manejo de la diverticulectomía en nuestra región.

Conclusión

Los divertículos cecales deben considerarse como diagnóstico diferencial de apendicitis aguda en pacientes con abdomen agudo y dolor en la fosa ilíaca derecha. La diverticulectomía, la inversión diverticular y la hemicolectomía derecha son alternativas quirúrgicas seguras y efectivas con baja morbilidad y sin recurrencias en nuestra serie. Durante la intervención quirúrgica, la palpación manual del ciego puede guiar al cirujano para localizar los divertículos, lo cual supone una posible ventaja frente a la laparoscopia. Las pruebas de imagen preoperatorias, como la tomografía computarizada y la ecografía, son útiles, pero no siempre están disponibles en entornos rurales.

Cumplimiento de normas éticas

Consentimiento informado: Todos los pacientes dieron su consentimiento informado por escrito para el uso de sus datos clínicos con fines de investigación y para la publicación de las imágenes adjuntas. Este estudio se enmarca dentro de la categoría de "investigación sin riesgo", según lo estipulado en la Resolución 8430 de 1993 de la legislación colombiana. De acuerdo con el artículo 11 de dicha resolución, este tipo de investigación implica la revisión retrospectiva de expedientes clínicos sin intervención ni modificación de las variables biológicas, fisiológicas, psicológicas o sociales de los participantes, y no involucra aspectos sensibles de su comportamiento.

Conflictos de interés: Todos los autores declararon no tener conflictos de interés.

Uso de herramientas de Inteligencia Artificial: Los autores declararon que la redacción de este manuscrito no fue asistida por inteligencia artificial.

Fuentes de financiación: Los autores no recibieron apoyo financiero para la investigación, la autoría ni la publicación de este artículo.

Contribuciones de los autores:

- Diseño y concepción del estudio: Fernando Escobar-Castañeda.
- Adquisición de datos: Fernando Escobar-Castañeda, Nicolás Escobar-Arias.

- Análisis e interpretación de datos: Camilo Lloreda-Cabal, Fernando Escobar-Castañeda.
- Redacción del manuscrito: Camilo Lloreda-Cabal, Fernando Escobar-Castañeda, Santiago Andrés Suárez-Gómez, Valentina Velasco-Muñoz, Nicolás Escobar-Arias.
- Revisión crítica: Fernando Escobar-Castañeda, Álvaro Silva-Redondo, Luis Felipe Cabrera-Vargas, Luis Jogre Lombana-Amaya.

Referencias

1 Nallapeta NS, Farooq U, Patel K. Diverticulosis. En: StatPearls. Treasure Island (FL): StatPearls Publishing; 2025. Fecha de consulta: 12 de octubre de 2025. Disponible en: https://www.ncbi.nlm.nih.gov/books/NBK430771/

2 Maguire LH. Genetic risk factors for diverticular disease-emerging evidence. J Gastrointest Surg. 2020;24:2314-7. https://doi.org/10.1007/s11605-020-04693-5

3 Turner GA, O'Grady MJ, Purcell RV, Frizelle FA. The epidemiology and etiology of right-sided colonic diverticulosis: A review. Ann Coloproctol. 2021;37:196-203. https://doi.org/10.3393/ac.2021.00192.0027

4 Schlussel AT, Lustik MB, Cherng NB, Maykel JA, Hatch QM, Steele SR. Right-sided diverticulitis requiring colectomy: An evolving demographic? A review of surgical outcomes from the National Inpatient Sample database. J Gastrointest Surg. 2016;20:1874-85. https://doi.org/10.1007/s11605-016-3233-9

5 Kyziridis DS, Parpoudi SN, Antoniou ND, Konstantaras DC, Moysidis MG, Christoforidis EC, et al. Cecal diverticulitis is a challenging diagnosis: a report of 3 cases. Am J Case Rep. 2015;16:206-10. https://doi.org/10.12659/AJCR.892848

6 Rook JM, Dworsky JQ, Curran T, Banerjee S, Kwaan MR. Elective surgical management of diverticulitis. Curr Probl Surg. 2021;58:100876. https://doi.org/10.1016/j.cpsurg.2020.100876

7 Uhe I, Meyer J, Viviano M, Naiken S, Toso C, Ris F, et al. Caecal diverticulitis can be misdiagnosed as acute appendicitis: A systematic review of the literature. Colorectal Dis. 2021;23:2515-26. https://doi.org/10.1111/codi.15818

8 Shin JH, Son BH, Kim H. Clinically distinguishing between appendicitis and right-sided colonic diverticulitis at initial presentation. Yonsei Med J. 2007;48:511-6. https://doi.org/10.3349/ymj.2007.48.3.511

9 Graham SM, Ballantyne GH. Cecal diverticulitis. A review of the American experience. Dis Colon Rectum. 1987;30:821-6. https://doi.org/10.1007/bf02554637

10 Schein M, Paladugn R. Diverticulitis. Germering, Alemania: Zuckschwerdt Verlag; 2001.

11 Lane JS, Sarkar R, Schmit PJ, Chandler CF, Thompson JE. Surgical approach to cecal diverticulitis. J Am Coll Surg. 1999;188:629-35. https://doi.org/10.1016/s1072-7515(99)00043-5

12 Li X, Liu W, Zhang S, Liu H. Diagnosis and treatment experience of cecal diverticulitis in six pediatric patients. Front Pediatr. 2024;12:1478296. https://doi.org/10.3389/fped.2024.1478296

13 Kalcan S, Başak F, Hasbahçeci M, Kılıç A, Canbak T, Kudaş İ, et al. Intraoperative diagnosis of cecal diverticulitis during surgery for acute appendicitis: Case series. Ulus Cerrahi Derg. 2015;32:54-7. https://doi.org/10.5152/UCD.2015.2765

14 Sugihara K, Muto T, Morioka Y, Asano A, Yamamoto T. Diverticular disease of the colon in Japan. A review of 615 cases. Dis Colon Rectum. 1984;27:531-7. https://doi.org/10.1007/bf02555517

15 Imaeda H, Hibi T. The burden of diverticular disease and its complications: West versus East. Inflamm Intest Dis. 2018;3:61-8. https://doi.org/10.1159/000492178

16 Lewis A, Mahendiran S, Hochsztein J, Alterman D, Guelfguat M. An organized approach to imaging of benign cecal pathologies. BJR Open. 2020;2:20190043. https://doi.org/10.1259/bjro.20190043

17 Bolukbasi H. Cecal diverticulitis: A diagnosis to keep in mind when evaluating acute appendicitis. J Coll Physicians Surg Pak. 2022;32:1067-9. https://doi.org/10.29271/jcpsp.2022.08.1067

18 Chou YH, Chiou HJ, Tiu CM, Chen JD, Hsu CC, Lee CH, et al. Sonography of acute right side colonic diverticulitis. Am J Surg. 2001;181:122-7. https://doi.org/10.1016/s0002-9610(00)00568-7

19 Beltrán MA. Hemicolectomía derecha en pacientes operados por apendicitis: De la incisión de McBurney y apendicectomía, a la laparotomía media y hemicolectomía. Rev Colomb Cir. 2012;27:129-38. https://doi.org/10.30944/20117582.208

20 Bain LE, Adeagbo OA. There is an urgent need for a global rural health research agenda. Pan Afr Med J. 2022;43:147. https://doi.org/10.11604/pamj.2022.43.147.38189

Rev Colomb Cir. 2026;41:1201-9
https://doi.org/10.30944/20117582.3253

ORIGINAL ARTICLE

Evaluation of targeted axillary lymph node dissection in node positive breast cancer patients post neoadjuvant therapy

Evaluación de la disección selectiva de ganglios linfáticos axilares en pacientes con cáncer de mama y afectación ganglionar tras tratamiento neoadyuvante

Mohamed A. Rizk, MD, Omar Abdelnasser Mahmoud, MD, Diaa Eldeen Saber Ahmed, MD

Department of Surgery, School of Medicine, Assiut University, Assiut, Egypt.

Abstract

Introduction. Targeted axillary dissection (TAD) removes a previously marked lymph node to improve axillary staging accuracy while potentially reducing the need for more extensive surgery and lowering postoperative morbidity. This study evaluated TAD in node-positive breast cancer (BC) patients after neoadjuvant therapy.

Methods. This prospective study included 60 patients with invasive BC and axillary metastasis. Patients underwent triple assessment, biopsy, clipping of nodes, and neoadjuvant chemotherapy (NACT) tailored to tumor subtype. Surgical management involved breast surgery with sentinel lymph node biopsy and TAD. Outcomes assessed included diagnostic accuracy, postoperative complications, and treatment response.

Results. In this study of 60 BC patients, 20% had hypertension, 21.7% had diabetes, and 26.7% had a family history. Most tumors were right-sided (55%), single (81.7%), and invasive ductal carcinoma (90%). Molecular subtypes included luminal B (38.3%) and triple-negative (41.7%). Breast-conserving surgery was performed in 73.3%, with lymph node metastasis in 53.3%. TAD achieved a 98.3% localization success rate and showed 90.6% sensitivity and 89.8% accuracy, outperforming sentinel lymph node dissection (SLND) (81.3% sensitivity, 85% accuracy). Postoperative complications were minimal (6.7% lymphedema, 10% paraesthesia), and concordance between TAD and SLND was high (95%).

Conclusions. TAD demonstrates reliable diagnostic performance for axillary staging in node-positive BC patients who became negative after NACT, outperforming SLND and showing minimal short-term postoperative morbidity. It offers a less invasive alternative to axillary lymph node dissection when combined with dual localization and

Received: 04/03/2026 - Accepted: 06/08/2026 - Published online: 10/19/2026
Corresponding author: Mohamed A. Rizk, MD. School of Medicine, Assiut University, Allopa Street, Nile Plaza Towers, Assiut, 71525, Egypt. Tel.: +20 1061988555. E-mail: med.rizk88@med.edu.eg
Cite as: Rizk MA, Mahmoud OA, Ahmed DES. Evaluation of targeted axillary lymph node dissection in node positive breast cancer patients post neoadjuvant therapy. Rev Colomb Cir. 2026;41:1201-9. https://doi.org/. https://doi.org/10.30944/20117582.3253

This is an open Access under a Creative Commons License - BY-NC-ND https://creativecommons.org/licenses/by-ncnd/4.0/deed.es

imaging. Larger, multicenter studies with longer follow-up are recommended to confirm long-term safety and validate patient selection criteria.

Keywords: breast cancer; neoadjuvant chemotherapy; sentinel lymph node; human epidermal growth factor receptor 2; histopathology.

Resumen

Introducción. La disección axilar dirigida (DAD) consiste en extirpar un ganglio linfático previamente marcado para mejorar la precisión de la estadificación axilar, reducir la necesidad de cirugías extensas y disminuir la morbilidad posoperatoria. Este estudio evaluó la DAD en pacientes con cáncer de mama (CM) y afectación ganglionar tras tratamiento neoadyuvante.

Métodos. Estudio prospectivo de 60 pacientes con CM invasivo y metástasis axilar. Se realizó una triple evaluación, biopsia, colocación de clips ganglionares y quimioterapia neoadyuvante (QTNA) según el subtipo tumoral. El tratamiento quirúrgico incluyó cirugía mamaria, biopsia del ganglio centinela (BGC) y DAD. Se evaluaron la precisión diagnóstica, las complicaciones posoperatorias y la respuesta al tratamiento.

Resultados. El 20 % presentó hipertensión, 21,7 % diabetes y 26,7 % antecedentes familiares. La mayoría de los tumores fueron derechos (55 %), únicos (81,7 %) y carcinomas ductales infiltrantes (90 %). Los subtipos más frecuentes fueron el luminal B (38,3 %) y el triple negativo (41,7 %). Se realizó cirugía conservadora en el 73,3 % de los pacientes y se observó metástasis ganglionar en 53,3 %. La DAD alcanzó un éxito de localización del 98,3 % (sensibilidad 90,6 % y precisión 89,8 %) versus la BGC (81,3 % y 85 %, respectivamente). Las complicaciones fueron mínimas: linfedema (6,7 %) y parestesia (10 %). La concordancia entre DAD y BGC fue del 95 %.

Conclusiones. La DAD mostró un rendimiento diagnóstico fiable en pacientes con afectación ganglionar inicial que negativizaron tras QTNA, superando a la BGC y con mínima morbilidad a corto plazo. Puede constituir una alternativa menos invasiva a la disección axilar completa. Se requieren estudios multicéntricos y seguimiento prolongado para confirmar su seguridad y validar la selección de pacientes.

Palabras clave: cáncer de mama; quimioterapia neoadyuvante; ganglio centinela; receptor 2 del factor de crecimiento epidérmico humano; histopatología.

Introduction

Breast cancer (BC) is the most frequently diagnosed malignancy among women globally, with an estimated 2.3 million new cases and over 685,000 deaths annually. While curative outcomes are achievable in 70–80% of patients presenting with early-stage, non-metastatic disease, advanced BC with distant organ spread remains largely incurable with contemporary therapies. Also, BC is the most diagnosed neoplasm worldwide, regardless of the degree of national development, according to GLOBOCAN reports for 2022 [1]. In higher-income regions, early detection is more common, leading to better prognosis, whereas in resource-limited settings, diagnoses often occur at later stages, resulting in poorer survival outcomes [2,3].

For patients with node-positive disease, the axillary lymph node status is the single most important prognostic factor. Historically, axillary lymph node dissection (ALND) was the standard surgical approach for staging and achieving locoregional control. However, due to its association with significant morbidity, including lymphedema and sensory deficits, the paradigm has shifted toward less invasive techniques. Sentinel lymph node biopsy (SLNB) became the standard for clinically node-negative patients, offering accurate staging with minimal morbidity [4].

The widespread adoption of neoadjuvant chemotherapy (NACT) has further affected axillary management. NACT can eradicate disease in the breast and axillary nodes, leading to a pathological

complete response (pCR) in a substantial proportion of patients, particularly those with Human Epidermal Growth Factor receptor 2 (HER2) positive and triple-negative subtypes. In patients who present with node-positive disease (cN+) but achieve a clinical complete response in the axilla (ycN0) post-NACT, the optimal surgical strategy is a subject of ongoing debate. While SLNB alone in this setting is attractive for its minimal invasiveness, prospective trials have demonstrated unacceptably high false-negative rates (FNRs) of 12–14% [4]. Despite its promising accuracy, the long-term oncological outcomes of relying solely on TAD for axillary staging in this patient population require further validation through studies with robust clinical outcomes.

Therefore, the aim of this study was to evaluate the diagnostic accuracy and short-term safety of targeted ALND in node-positive BC patients following neoadjuvant therapy to avoid the high false-negative rates (FNRs) of sentinel lymph node dissection (SLND) after NACT and the morbidity of ALND.

Methods

This is a combined prospective and retrospective interventional study that was conducted on 60 female patients diagnosed with proven invasive BC, axillary metastasis with staging between N1 and N2, without distant metastasis, and complete axillary response to neoadjuvant therapy confirmed by clinical and radiological assessment.

Exclusion criteria included patients ineligible for NACT, those with residual positive axillary nodes following therapy, patients with distant metastasis, or those with axillary metastasis from another primary tumor.

All participants underwent a standardized triple assessment. This included a medical history with emphasis on family, surgical, contraceptive, and hormonal background, as well as a thorough clinical breast and axillary examination. Imaging studies included high-resolution sonomammography of both breasts and lymph nodes, with MRI reserved for dense breasts or high-risk patients. Histopathological confirmation was ensured through Tru-Cut or fine-needle aspiration cytology of suspicious lesions. Clipping of primary tumors and involved axillary nodes with metallic clips was performed to aid later localization. Immunohistochemical profiling for ER, PR, HER2/neu, and Ki-67 was carried out on biopsy samples.

NACT was tailored according to BC subtypes. Standard regimens involved anthracycline-based therapy (doxorubicin/cyclophosphamide) followed by taxane-based agents. HER2-positive tumors received targeted therapies such as trastuzumab and pertuzumab. Patients with triple-negative disease, especially those deemed high-risk, were additionally administered pembrolizumab. Post-therapy reassessment with ultrasound or MRI determined treatment response and surgical eligibility.

Surgical procedure

Standard preoperative workup included laboratory investigations, anesthetic review, and localization of clipped lymph nodes via ultrasound or intraoperative radiography. Under general anesthesia, SLNB was performed following periareolar injection of patent-blue dye. Oncoplastic wide local excision or mastectomy was carried out depending on disease extent.

Targeted axillary dissection (TAD) was performed on the previously clipped nodes, guided by wires applied by ultrasonography or under intraoperative X-ray. Excised specimens underwent intraoperative radiography to confirm marker retrieval. Sentinel and clipped nodes were examined via frozen section. Excised lymph nodes were examined by experienced breast pathologists. Pathological assessment was performed independently. Although the presence of a metallic clip could not be concealed, pathologists were not informed of the intraoperative TAD or SLND findings. Formal axillary clearance was performed if more than two nodes showed residual metastases (Figure 1).

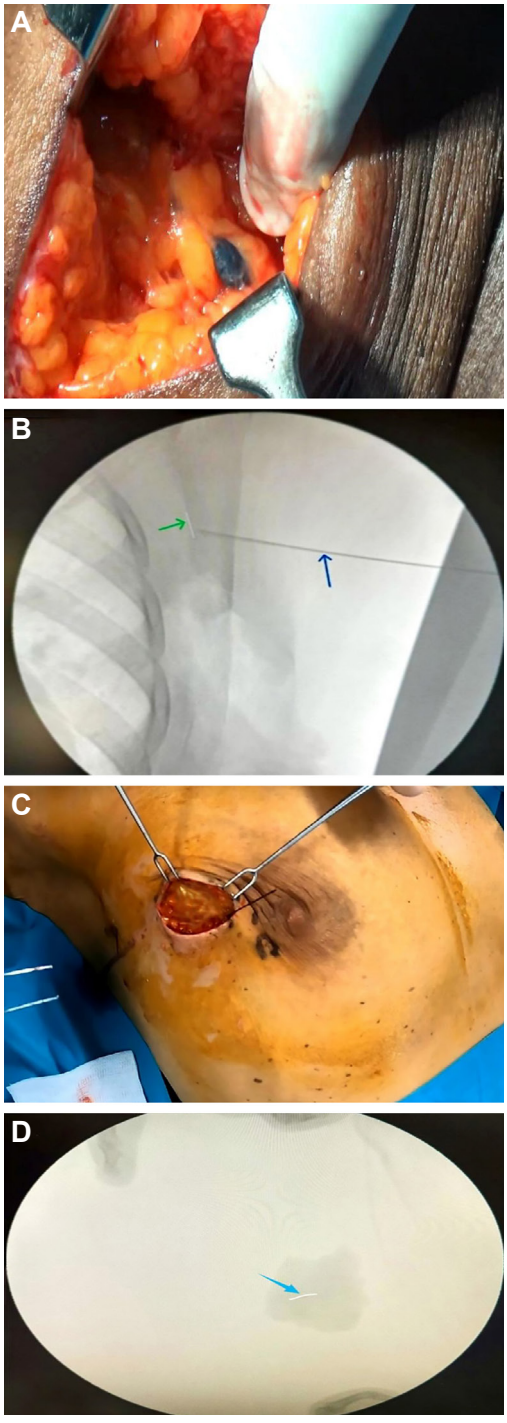

Figure 1. (A) Sentinel axillary lymph node intraoperative. **(B)** Wire localization of clipped node under C-arm screening (blue arrow pointing to the wire and green arrow pointing to the clip). **(C)** Breast conservative surgery with targeted axillary dissection by wire guidance. **(D)** Confirmation of clip in excised node using intraoperative x- ray before sending to histopathology (blue arrow pointing to the clip).

Source: Authors' own elaboration.

Follow-up and outcomes

Patients were monitored postoperatively in phases, beginning with wound healing assessment and complication detection during the immediate postoperative period. Subsequent follow-up at four–six weeks included assessment of arm mobility, arm edema, and pathology review, while long-term surveillance focused on recurrence detection and therapy-related complications.

The primary outcome was the diagnostic accuracy of TAD compared with SLND in patients with node-positive BC who showed a complete nodal clinical response after NACT. Secondary outcomes assessed postoperative morbidity, including lymphedema, paresthesia, sensory loss, and hospital stay.

Statistical analysis

Statistical analysis was conducted using SPSS v26. Normality was assessed using the Shapiro–Wilk test, and data were expressed as mean ± SD for parametric data, median with interquartile range for non-parametric data, and frequency with percentage for categorical variables.

Results

Age ranged from 28 to 60 years, with a mean value (±SD) of 44 ± 8 years. Twelve (20%) patients had hypertension, 13 (21.7%) patients had diabetes mellitus, and 16 (26.7%) patients had a positive family history. The affected breast was the right in 33 (55%) patients and the left in 27 (45%) patients. The number of lesions was single in 49 (81.7%) patients and multiple in 11 (18.3%) patients. Axillary LNs were palpable in 41 (68.3%) patients and non-palpable (detected by ultrasonography) in 19 (31.7%) patients. T classification was T1 in 3 (5%) patients, T2 in 39 (65%) patients, and T3 in 18 (30%) patients. N classification was N1 in 49 (81.7%) patients and N2 in 11 (18.3%) patients. M classification was M0 in all patients. Histopathology showed invasive ductal carcinoma (IDC) in 54 (90%) patients and invasive lobular carcinoma in six (10%) patients. Molecular classification was luminal A in nine (15%) patients, luminal B in 23 (38.3%) patients, triple-negative in 25 (41.7%) patients, and HER2-neu overexpression in three

(5%) patients. Regarding operative treatment, 44 (73.3%) patients underwent breast-conserving surgery, and 16 (26.7%) patients underwent mastectomy (Table 1).

Lymph node metastasis by histopathology after surgery was positive in 32 (53.3%) patients. Final histopathology of the retrieved axillary lymph nodes was used as the reference standard; however, formal axillary clearance was not performed in all patients, which may introduce partial verification bias. Lymph node metastasis by TAD was positive in 32 (54.2%) patients. Lymph node metastasis by SLND was positive in 29 (48.3%) patients. Targeted lymph node localization failed in one (1.7%) patient, possibly related to clip migration or post-neoadjuvant fibrosis. Twelve patients underwent formal ALND; eight (66.7%) of them had positive axillary nodes, and four (33.3%) patients had no lymph node involvement (Table 2).

Concordance between TAD and SLND was observed in 57 patients (95%), with three (5%) discordant cases in which SLND was negative while TAD revealed residual nodal disease. Suction removal was performed at 7 days in 17 (28.3%) patients, 10 days in 32 (53.3%) patients, and 14 days in 11 (18.3%) patients. Hospital stays ranged from 1 to 3 days, with a mean value of 2 ± 0.5 days. Four (6.7%) patients had lymphoedema (these four patients were among the 12 patients who underwent complete axillary dissection after TAD showed more than 2 positive LNs), and six (10%) patients had paraesthesia (Table 3).

The role of TAD and SLND in predicting axillary node metastasis compared to final histopathology of retrieved axillary lymph nodes is that TAD demonstrated significant diagnostic performance in detecting axillary node metastasis ($p<0.001$; Kappa=0.800), with a sensitivity of 90.6%, specificity of 88.9%, positive predictive value (PPV) of 90.6%, negative predictive value (NPV) of 88.9%, and accuracy of 89.8%. Also, SLND can predict axillary node metastasis ($p=0.002$; Kappa=0.700), with a sensitivity of 81.3%, specificity of 89.3%, PPV of 89.7%, NPV of 80.6%, and accuracy of 85% (Table 4).

Table 1. Baseline demographic, clinical, pathological characteristics, and surgical management of the studied patients (n=60).

Variable	n (%)
Age (years), mean	44 ± 8
Comorbidities	
Hypertension	12 (20%)
Diabetes mellitus	13 (21.7%)
Family history of breast cancer	16 (26.7%)
Side of tumor	
Right	33 (55%)
Left	27 (45%)
Number of lesions	
Single	49 (81.7%)
Multicentric	11 (18.3%)
Axillary LN	
Palpable	41 (68.3%)
Not palpable	19 (31.7%)
T classification	
T1	3 (5%)
T2	39 (65%)
T3	18 (30%)
N classification	
N1	49 (81.7%)
N2	11 (18.3%)
M classification	
M0	60 (100%)
Histopathology	
Invasive ductal carcinoma	54 (90%)
Invasive lobular carcinoma	6 (10%)
Molecular classification	
Luminal A	9 (15%)
Luminal B	23 (38.3%)
Triple negative	25 (41.7%)
HER2 neu overexpression	3 (5%)
Operative treatment	
Breast conserving surgery	44 (73.3%)
Mastectomy	16 (26.7%)

Data are presented as mean ± SD or frequency (%). LN: lymph node; HER2: Human Epidermal growth factor Receptor 2.

Source: Authors' own elaboration.

Table 2. Assessment of axillary nodes after surgery of the patients studied (n=60).

Variable	n (%)
Lymph node metastasis (histopathology)	
Positive	32 (53.3)
Negative	28 (46.7)
Lymph node metastasis by TAD in successful localization cases, (n=59)	
Positive	32 (54.2)
Negative	27 (45.8)
Lymph node metastasis by SLND	
Positive	29 (48.3)
Negative	31(51.7)
Targeted LN localization	
Failed	1 (1.7)
Successful	59 (98.3)
Axillary dissection (n=12)	
Positive	8 (66.7)
Negative	4 (33.3)

Data are presented as frequency (%). TAD: targeted axillary dissection; SLND: sentinel lymph node dissection; LN: lymph node.

Source: Authors' own elaboration.

Table 3. Concordance between TAD and SLND, hospital stay, suction removal, and complications of the studied patients (n=60).

Variable	n (%)
Concordance between TAD and SLND	
Negative (discordant)	3 (5%)
Positive (concordant)	57 (95%)
Hospital stays (days)	2 ± 0.5
Suction removal	
7 days	17 (28.3%)
10 days	32 (53.3%)
14 days	11 (18.3%)
Complications	
Lymphoedema	4 (6.7%)
Paraesthesia	6 (10%)

Data are presented as mean ± SD or frequency (%). TAD: targeted axillary dissection; SLND: sentinel lymph node dissection.

Source: Authors' own elaboration.

Table 4. Role of TAD and SLND in prediction of axillary nodes metastasis compared to final histopathology.

Method	Histopathology Yes	Histopathology No	p-value	Kappa	Sensitivity (%)	Specificity (%)	PPV (%)	NPV (%)	Accuracy (%)
TAD (n=59)									
Yes	29 True positive	3 False positive	<0.001*	0.800	90.6%	88.9%	90.6%	88.9%	89.8%
No	3 False negative	24 True negative							
SLND (n=60)									
Yes	26 True positive	3 False positive	0.002*	0.700	81.3%	89.3%	89.7%	80.6%	85.0%
No	6 False negative	25 True negative							

Data are presented as frequencies (%) and percentages where indicated. *: Significant p<0.05; TAD: targeted axillary dissection; SLND: sentinel lymph node dissection; PPV: Positive Predictive Value; NPV: Negative Predictive Value.

Source: Authors' own elaboration.

Discussion

TAD has emerged as a promising technique in the surgical management of node-positive BC patients who achieve complete nodal downstaging following NACT [5]. By combining SLND with excision of a clipped metastatic node, TAD improves the accuracy of axillary staging while potentially sparing patients the morbidity of ALND [6]. In this study, we assessed the efficacy of TAD in predicting axillary lymph node status in a cohort of 60 patients with initially node-positive BC treated with NACT.

Our patient population reflected tumor and nodal distributions similar to those in previously published series [7]. Most cases were T2 and N1 at diagnosis (65% and 81.7%, respectively), with IDC comprising the predominant histological subtype [7]. This aligns with Sedky et al. [8], who also reported IDC in 88% of an Egyptian cohort. Molecular subtyping revealed a predominance of luminal B and triple-negative tumors, which was consistent with global data showing that these subtypes were strongly represented in node-positive patients undergoing NACT [9].

Surgical management demonstrated a high rate of breast-conserving surgery (BCS) in our series (73.3%), paralleling findings from Mamtani et al. [10], who noted increasing utilization of BCS after NACT [9]. Large analyses confirm that NACT facilitates tumor downstaging and expands eligibility for BCS, particularly in triple-negative and HER2-positive subgroups.

Our findings support the growing evidence for TAD as an accurate technique for axillary staging post-NACT [5]. TAD identified lymph node metastases in 54.2% of patients, with a sensitivity of 90.6%, specificity of 88.9%, and overall accuracy of 89.8% [11]. The FNR was 9.4%, lower than that reported for SLND alone (18.7% in our series). These results were consistent with Caudle et al. [5], who demonstrated superior accuracy of TAD compared to SLND.

Three false-positive results were observed, potentially attributable to the detection of isolated tumor cells or micrometastases within the targeted or sentinel lymph nodes. These observations were consistent with previously reported patterns of low-volume nodal involvement in similar cohorts [5].

Similarly, the ACOSOG Z1071 trial highlighted the limitations of SLND in previously node-positive patients, with an FNR exceeding the acceptable threshold, particularly when the clipped node was not retrieved [12]. Our study also underscores the critical role of meticulous preoperative localization, as concordance between the clipped node and sentinel node reached 95%, comparable with results from other series [13,14].

Notably, our study demonstrated that TAD was more reliable than SLND in detecting residual nodal disease, with fewer false negatives. This emphasizes its prognostic significance, particularly given that nodal involvement remains a critical factor in guiding adjuvant systemic and radiation therapy [15]. In line with Galimberti et al. [11], our data demonstrated that TAD offers not only diagnostic accuracy but also favorable long-term implications for treatment planning through refined axillary staging.

Complications in our cohort were few, with lymphoedema observed in 6.7% of cases and paraesthesia in 10%. These rates were lower than those typically reported with ALND, reaffirming the role of TAD as a less morbid alternative for appropriately selected patients [16].

This study was limited by its small sample size (n=60) and the absence of a robust control group (partial ALND confirmation in only 12 patients). Complete blinding of pathologists was not feasible due to the presence of metallic clips inherent to the TAD technique, which may have introduced observer bias. However, this limitation reflects real-world surgical practice.

Technical challenges included a small number of false-positive results, potentially related to micrometastatic disease or histopathological interpretation variability.

Based on the outcomes, TAD is recommended as a feasible alternative for axillary staging in biopsy-confirmed node-positive patients who respond to NACT. Integrating dual localization methods (wire guidance and blue dye), intraoperative imaging, and specimen X-ray further improves retrieval accuracy. To strengthen these results, large-scale multicenter studies with extended follow-up are essential to validate long-term oncological outcomes, refine patient selection, and determine the procedure's long-term impact on recurrence and survival outcomes.

Conclusions

This study establishes TAD as an accurate and effective method for ALN evaluation in patients with node-positive BC following NACT. TAD

demonstrated high diagnostic performance, achieving 90.6% sensitivity, 88.9% specificity, and 89.8% accuracy, closely matching final histopathological outcomes. It outperformed SLND, which showed slightly lower sensitivity (81.3%) and accuracy (85%). Moreover, TAD achieved a 95% success rate in targeted node localization and was associated with minimal postoperative complications. Despite limitations, including a small cohort size and the absence of routine ALND for pathological confirmation, the results align with international evidence supporting TAD as a reliable staging tool. These findings highlight TAD's potential to reduce the need for ALND, thereby lowering complication risks.

Compliance with ethical standards

Informed consent: The study was conducted after approval from the Ethical Committee of Assiut University Hospitals, Assiut, Egypt (approval code: 04-2023-200073) at 31/1/2023. A written informed consent was obtained from the patients.

Conflicts of interest: The authors declare that they have no conflicts of interest.

Use of Artificial Intelligence: The authors declare that no artificial intelligence–assisted technologies were used during the development of the project.

Funding: This study was conducted without external funding.

Author's contributions:

- Study design and conception: Mohamed A. Rizk, Omar Abdelnasser Mahmoud, Diaa Eldeen Saber Ahmed.
- Data acquisition: Omar Abdelnasser Mahmoud, Diaa Eldeen Saber Ahmed.
- Data analysis and interpretation: Omar Abdelnasser Mahmoud, Diaa Eldeen Saber Ahmed.
- Manuscript drafting: Mohamed A. Rizk.
- Critical review and final approval: Mohamed A. Rizk, Omar Abdelnasser Mahmoud, Diaa Eldeen Saber Ahmed.

References

1 Díaz-Casas SE, Rosero-Díazdel Castillo FJ, Mendoza-Díaz S, Sáenz-Ladino A, Sánchez-Pedraza R, Silva-Cárdenas SP, et al. Oncologic Outcomes of Breast-Conserving Surgery in a Colombian Cancer Center: An Observational, Analytical, Retrospective Cohort Study. Cancers. 2025;17:1131. https://doi.org/https://doi.org/10.3390/cancers17071131

2 Sung H, Ferlay J, Siegel RL, Laversanne M, Soerjomataram I, Jemal A, et al. Global Cancer Statistics 2020: GLOBOCAN Estimates of Incidence and Mortality Worldwide for 36 Cancers in 185 Countries. CA Cancer J Clin. 2021;71:209-49. https://doi.org/10.3322/caac.21660

3 Allemani C, Weir HK, Carreira H, Harewood R, Spika D, Wang XS, et al. Global surveillance of cancer survival 1995-2009: analysis of individual data for 25,676,887 patients from 279 population-based registries in 67 countries (CONCORD-2). Lancet. 2015;385:977-1010. https://doi.org/10.1016/s0140-6736(14)62038-9

4 Banys-Paluchowski M, Gruber IV, Hartkopf A, Paluchowski P, Krawczyk N, Marx M, et al. Axillary ultrasound for prediction of response to neoadjuvant therapy in the context of surgical strategies to axillary dissection in primary breast cancer: a systematic review of the current literature. Arch Gynecol Obstet. 2020;301:341-53. https://doi.org/10.1007/s00404-019-05428-x

5 Caudle AS, Yang WT, Krishnamurthy S, Mittendorf EA, Black DM, Gilcrease MZ, et al. Improved Axillary Evaluation Following Neoadjuvant Therapy for Patients With Node-Positive Breast Cancer Using Selective Evaluation of Clipped Nodes: Implementation of Targeted Axillary Dissection. J Clin Oncol. 2016;34:1072-8. https://doi.org/10.1200/jco.2015.64.0094

6 Alamoodi M, Wazir U, Sakr RA, Venkataraman J, Mokbel K, Mokbel K. Evaluating magnetic seed localization in targeted axillary dissection for node-positive early breast cancer patients receiving neoadjuvant systemic therapy: a comprehensive review and pooled analysis. J Clin Med. 2024;13:2908. https://doi.org/https://doi.org/10.3390/jcm13102908

7 Ahmed M, Douek M. Targeted axillary dissection after neoadjuvant therapy in breast cancer. Br J Surg. 2018;105:313-4. https://doi.org/10.1002/bjs.10626

8 Sedky MK, Mostafa AA, AboElazm HA, Zaid MH. Evaluation of targeted axillary dissection in node positive locally advanced breast cancer patients with complete pathological response to neoadjuvant chemotherapy. Egypt J Surg. 2024;43:105. https://doi.org/https://doi.org/10.4103/ejs.ejs_292_23

9 Al-Thoubaity FK. Molecular classification of breast cancer: A retrospective cohort study. Ann Med Surg (Lond). 2020;49:44-8. https://doi.org/10.1016/j.amsu.2019.11.021

10 Mamtani A, Nakhlis F, Downs-Canner S, Zabor EC, Morrow M, King TA, et al. Impact of Age on Locoregional and Distant Recurrence After Mastectomy for Ductal Carcinoma In Situ With or Without Microinvasion. Ann Surg Oncol. 2019;26:4264-71. https://doi.org/10.1245/s10434-019-07693-1

11 Galimberti V, Cole BF, Zurrida S, Viale G, Luini A, Veronesi P, et al. Axillary dissection versus no axillary dissection in patients with sentinel-node micrometastases (IBCSG 23-01): a phase 3 randomised controlled trial. Lancet Oncol. 2013;14:297-305. https://doi.org/10.1016/s1470-2045(13)70035-4

12 Boughey JC, Ballman KV, Le-Petross HT, McCall LM, Mittendorf EA, Ahrendt GM, et al. Identification and Resection of Clipped Node Decreases the False-negative Rate of Sentinel Lymph Node Surgery in Patients Presenting With Node-positive Breast Cancer (T0-T4, N1-N2) Who Receive Neoadjuvant Chemotherapy: Results From ACOSOG Z1071 (Alliance). Ann Surg. 2016;263:802-7. https://doi.org/10.1097/sla.0000000000001375

13 Swarnkar PK, Tayeh S, Michell MJ, Mokbel K. The Evolving Role of Marked Lymph Node Biopsy (MLNB) and Targeted Axillary Dissection (TAD) after Neoadjuvant Chemotherapy (NACT) for Node-Positive Breast Cancer: Systematic Review and Pooled Analysis. Cancers (Basel). 2021;13:1539. https://doi.org/10.3390/cancers13071539

14 Martínez M, Jiménez S, Guzmán F, Fernández M, Arizaga E, Sanz C. Evaluation of Axillary Lymph Node Marking with Magseed® before and after Neoadjuvant Systemic Therapy in Breast Cancer Patients: MAGNET Study. Breast J. 2022;2022:6111907. https://doi.org/10.1155/2022/6111907

15 Hennessy BT, Hortobagyi GN, Rouzier R, Kuerer H, Sneige N, Buzdar AU, et al. Outcome after pathologic complete eradication of cytologically proven breast cancer axillary node metastases following primary chemotherapy. J Clin Oncol. 2005;23:9304-11. https://doi.org/10.1200/jco.2005.02.5023

16 He L, Qu H, Wu Q, Song Y. Lymphedema in survivors of breast cancer. Oncol Lett. 2020;19:2085-96. https://doi.org/10.3892/ol.2020.11307

Rev Colomb Cir. 2026;41:1210-22
https://doi.org/10.30944/20117582.3247

ARTÍCULO DE REVISIÓN

Efectividad y seguridad de las intervenciones quirúrgicas de control de daños en trauma torácico cerrado: Revisión sistemática

Effectiveness and safety of thoracic damage control surgery in blunt chest trauma: A systematic review

Ricardo José Monterrosa-Montes, MD[1], David Ernesto Benavides-Meneses, MD[2], Sheyla Marina Cabezas-Bravo, MD[3], Gabriela Rodríguez-Cuevas, MD[4], Dora Zuleima Trejo-Quistanchala, MD[5], Daniela Patricia Gómez-Rodríguez, MD[6]

1 Servicio de Cirugía General, Hospital Emiro Quintero Cañizares, Ocaña, Colombia
2 Quirófanos, Clínica Corposalud SAS, Pasto, Colombia
3 Quirófanos, Clínica Belo Horizonte, Neiva, Colombia
4 Quirófanos, Clínicas CAFAM, Bogotá D.C., Colombia
5 Quirófanos, E.S.E Nuestra Señora del Pilar, Aldana, Colombia
6 Epidemiología clínica, Vanguard IA Médica; Atención Primaria, Centros médicos Colsanitas, Bogotá, D.C., Colombia.

Resumen

Introducción. El trauma cerrado de tórax se asocia con una elevada morbimortalidad, especialmente en pacientes con inestabilidad fisiológica. En este contexto, las intervenciones quirúrgicas de control de daños buscan limitar el deterioro fisiológico mediante la abreviación del tiempo operatorio y el control rápido de las lesiones potencialmente letales.

Métodos. Se realizó una revisión sistemática de la literatura siguiendo las recomendaciones del Cochrane Handbook y la guía PRISMA 2020. Se incluyeron estudios comparativos que evaluaron intervenciones quirúrgicas de control de daños en pacientes con trauma torácico cerrado. La síntesis de los resultados se realizó de forma narrativa debido a la heterogeneidad clínica y metodológica.

Resultados. Se incluyeron nueve estudios observacionales comparativos. Las técnicas pulmonares preservadoras y los abordajes endovasculares se asociaron con menor mortalidad, menor sangrado y menor requerimiento transfusional en comparación con los procedimientos quirúrgicos más extensos. Los resultados fueron heterogéneos entre estudios.

Conclusiones. Las intervenciones quirúrgicas de control de daños torácico se asociaron con desenlaces clínicos favorables en pacientes con trauma cerrado de tórax. Sin embargo, la certeza de la evidencia es baja a muy baja, por lo que los hallazgos deben interpretarse con cautela.

Palabras claves: traumatismos torácicos; heridas no penetrantes; cirugía torácica; toracotomía; hemorragia.

Fecha de recibido: 12/03/2026 - Fecha de aceptación: 23/04/2026 - Publicación en línea: 22/10/2026
Correspondencia: Daniela Patricia Gómez-Rodríguez, Carrera 21 # 106A-05, Bogotá, D.C., Colombia. Teléfono: +57 3016583756.
Dirección electrónica: danielagomezr12@gmail.com
Citar como: Monterrosa-Montes RJ, Benavides-Meneses DE, Cabezas-Bravo SM, Rodríguez-Cuevas G, Trejo-Quistanchala DZ, Gómez-Rodríguez DP. Efectividad y seguridad de las intervenciones quirúrgicas de control de daños en trauma torácico cerrado: Revisión sistemática. Rev Colomb Cir. 2026;41:1210-22. https://doi.org/10.30944/20117582.3247

Este es un artículo de acceso abierto bajo una Licencia Creative Commons - BY-NC-ND https://creativecommons.org/licenses/by-nc-nd/4.0/deed.es

Abstract

Introduction. Blunt chest trauma is associated with high morbidity and mortality, particularly in patients with physiological instability. In this context, damage control surgery aims to limit physiological deterioration by shortening operative time and rapidly controlling potential lethal injuries.

Methods. A systematic literature review was conducted following the recommendations of the Cochrane Handbook and the PRISMA 2020 guidelines. Comparative studies evaluating damage control surgery in patients with blunt chest trauma were included. The synthesis of results was performed narratively due to clinical and methodological heterogeneity.

Results. Nine comparative observational studies were included. Lung-sparing techniques and endovascular approaches were associated with lower mortality, less bleeding, and reduced transfusion requirements compared with more extensive surgical procedures. Results were heterogeneous across studies.

Conclusions. Thoracic damage control surgery was associated with favorable clinical outcomes in patients with blunt chest trauma. However, the certainty of the evidence is low to very low, so the findings should be interpreted with caution.

Keywords: thoracic trauma; nonpenetrating injuries; thoracic surgery; thoracotomy; bleeding.

Introducción

El trauma cerrado de tórax constituye una causa importante de morbimortalidad a nivel mundial y se asocia con una proporción significativa de muertes prevenibles, principalmente por compromiso respiratorio y hemorragia intratorácica. Este tipo de trauma puede producir lesiones pulmonares graves, como contusión, laceración y fuga aérea, que condicionan insuficiencia respiratoria aguda y deterioro hemodinámico temprano[1].

En pacientes con trauma torácico severo que presentan inestabilidad fisiológica, manifestada por acidosis metabólica, coagulopatía e hipotermia, los abordajes quirúrgicos prolongados orientados a la reparación definitiva pueden agravar la disfunción orgánica y aumentar la mortalidad. En este contexto, se han adoptado los principios de la cirugía de control de daños, cuyo objetivo es abreviar el tiempo operatorio, controlar de forma rápida el sangrado y la contaminación, y diferir la reparación definitiva hasta lograr la estabilización fisiológica del paciente[2].

El concepto de cirugía de control de daños se desarrolló inicialmente en el trauma abdominal y se consolidó como un cambio de paradigma en la cirugía del trauma, priorizando la supervivencia inmediata sobre la corrección anatómica definitiva. Posteriormente, estos principios fueron adaptados al manejo de lesiones torácicas graves, particularmente en pacientes críticamente inestables[3].

En el ámbito del trauma torácico, las estrategias de control de daños incluyen la toracotomía abreviada con cierre temporal, el taponamiento intratorácico dirigido, la tractotomía pulmonar para lesiones transfixiantes y, en situaciones seleccionadas, el clampeo hiliar con resección pulmonar diferida[4-6]. En años recientes, se ha descrito la aplicación de estas técnicas en escenarios de trauma torácico grave; sin embargo, persiste incertidumbre respecto a su impacto comparativo sobre desenlaces clínicamente relevantes, particularmente en pacientes con trauma torácico cerrado[7,8]. Por lo anterior, el objetivo de esta revisión sistemática fue evaluar la efectividad y la seguridad de las intervenciones quirúrgicas de control de daños en pacientes adultos con trauma torácico cerrado, en comparación con abordajes quirúrgicos convencionales o más extensos, considerando desenlaces como la mortalidad, el sangrado, la reintervención y las complicaciones infecciosas.

Métodos

Diseño del estudio

Se realizó una revisión sistemática de la literatura sobre intervenciones quirúrgicas de control de daños en pacientes adultos con trauma cerrado de tórax, siguiendo las recomendaciones de *Cochrane Handbook for Systematic Reviews of Interventions*[9], que fue reportada de acuerdo con la declaración PRISMA 2020 (*Preferred Reporting Items for Systematic Reviews and Meta-Analyses*)[10]. El protocolo fue registrado previamente en la base internacional PROSPERO (*International Prospective Register of Systematic Reviews*), bajo el número CRD4201307885.

Criterios de inclusión

Se incluyeron estudios comparativos (cohortes o casos y controles) y se excluyeron los estudios con diseños no comparativos. Ante la ausencia esperable de ensayos clínicos en trauma torácico de urgencia, se consideró la mejor evidencia observacional disponible.

Se incluyeron estudios que evaluaran pacientes adultos (≥18 años), con diagnóstico de trauma torácico cerrado, que hubieran sido sometidos a una intervención quirúrgica torácica en el contexto de control de daños. Se excluyeron estudios que incluyeran exclusivamente: pacientes pediátricos o trauma torácico penetrante sin análisis separado para trauma cerrado.

Se consideraron intervenciones quirúrgicas de control de daños torácico, definidas como procedimientos orientados al control rápido del sangrado y/o la contaminación, la abreviación del tiempo quirúrgico y el diferimiento de la reparación definitiva hasta la estabilización fisiológica del paciente. Para mejorar la claridad conceptual, las intervenciones se agruparon según su mecanismo predominante en: (1) control fisiológico en sentido estricto (cirugía de control de daños clásica), (2) estrategias de preservación tisular y, (3) abordajes endovasculares o mínimamente invasivos, orientados a reducir la agresión quirúrgica.

Las intervenciones incluyeron técnicas pulmonares preservadoras, toracotomía abreviada urgente, reparación endovascular de lesiones vasculares torácicas, reparación bronquial temprana y estrategias endovasculares para el control de hemorragia torácica no compresible. Los comparadores incluyeron resecciones pulmonares mayores, cirugía abierta convencional y toracotomía de resucitación.

Tipo de desenlaces

Los desenlaces se definieron a priori e incluyeron mortalidad (a las 24 horas, intrahospitalaria o a 30 días, según lo reportado por cada estudio), reintervención (definida como reintervención o procedimiento invasivo no planificado durante la hospitalización), sangrado (evaluado mediante necesidad de hemostasia no planificada, requerimiento transfusional en las primeras 24 horas o pérdida sanguínea intraoperatoria) y desenlaces relacionados con contaminación o infección, incluyendo sepsis e infección de sitio operatorio. Se aceptaron las definiciones utilizadas en cada estudio.

Dado que las intervenciones incluidas responden a mecanismos distintos, los resultados se interpretaron considerando tres dominios conceptuales: control fisiológico (cirugía de control de daños en sentido estricto), preservación tisular y abordajes endovasculares o mínimamente invasivos. Esta distinción se tuvo en cuenta al analizar la dirección y magnitud de los efectos reportados.

Estrategia de búsqueda

Se emplearon las bases de datos PubMed/MEDLINE, EMBASE, LILACS. Adicionalmente, se efectuó una búsqueda complementaria en *Google Scholar* y mediante una estrategia de bola de nieve para identificar referencias adicionales desde enero de 2000 hasta diciembre de 2025. No se aplicaron restricciones de idioma y se documentó cada estrategia íntegramente para su reproducción.

Se utilizaron términos controlados (MeSH, Emtree y DeCS) y palabras libres adaptadas a cada base de datos, combinados con operadores booleanos. La estrategia de búsqueda combinó

términos relacionados con trauma torácico cerrado y lesiones intratorácicas, incluyendo lesiones pulmonares (por ejemplo, *"blunt chest trauma", "thoracic injury", "pulmonary contusion", "hemothorax"*) con términos de intervenciones de control de daños (como *"damage control", "damage control surgery"*) y técnicas quirúrgicas específicas (incluyendo *"thoracotomy", "pulmonary tractotomy", "thoracic packing"* y *"temporary chest closure"*) (Tabla 1).

Se incluyeron estudios publicados desde el año 2000 en adelante, dado que a partir de este periodo se consolida el enfoque moderno de cirugía de control de daños, con estandarización de técnicas quirúrgicas, criterios de selección y desenlaces clínicos, lo que mejora la comparabilidad metodológica y la aplicabilidad de los resultados a la práctica contemporánea.

Selección de los estudios

Dos revisores evaluaron de manera independiente los títulos y resúmenes identificados, mediante el programa Rayyan (Qatar Computing Research Institute). Los estudios potencialmente elegibles fueron evaluados en texto completo. Las discrepancias se resolvieron por consenso. El análisis y la elaboración de tablas se realizaron en Microsoft Excel®.

Extracción de datos

La extracción de datos se realizó de forma independiente por los revisores utilizando un formulario estandarizado, que incluyó: autor y año de publicación, características de la población, tipo de intervención y comparador, desenlaces evaluados y principales resultados, la cual se presenta en la Tabla 2.

Evaluación de los estudios con herramientas de evaluación crítica

El riesgo de sesgo de los estudios observacionales incluidos se evaluó mediante la herramienta ROBINS-I (*Risk Of Bias In Non-randomized Studies of Interventions*)[11]. Cada estudio fue clasificado como de riesgo bajo, moderado o serio, según el dominio con mayor riesgo identificado.

Tabla 1. Estrategias de búsqueda por base de datos

Base de datos	Estrategia de búsqueda
PubMed / MEDLINE	("damage control surgery"[tiab] OR "damage-control surgery"[tiab] OR ("damage control"[tiab] AND (surg*[tiab] OR laparotom*[tiab] OR thoracotom*[tiab])) OR "damage control laparotomy"[tiab] OR DCL[tiab]) AND ("Blunt Trauma"[Mesh] OR "Wounds, Nonpenetrating"[Mesh] OR blunt trauma[tiab] OR blunt injur*[tiab] OR nonpenetrating[tiab] OR "closed trauma"[tiab] OR "closed injur*"[tiab] OR "blunt force"[tiab]) AND ("Treatment Outcome"[Mesh] OR "Mortality"[Mesh] OR "Morbidity"[Mesh] OR "Postoperative Complications"[Mesh] OR "Patient Safety"[Mesh] OR outcome*[tiab] OR effective*[tiab] OR efficac*[tiab] OR safety[tiab] OR "adverse event*"[tiab] OR complication*[tiab] OR mortality[tiab] OR morbidity[tiab]) AND (Humans[Mesh]) AND (Adult[Mesh] OR adult*[tiab])
EMBASE	(damage control adj2 (surg* OR laparotom* OR thoracotom*)).ti,ab. OR "damage-control surgery".ti,ab. OR "damage control laparotomy".ti,ab. OR DCL.ti,ab. AND exp blunt trauma/ OR exp nonpenetrating injury/ OR (blunt trauma OR blunt injur* OR nonpenetrating OR closed trauma OR closed injur* OR blunt force).ti,ab. AND exp treatment outcome/ OR exp mortality/ OR exp morbidity/ OR exp postoperative complication/ OR exp patient safety/ OR (outcome* OR effective* OR efficac* OR safety OR "adverse event*" OR complication* OR mortality OR morbidity).ti,ab. Limits: humans AND adults
LILACS	`(tw:("traumatismos torácicos" OR "traumatismo torácico" OR "trauma torácico" OR "lesiones torácicas" OR "trauma de tórax" OR "trauma del tórax" OR "chest trauma" OR "thoracic trauma" OR "thorax injury" OR "thoracic injury")) AND (tw:("traumatismo cerrado" OR "trauma cerrado" OR "traumatismo no penetrante" OR "no penetrante" OR "blunt" OR "closed" OR "nonpenetrating" OR "non penetrating")) AND (tw:("control de daños" OR "cirugía de control de daños" OR "damage control" OR "damage-control" OR "damage control surgery" OR "damage control thoracotomy" OR "cirugía abreviada" OR "toracotomía abreviada" OR "cierre temporal" OR "empaquetamiento" OR "packing" OR "taponamiento")) AND (tw:("toracotomía" OR thoracotomy OR "cirugía torácica" OR "thoracic surgery" OR "procedimientos quirúrgicos" OR surgery OR surgical)) AND (year_cluster:[2000 TO 2025])

Fuente: elaboración propia con base en los estudios incluidos.

Tabla 2. Características y resultados de los estudios incluidos

Autor	Población	Intervención	Comparador	Resultados
Karmy-Jones J, et al., 2001[12]	n=143	Técnicas pulmonares preservadoras (sutura, tractotomía, resección en cuña)	Resecciones pulmonares mayores (lobectomía, neumonectomía)	Mortalidad: Sutura: 9 %; Tractotomía: 13 %; Resección en cuña: 30 %; Lobectomía: 43 %; Neumonectomía: 50 % (RR 1,8; IC95% 1,4–2,2). SDRA: Resecciones mayores: 22 %; Técnicas preservadoras: 8 % (p=0,04)
Balkan ME, et al., 2002[13]	n=29	Toracotomía de emergencia para control inmediato del sangrado	Toracotomía en quirófano vs sala de emergencias	Mortalidad: 83,3 % vs 8,7 %. Supervivencia global: 72,4 %. Requerimiento transfusional elevado (media: 12 U)
Ott MC, et al., 2004[14]	n=18	Reparación endovascular torácica (stent graft)	Reparación abierta mediante toracotomía	Mortalidad: 0 % vs 16,7 %. Paraplejía: 0% vs 16,7 %. Menor transfusión (GR 2,3 vs 7,3 U y PFC 1,0 vs 6,8 U). Sepsis: 0 % vs 41,7 %
Hanif F, et al., 2006[15]	n=52 (subgrupo trauma cerrado n=13)	Cirugía pulmonar preservadora (tractotomía, neumonorrafia)	Resección pulmonar mayor (lobectomía/neumonectomía)	Mortalidad: 5 % vs 18 % (p=0,001). Sangrado: 450 vs 920 mL (p=0,01). Reintervención: 2 %. Menor neumonía y SDRA
Yamane BH, et al., 2008[16]	n=26	Reparación endovascular de aorta torácica	Reparación abierta	Mortalidad: 7–8 %. Menor uso de PFC: 1,6 vs 6,6 U (p<0,05). Reintervención: 18–25 %
Geisbüsch P, et al., 2009[17]	n=28	Reparación endovascular torácica (TEVAR)	Reparación abierta mediante toracotomía	Mortalidad: 14,2 % vs 35,7 % (p=0,117). Tiempo quirúrgico: 86 vs 171 min. Reintervención: 14,2 %
Refaely Y, et al., 2018[18]	n=45 (subgrupo trauma cerrado n=20)	Toracotomía urgente con control de sangrado y reparación pulmonar	Comparación por mecanismo (cerrado vs penetrante)	Mortalidad: trauma cerrado 45 % vs penetrante 16 % (p=0,04). Mayor transfusión en no sobrevivientes
Chang R, et al., 2017[19]	n=543	Estrategias endovasculares de control hemorrágico	Cirugía abierta / toracotomía de resucitación	Mortalidad: endovascular 15 % vs abierta 20 % vs toracotomía de resucitación 79 % (p<0,001). RR ajustado: 0,31 (IC95% 0,15–0,64) Menor transfusión a 24 horas
Gao JM, et al., 2022[20]	n=73 (subgrupo trauma cerrado n=38)	Reparación bronquial quirúrgica (sutura, anastomosis, resección limitada)	Comparación por mecanismo (cerrado vs penetrante)	Mortalidad: 7,9 % vs 5,7 % (NS). Reintervención: 4,1 %. Sepsis más frecuente en trauma cerrado (21,1 %)

* GR: glóbulos rojos; $IC_{95\%}$: intervalo de confianza al 95 %; min: minutos; NS: no significativo; PFC: plasma fresco congelado; RR: riesgo relativo; SDRA: síndrome de dificultad respiratoria aguda; TEVAR: reparación endovascular de la aorta torácica; U: unidades.

Fuente: elaboración propia con base en los estudios incluidos.

Síntesis de los datos

Debido a la heterogeneidad clínica, metodológica y de desenlaces entre los estudios incluidos, no fue posible realizar un metaanálisis. Por lo tanto, de acuerdo con las recomendaciones de Cochrane Handbook[9] y la lista de chequeo PRISMA 2020[10], los resultados se sintetizaron de forma narrativa, organizados por población y por desenlace clínico. El manejo de la heterogeneidad y la justificación de la estrategia de síntesis se describen de forma detallada en la Tabla 3**.** Los resultados se presentan mediante tablas descriptivas y síntesis estructurada de los hallazgos, destacando patrones consistentes, magnitud de los efectos reportados y limitaciones de la evidencia disponible.

La certeza de la evidencia fue evaluada mediante el enfoque GRADE, considerando riesgo de sesgo, inconsistencia, indirectitud, imprecisión y sesgo de publicación, y los juicios para cada desenlace se presentan en la Tabla 4.

Resultados

Estrategia de búsqueda

La búsqueda bibliográfica identificó 85 registros provenientes de Embase, PubMed y LILACS. Tras la eliminación de 17 duplicados, se evaluaron 68 registros por título y resumen, de los cuales 47 fueron excluidos por no corresponder a la intervención de interés, no incluir trauma torácico cerrado o presentar diseños no elegibles y cinco fueron excluidos porque no fue posible obtener los resúmenes. Se evaluaron 16 reportes en texto completo, excluyéndose 7 por criterios de población, intervención o diseño. Finalmente, se incluyeron 9 estudios en la síntesis cualitativa. El proceso de selección se resume en la Figura 1.

Tabla 3. Manejo de la heterogeneidad y síntesis de los datos según la lista de chequeo PRISMA 2020 relacionados con la síntesis sin metaanálisis

Ítem PRISMA	Descripción del ítem	Cómo se abordó en esta revisión
13d	Métodos utilizados para sintetizar los resultados	Se anticipó heterogeneidad clínica y metodológica debido a la naturaleza del trauma torácico cerrado y al contexto quirúrgico de urgencia. Durante la síntesis se identificaron diferencias relevantes en poblaciones, intervenciones, comparadores y desenlaces, lo que fue descrito de manera detallada en las tablas de características y en la síntesis narrativa de los resultados.
13e	Criterios para decidir la realización de un metaanálisis	El metaanálisis se consideró únicamente si al menos dos estudios presentaban homogeneidad clínica y metodológica, con intervenciones, comparadores y desenlaces definidos de forma comparable. Estos criterios no se cumplieron en los estudios incluidos, por lo que no se realizó síntesis cuantitativa.
13f	Métodos para explorar posibles causas de heterogeneidad	La heterogeneidad se abordó mediante una síntesis narrativa estructurada, agrupando los estudios por tipo de lesión y contexto clínico (lesión pulmonar, lesión vascular torácica, hemorragia torácica no compresible). Se comparó la dirección y magnitud de los efectos, considerando las diferencias en diseño y definición de desenlaces.
20a	Resultados de cada síntesis realizada	Los resultados se presentan de forma descriptiva y narrativa, organizados por desenlace clínico (mortalidad, sangrado, reintervención y complicaciones infecciosas), destacando patrones consistentes y variabilidad entre los estudios.
20c	Resultados de las investigaciones de heterogeneidad	No se realizó evaluación estadística de heterogeneidad (I^2 o Chi^2) debido a la ausencia de metaanálisis. La heterogeneidad clínica y metodológica se discutió cualitativamente, resaltando su impacto en la interpretación de los resultados.
23b	Limitaciones relacionadas con la evidencia incluida	Se reconoce que la heterogeneidad clínica, metodológica y de desenlaces, junto con el diseño observacional de los estudios y el riesgo de sesgo moderado a serio, limita la posibilidad de conclusiones cuantitativas robustas y reduce la certeza global de la evidencia.

Fuente: elaboración propia con base en los estudios incluidos.

Tabla 4. Certeza de la evidencia según GRADE para los desenlaces prioritarios

Desenlace	Estudios (n)	Participantes (N)	Efecto resumido (síntesis narrativa breve)	Certeza (GRADE)	Razones para disminuir la certeza
Mortalidad	9	957	Menor mortalidad con estrategias de control de daños frente a abordajes más extensos (lesión pulmonar, aórtica y hemorragia torácica).	Baja ⊕⊕◯◯	Riesgo de sesgo; inconsistencia clínica; indirectitud parcial.
Sangrado / transfusión	5	668	Menor sangrado o requerimiento transfusional con técnicas preservadoras y abordajes endovasculares.	Muy baja ⊕◯◯◯	Riesgo de sesgo; inconsistencia en medición; imprecisión.
Reintervención	4	179	Reintervención infrecuente; principalmente relacionada con complicaciones técnicas en abordajes endovasculares.	Muy baja ⊕◯◯◯	Riesgo de sesgo; imprecisión; inconsistencia.
Complicaciones infecciosas	4	259	Mayor frecuencia con resecciones pulmonares mayores frente a técnicas preservadoras.	Muy baja ⊕◯◯◯	Riesgo de sesgo; inconsistencia; indirectitud e imprecisión.

Fuente: elaboración propia con base en los estudios incluidos.

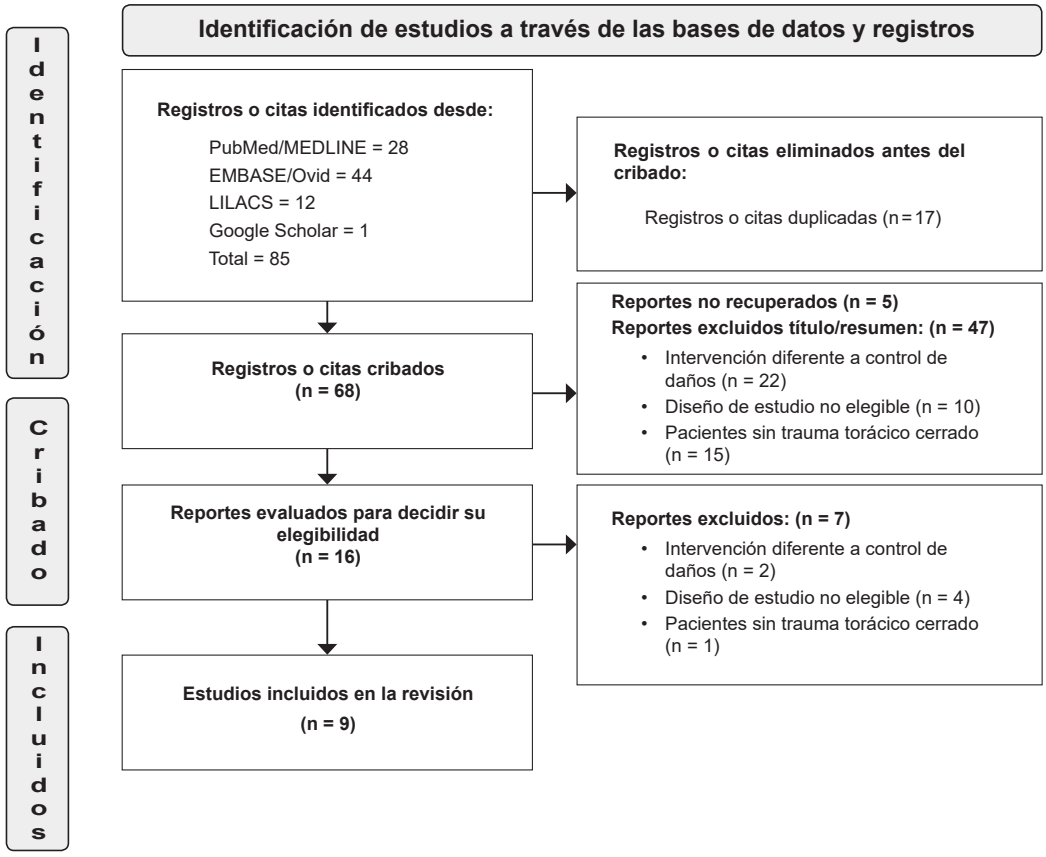

Figura 1. Diagrama de flujo del proceso de selección de estudios según la guía PRISMA 2020

Fuente: Elaboración propia adaptada de la declaración PRISMA 2020.

Interpretación general de los resultados

Dado que las intervenciones incluidas corresponden a mecanismos potencialmente distintos, los resultados se interpretaron considerando dominios conceptuales previamente definidos.

Características generales de los estudios incluidos y de las intervenciones evaluadas

Se incluyeron nueve estudios observacionales comparativos[12-20], publicados entre 2001 y 2022, que evaluaron la eficacia, efectividad y seguridad de las intervenciones quirúrgicas de control de daños en pacientes adultos con trauma cerrado de tórax. En conjunto, los estudios involucraron poblaciones predominantemente politraumatizadas, con alta gravedad clínica, compromiso fisiológico significativo e inestabilidad hemodinámica frecuente al momento de la intervención quirúrgica.

Las intervenciones evaluadas incluyeron técnicas pulmonares preservadoras, toracotomía abreviada urgente, reparación endovascular de lesiones vasculares torácicas, reparación quirúrgica temprana de lesiones bronquiales y estrategias endovasculares para el control de hemorragia torácica no compresible. Los comparadores incluyeron resecciones pulmonares mayores, cirugía abierta convencional y toracotomía de resucitación.

Mortalidad

La mortalidad fue el desenlace reportado más consistentemente, incluyendo mortalidad intrahospitalaria, a las 24 horas y a los 30 días, según la definición de cada estudio. En términos generales, las estrategias de control de daños torácico se asociaron con una mortalidad comparable o inferior a la observada con procedimientos quirúrgicos más extensos o definitivos.

Lesión pulmonar traumática

En pacientes con lesión pulmonar traumática, los estudios mostraron una relación clara entre la extensión de la resección pulmonar y el aumento de la mortalidad. En el estudio multicéntrico de Karmy-Jones R, et al. (2001)[12], la mortalidad se incrementó progresivamente desde técnicas preservadoras del parénquima hasta resecciones pulmonares mayores, alcanzando tasas cercanas al 50 % en neumonectomías. De forma concordante, Hanif F, et al. (2006)[15] reportaron menor mortalidad en pacientes manejados con cirugía pulmonar de control de daños en comparación con resección mayor (5 % vs. 18 %; p=0,001).

En los estudios de Balkan ME, et al. (2002)[13] y Refaely Y, et al. (2018)[18], que evaluaron toracotomía urgente por trauma torácico cerrado, la mortalidad fue elevada, particularmente en pacientes con compromiso fisiológico extremo; sin embargo, la supervivencia fue mayor cuando la intervención se realizó en el quirófano y se priorizó el control rápido del sangrado y la abreviación del tiempo quirúrgico.

Lesión vascular torácica (aórtica)

En pacientes con lesión traumática de la aorta torácica, los estudios de Ott MC, et al. (2004)[14], Yamane BH, et al. (2008)[16] y Geisbüsch P, et al. (2009)[17], que compararon reparación endovascular frente a cirugía abierta, mostraron una tendencia consistente a menor mortalidad intrahospitalaria con el abordaje endovascular, con tasas que oscilaron entre 0 % y 14 %, frente a valores de hasta 35 % en cirugía abierta convencional.

En el estudio multicéntrico de Chang R, et al. (2017)[19], el control endovascular del sangrado torácico se asoció con una reducción significativa de la mortalidad ajustada, en comparación con cirugía abierta y toracotomía de resucitación, incluso tras ajustar por gravedad del trauma y variables fisiológicas.

Sangrado

El sangrado, definido como necesidad de hemostasia quirúrgica no planificada, requerimiento transfusional en las primeras 24 horas o pérdida sanguínea intraoperatoria, fue reportado de manera heterogénea entre los estudios. No obstante, se observó una tendencia consistente a favor de las estrategias de control de daños.

En cirugía pulmonar, los estudios de Karmy-Jones R, et al. (2001)[12] y Hanif F, et al. (2006)[15]

mostraron que las técnicas preservadoras se asociaron con menor sangrado intraoperatorio y menor requerimiento transfusional en comparación con las resecciones pulmonares mayores. En el ámbito vascular, según Ott MC, et al. (2004)[14] y Yamane BH, et al. (2008)[16] la reparación endovascular se asoció con menores requerimientos de glóbulos rojos y plasma fresco congelado, así como con menor duración del procedimiento quirúrgico. El estudio de Chang R, et al. (2017)[19] estimó que, en pacientes con hemorragia torácica no compresible, el abordaje endovascular se asoció con menor transfusión acumulada durante las primeras 24 horas.

Reintervención

La reintervención, definida como reoperación no planificada o procedimiento invasivo no planificado durante la hospitalización, fue generalmente poco frecuente. En cirugía pulmonar preservadora, las tasas de reintervención oscilaron entre 2 % y 7 %. En el manejo endovascular de lesiones aórticas, las reintervenciones se relacionaron principalmente con complicaciones específicas del procedimiento, como endofugas o infección del *stent*, sin impacto significativo en la mortalidad global, como lo mostraron los estudios de Ott MC, et al. (2004)[14] y Geisbüsch P, et al. (2009)[17].

Contaminación, infección y sepsis

Los desenlaces relacionados con contaminación e infección se reportaron de forma variable. Según Karmy-Jones R, et al. (2001)[12] y Hanif F, et al. (2006)[15], en cirugía pulmonar las resecciones mayores se asociaron con una mayor frecuencia de síndrome de dificultad respiratoria aguda y complicaciones infecciosas, en comparación con las técnicas de control de daños orientadas a la preservación del parénquima pulmonar. Mientras que Gao JM, et al. (2022)[20] estimaron que, en lesiones bronquiales traumáticas, la sepsis constituyó una causa relevante de morbilidad tardía, sin diferencias estadísticamente significativas entre las estrategias quirúrgicas comparadas. En el contexto vascular, Ott MC, et al. (2004)[14] y Geisbüsch P, et al. (2009)[17] reportaron casos aislados de infección relacionada con dispositivos endovasculares, sin impacto significativo en la mortalidad.

Riesgo de sesgo de los estudios incluidos

La evaluación del riesgo de sesgo se realizó utilizando la herramienta ROBINS-I[11]. El riesgo global corresponde al dominio con mayor nivel de riesgo identificado. Los resultados de esta evaluación se presentan mediante un resumen gráfico del riesgo de sesgo en la Tabla 5 y la evaluación detallada por dominio en la Tabla 6.

Se evidencia que la mayoría de los estudios incluidos presentaron un riesgo de sesgo global moderado, mientras que dos estudios fueron clasificados con riesgo de sesgo serio, principalmente debido a limitaciones en el control de factores de confusión y en la aplicación de análisis estadísticos apropiados. No se identificaron estudios con riesgo de sesgo bajo.

Vacíos y limitaciones de la evidencia disponible

La evidencia disponible sobre control de daños torácico en trauma torácico cerrado presenta limitaciones importantes. Todos los estudios

Tabla 5. Riesgo de sesgo global de los estudios incluidos (ROBINS-I)

Estudio	Riesgo de sesgo global
Karmy-Jones 2001[12]	Moderado
Balkan 2002[13]	Serio
Ott 2004[14]	Moderado
Hanif 2006[15]	Moderado
Yamane 2008[16]	Moderado
Geisbüsch 2009[17]	Serio
Refaely 2018[18]	Moderado
Chang 2017[19]	Moderado
Gao 2022[20]	Moderado

Fuente: elaboración propia con base en los estudios incluidos.

Tabla 6. Evaluación dominio-por-dominio del riesgo de sesgo de los estudios incluidos según la herramienta ROBINS-I para estudios no aleatorizados de intervenciones

Estudio	Confusión	Selección de participantes	Clasificación de la intervención	Desviaciones de la intervención	Datos faltantes	Medición de desenlaces	Selección del resultado reportado	Riesgo global
Karmy-Jones 2001[12]	Moderado	Moderado	Bajo	Moderado	Moderado	Bajo	Moderado	Moderado
Balkan 2002[13]	Serio	Moderado	Bajo	Moderado	Moderado	Bajo	Serio	Serio
Ott 2004[14]	Moderado	Moderado	Bajo	Moderado	Moderado	Bajo	Moderado	Moderado
Hanif 2006[15]	Moderado	Moderado	Bajo	Moderado	Moderado	Bajo	Moderado	Moderado
Yamane 2008[16]	Moderado	Moderado	Bajo	Moderado	Moderado	Bajo	Moderado	Moderado
Geisbüsch 2009[17]	Serio	Moderado	Bajo	Moderado	Moderado	Bajo	Serio	Serio
Refaely 2018[18]	Moderado	Moderado	Bajo	Moderado	Bajo	Bajo	Moderado	Moderado
Chang 2017[19]	Moderado	Bajo	Bajo	Moderado	Bajo	Bajo	Moderado	Moderado
Gao 2022[20]	Moderado	Moderado	Bajo	Moderado	Moderado	Bajo	Moderado	Moderado

Fuente: elaboración propia con base en los estudios incluidos.

incluidos fueron observacionales, con riesgo de sesgo predominantemente moderado, y mostraron heterogeneidad significativa en la definición de intervenciones, comparadores y desenlaces. No se identificaron ensayos clínicos aleatorizados, ni estudios diseñados específicamente para comparar estrategias de control de daños torácico entre sí. Asimismo, las definiciones de sangrado, infección y reintervención fueron variables entre los estudios, lo que limita la comparabilidad directa de los resultados.

Los estudios incluidos sugieren que las intervenciones quirúrgicas de control de daños torácico en pacientes con trauma torácico cerrado podrían ser favorables para el control inicial del sangrado y la estabilización fisiológica, y se asocian con menor mortalidad y complicaciones en comparación con procedimientos quirúrgicos más extensos, particularmente en pacientes con inestabilidad fisiológica severa. Sin embargo, la certeza global de la evidencia es limitada, lo que resalta la necesidad de estudios comparativos de mayor calidad metodológica en este campo.

Discusión

Resumen de los hallazgos

Esta revisión sistemática sugiere que diversas estrategias quirúrgicas utilizadas en el manejo del trauma cerrado de tórax, incluyendo técnicas pulmonares preservadoras, abordajes abreviados y estrategias endovasculares, se asocian con mejores desenlaces clínicos en poblaciones seleccionadas. No obstante, estos hallazgos deben interpretarse con cautela, dado que la mayoría de los estudios incluidos presentaron un riesgo de sesgo global moderado, con algunos estudios de riesgo serio, principalmente relacionado con confusión residual y sesgos en la selección de los participantes. Además, la certeza global de la evidencia fue baja a muy baja en todos los desenlaces evaluados.

Las intervenciones incluidas en esta revisión no representan una categoría homogénea, sino que corresponden a mecanismos distintos, incluyendo control fisiológico, preservación tisular y reducción de la agresión quirúrgica. Por lo tanto, los beneficios observados no deben interpretarse como atribuibles a un único efecto de la cirugía de control de daños, sino como el resultado de estrategias con fundamentos fisiopatológicos diferentes.

Acuerdos y desacuerdos con la literatura previa

La evidencia disponible respalda que las técnicas conservadoras del parénquima pulmonar parecen ser preferibles frente a resecciones extensas, ya

que implican menor agresión quirúrgica, mejor recuperación respiratoria y menores complicaciones postoperatorias. Estos resultados coinciden con estudios previos que han resaltado que, en el contexto del trauma torácico cerrado, la extensión de la resección pulmonar se correlaciona con un peor pronóstico clínico. Del mismo modo, en pacientes con lesiones vasculares torácicas, particularmente de la aorta, los abordajes endovasculares han mostrado resultados favorables en comparación con la cirugía abierta en términos de mortalidad, recuperación hemodinámica y control de complicaciones como la sepsis o el daño neurológico.

Por otra parte, aunque la toracotomía de urgencia continúa siendo una herramienta necesaria en escenarios de trauma torácico cerrado con deterioro fisiológico grave, su efectividad parece depender del contexto quirúrgico en el que se realiza y del momento de la intervención. Los estudios sugieren que su realización en ambientes controlados, como el quirófano, y con criterios claros de selección, puede mejorar significativamente los desenlaces clínicos. Las estrategias de control de daños orientadas al manejo vascular o bronquial también han mostrado resultados favorables, aunque los datos siguen siendo limitados y heterogéneos.

Fortalezas y limitaciones del estudio

Una de las principales fortalezas de esta revisión radica en la aplicación de estándares metodológicos internacionales para revisiones sistemáticas, que incluyeron un proceso riguroso de selección, evaluación crítica del riesgo de sesgo y síntesis estructurada de los hallazgos. Sin embargo, las limitaciones son relevantes: todos los estudios incluidos fueron observacionales, con variabilidad considerable en las intervenciones, definiciones clínicas y desenlaces reportados. La heterogeneidad observada refleja la complejidad clínica del trauma torácico cerrado en contextos reales, lo que limita la comparabilidad entre estudios, aunque puede aumentar la aplicabilidad de la síntesis narrativa. Asimismo, la ausencia de ensayos clínicos aleatorizados evidencia una brecha importante en la literatura.

Adicionalmente, la posibilidad de confusión por indicación debe considerarse, dado que la elección de la estrategia quirúrgica pudo estar influenciada por la gravedad del trauma y la condición fisiológica del paciente, lo que limita la inferencia causal de los hallazgos.

Implicaciones para la práctica clínica y futura investigación

Los hallazgos de esta revisión podrían respaldar la implementación de intervenciones quirúrgicas de control de daños torácico en pacientes con trauma cerrado de tórax, especialmente cuando existe inestabilidad fisiológica que impide una reparación definitiva segura. En la práctica clínica, estas técnicas podrían considerarse en el algoritmo de manejo inicial, como una herramienta que prioriza la supervivencia inmediata. Para la investigación futura, es prioritario diseñar estudios comparativos con mayor rigor metodológico, que estandaricen definiciones, intervenciones y desenlaces, y que permitan identificar de manera más clara qué estrategias ofrecen mayor beneficio según el perfil del paciente y el tipo de lesión.

Conclusiones

Las intervenciones utilizadas en el contexto del control de daños torácico podrían representar una alternativa útil en pacientes con trauma cerrado de tórax, particularmente en escenarios de inestabilidad fisiológica. No obstante, dada la naturaleza observacional de la evidencia disponible, estos hallazgos deben interpretarse con cautela y no permiten establecer relaciones causales definitivas.

Cumplimiento de normas éticas

Consentimiento informado: El presente estudio corresponde a una revisión sistemática de la literatura, por lo que no implicó la intervención directa en seres humanos ni el acceso a información identificable de pacientes. En consecuencia, de acuerdo con la Resolución 008430 de 1993 del Ministerio de Salud de Colombia, se clasifica como una investigación sin riesgo. Este estudio se realizó conforme a los principios éticos de la Declaración de

Helsinki y a las recomendaciones internacionales para la conducción y reporte de investigaciones en salud. De acuerdo con la normativa nacional vigente, las revisiones sistemáticas no requieren aprobación de comité de ética institucional ni diligenciamiento de consentimiento informado.

Conflictos de interés: Los autores declararon no tener conflictos de interés relacionados con este estudio.

Uso de Inteligencia Artificial: Durante la elaboración del manuscrito se utilizaron herramientas de inteligencia artificial únicamente como apoyo en la redacción y mejora de la claridad del texto. Estas herramientas no intervinieron en el diseño del estudio, la selección de los estudios incluidos, el análisis de los datos ni la interpretación de los resultados. Los autores asumieron plena responsabilidad por el contenido final del manuscrito.

Fuentes de financiación: El presente estudio no recibió financiación externa.

Contribución de los autores:

- Diseño y concepción del estudio: Ricardo José Monterrosa-Montes.
- Adquisición de datos: David Ernesto Benavides-Meneses, Sheyla Marina Cabezas-Bravo, Gabriela Rodríguez-Cuevas, Dora Zuleima Trejo-Quistanchala.
- Análisis e interpretación de los datos: David Ernesto Benavides-Meneses, Sheyla Marina Cabezas-Bravo, Gabriela Rodríguez-Cuevas, Dora Zuleima Trejo-Quistanchala, Daniela Patricia Gómez-Rodríguez.
- Redacción del manuscrito: Daniela Patricia Gómez-Rodríguez.
- Revisión crítica del manuscrito: Ricardo José Monterrosa-Montes, Daniela Patricia Gómez-Rodríguez.
- Aprobación de la versión final del manuscrito: Ricardo José Monterrosa-Montes, David Ernesto Benavides-Meneses, Sheyla Marina Cabezas-Bravo, Gabriela Rodríguez-Cuevas, Dora Zuleima Trejo-Quistanchala, Daniela Patricia Gómez-Rodríguez.

Referencias

1 Karmy-Jones R, Jurkovich GJ. Blunt chest trauma. Curr Probl Surg. 2004;41:211-380. https://doi.org/10.1016/j.cpsurg.2003.12.004

2 Moore EE, Burch JM, Franciose RJ, Offner PJ, Biffl WL. Staged physiologic restoration and damage control surgery. World J Surg. 1998;22:1184-90. https://doi.org/10.1007/s002689900542

3 Ivatury R, Feliciano DV, Herrera-Escobar JP. Damage control surgery: A constant evolution. Colomb Med (Cali). 2020;51:e1014422. https://doi.org/10.25100/cm.v51i4.4422

4 Wall MJ, Soltero E. Damage control for thoracic injuries. Surg Clin North Am. 1997;77:863-78. https://doi.org/10.1016/s0039-6109(05)70590-9

5 Douglas A, Puzio T, Murphy P, Menard L, Meagher AD. Damage control thoracotomy: A systematic review of techniques and outcomes. Injury. 2021;52:1123-7. https://doi.org/10.1016/j.injury.2020.12.020

6 Cohn SM. Pulmonary contusion: Review of the clinical entity. J Trauma. 1997;42:973-9. https://doi.org/10.1097/00005373-199705000-00033

7 Burlew CC, Moore EE. Resuscitative thoracotomy. In: Feliciano DV, Mattox KL, Moore EE, editors. Trauma. 9th ed. New York: McGraw-Hill Education; 2019. Chapter 17. p. 299-316.

8 Jones KW. Thoracic trauma. Surg Clin North Am. 1980;60:957-81. https://doi.org/10.1016/s0039-6109(16)42194-8

9 Higgins JPT, Thomas J, Chandler J, Cumpston M, Li T, Page MJ, et al, editors. Cochrane Handbook for Systematic Reviews of Interventions. Version 6.3. London: Cochrane; 2022.

10 Page MJ, McKenzie JE, Bossuyt PM, Boutron I, Hoffmann TC, Mulrow CD, et al. The PRISMA 2020 statement: An updated guideline for reporting systematic reviews. BMJ. 2021;372:n71. https://doi.org/10.1136/bmj.n71

11 Sterne JA, Hernán MA, Reeves BC, Savović J, Berkman ND, Viswanathan M, et al. ROBINS-I: A tool for assessing risk of bias in non-randomised studies of interventions. BMJ. 2016;355:i4919. https://doi.org/10.1136/bmj.i4919

12 Karmy-Jones R, Jurkovich GJ, Shatz DV, Brundage S, Wall MJ, Engelhardt S, et al. Management of traumatic lung injury: A Western Trauma Association multicenter review. J Trauma. 2001;51:1049-53. https://doi.org/10.1097/00005373-200112000-00004

13 Balkan ME, Oktar GL, Kayi-Cangir A, Ergül EG. Emergency thoracotomy for blunt thoracic trauma. Ann Thorac Cardiovasc Surg. 2002;8:78-82.

14 Ott MC, Stewart TC, Lawlor DK, Gray DK, Forbes TL. Management of blunt thoracic aortic injuries: Endovascular stents versus open repair. J Trauma. 2004;56:565-70. https://doi.org/10.1097/01.ta.0000114061.69699.a3

15 Hanif F, Mirza SM, Chaudhry AM. Lung sparing damage control surgery for major thoracic trauma—A 5-year experience. Eur J Trauma. 2006;32:185-9. https://doi.org/10.1007/s00068-006-6023-3

16 Yamane BH, Tefera G, Hoch JR, Turnipseed WD, Acher CW. Blunt thoracic aortic injury: Open or stent graft repair? Surgery. 2008;144:575-582. https://doi.org/10.1016/j.surg.2008.06.007

17 Geisbüsch P, Leszczynsky M, Kotelis D, Hyhlik-Dürr A, Weber TF, Böckler D. Open versus endovascular repair of acute aortic transections—a non-randomized single-center analysis. Langenbecks Arch Surg. 2009;394:1101-7. https://doi.org/10.1007/s00423-009-0468-x

18 Refaely Y, Koyfman L, Friger M, Ruderman L, Saleh MA, Sahar G, et al. Clinical outcome of urgent thoracotomy in patients with penetrating and blunt chest trauma: A retrospective survey. Thorac Cardiovasc Surg. 2018;66:686-92. https://doi.org/10.1055/s-0037-1608899

19 Chang R, Fox EE, Greene TJ, Eastridge BJ, Gilani R, Chung KK, et al. Multicenter retrospective study of non-compressible torso hemorrhage: Anatomic locations of bleeding and comparison of endovascular versus open approach. J Trauma Acute Care Surg. 2017;83:11-8. https://doi.org/10.1097/TA.0000000000001530

20 Gao JM, Li H, Du DY, Yang J, Kong LW, Wang JB, et al. Management and outcome of bronchial trauma due to blunt versus penetrating injuries. World J Clin Cases. 2022;10:5185-95. https://doi.org/10.12998/wjcc.v10.i16.5185

Rev Colomb Cir. 2026;41:1223-30
https://doi.org/10.30944/20117582.3305

ARTÍCULO DE REVISIÓN

Remanente vesicular y conducto cístico remanente como causa del síndrome poscolecistectomía: Revisión narrativa de la literatura

Gallbladder and cystic duct remnants as a cause of postcholecystectomy syndrome: A narrative literature review

Juan José Muñoz-Ordóñez, MD[1]

1 Programa de especialización en Cirugía General, Pontifícia Universidade Católica do Rio de Janeiro, Río de Janeiro, Brasil.

Resumen

Introducción. El síndrome poscolecistectomía corresponde a la presencia de síntomas similares a los experimentados antes de la colecistectomía. Aunque las causas extrabiliares son más frecuentes, las etiologías biliares orgánicas, como el remanente vesicular y el conducto cístico remanente, representan entidades poco comunes, pero clínicamente relevantes.

Métodos. Se realizó una revisión narrativa de la literatura identificada mediante búsqueda en PubMed, Scopus, SciELO y Google Scholar, sin restricciones temporales debido a la limitada disponibilidad de información. Las palabras clave utilizadas fueron: "remanente vesicular", "conducto cístico remanente", "síndrome poscolecistectomía", "colelitiasis de muñón", "complicaciones poscolecistectomía".

Resultados. El remanente vesicular y el conducto cístico remanente se asocian a litiasis residual, inflamación recurrente y síntomas biliares persistentes o tardíos. La variabilidad anatómica y los factores técnicos intraoperatorios, especialmente en colecistectomías difíciles o subtotales, contribuyen a su aparición. La colangiopancreatografía por resonancia magnética constituye el método diagnóstico de elección, mientras que el tratamiento definitivo es la extirpación quirúrgica del tejido residual, preferiblemente por vía laparoscópica.

Conclusiones. El remanente vesicular y el conducto cístico remanente deben considerarse en pacientes con síntomas biliares persistentes tras colecistectomía. El reconocimiento temprano y un abordaje diagnóstico adecuado permiten ofrecer un tratamiento definitivo y mejorar los resultados clínicos.

Palabras clave: síndrome poscolecistectomía; enfermedades de las vías biliares; colelitiasis; conducto cístico; colecistectomía; procedimientos quirúrgicos del sistema biliar.

Fecha de recibido: 13/04/2026 - Fecha de aceptación: 14/05/2026 - Publicación en línea: 04/10/2026
Correspondencia: Juan José Muñoz-Ordóñez, Carrera 41A # 15A-89, San Juan de Dios, Pasto, Colombia. Código postal: 520001. Teléfono: +57 3337479933. Dirección electrónica: juan_mo13@hotmail.com
Citar como: Muñoz-Ordóñez JJ. Remanente vesicular y conducto cístico remanente como causa del síndrome poscolecistectomía: Revisión narrativa de la literatura. Rev Colomb Cir. 2026;41:1223-30. https://doi.org/10.30944/20117582.3305

Este es un artículo de acceso abierto bajo una Licencia Creative Commons - BY-NC-ND https://creativecommons.org/licenses/by-nc-nd/4.0/deed.es

Abstract

Introduction. Post-cholecystectomy syndrome refers to the presence of symptoms similar to those experienced prior to cholecystectomy. Although extra-biliary causes are more common, organic biliary etiologies, such as a gallbladder remnant and a cystic duct remnant, represent uncommon yet clinically relevant entities.

Methods. A narrative review was conducted of literature identified through searches in PubMed, Scopus, SciELO, and Google Scholar, with no time restrictions due to the limited availability of information. The keywords used were: gallbladder remnant, cystic duct remnant, post-cholecystectomy syndrome, stump cholelithiasis, and post-cholecystectomy complications.

Results. A gallbladder remnant and a cystic duct remnant are associated with residual gallstones, recurrent inflammation, and persistent or delayed biliary symptoms. Anatomical variability and intraoperative technical factors, particularly in difficult or subtotal cholecystectomies, contribute to their occurrence. Magnetic resonance cholangiopancreatography is the diagnostic method of choice, while definitive treatment consists of the surgical excision of the residual tissue, preferably via a laparoscopic approach.

Conclusions. A gallbladder remnant and a cystic duct remnant should be considered in patients with persistent biliary symptoms following cholecystectomy. Early recognition and an appropriate diagnostic approach enable definitive treatment and improve clinical outcomes.

Keywords: post-cholecystectomy syndrome; biliary tract diseases; cholelithiasis; cystic duct; cholecystectomy; biliary tract surgical procedures.

Introducción

La colecistectomía es uno de los procedimientos quirúrgicos más realizados en cirugía general y constituye el tratamiento de elección para la colelitiasis sintomática, con alivio clínico en la mayoría de los pacientes. No obstante, un subgrupo puede presentar síntomas persistentes o recurrentes tras la cirugía, condición conocida como síndrome poscolecistectomía (SPC) [1-3].

El SPC comprende un amplio espectro de causas biliares y extrabiliares. Aunque las causas extrabiliares son más frecuentes, las etiologías biliares orgánicas deben considerarse, especialmente en pacientes con síntomas recurrentes. Entre estas, el remanente vesicular y el conducto cístico remanente representan entidades poco frecuentes, pero clínicamente relevantes, asociadas con litiasis residual, inflamación recurrente y potenciales complicaciones [4-7].

La variabilidad anatómica del conducto cístico y los factores técnicos intraoperatorios, particularmente durante colecistectomías difíciles o subtotales, favorecen la persistencia de tejido biliar residual y contribuyen a su subdiagnóstico. La presentación clínica inespecífica y el intervalo variable entre la cirugía inicial y la reaparición de los síntomas dificultan el reconocimiento oportuno de estas entidades [1,8,9].

Dada la limitada evidencia disponible, basada principalmente en reportes de caso y series pequeñas, esta revisión narrativa tuvo como objetivo sintetizar los aspectos fisiopatológicos, clínicos, diagnósticos y terapéuticos del remanente vesicular y del conducto cístico remanente como causas del síndrome poscolecistectomía.

Métodos

Tipo de estudio

Se realizó una revisión narrativa de la literatura teniendo en cuenta los criterios de la escala SANRA (*Scale for the Assessment of Narrative Review Articles*) [10] para la evaluación de la calidad de revisiones narrativas.

Estrategia de búsqueda

La búsqueda bibliográfica se llevó a cabo en las bases de datos PubMed, Scopus, SciELO y Google Scholar. Se utilizaron como términos de búsqueda "*remnant gallbladder*", "*cystic duct remnant*", "*postcholecystectomy syndrome*", "*stump cholelithiasis*", "*postcholecystectomy complication*" y sus equivalentes en español, los cuales se combinaron mediante operadores booleanos AND y OR, según cada base de datos.

Selección de los artículos

Se incluyeron artículos de cualquier diseño metodológico, publicados en español e inglés, sin restricción de año, debido a la limitada disponibilidad de información de acceso libre sobre el tema. La selección de los estudios se realizó con base en su relevancia clínica y su aporte al conocimiento sobre el remanente vesicular y el conducto cístico.

Como criterios de exclusión, se consideraron aquellos artículos que no abordaran el remanente vesicular y el conducto cístico como causa del síndrome poscolecistectomía.

Resultados

Definición y fisiopatología

La persistencia o aparición de síntomas similares a los experimentados antes de la colecistectomía define el síndrome poscolecistectomía (SPC) [1-3,7]. La resección incompleta de la vesícula biliar, conocida como remanente vesicular, que ocurre de manera intencional o no intencional durante la colecistectomía, es una condición poco frecuente que puede actuar como reservorio para la formación de cálculos y el desarrollo de procesos inflamatorios recurrentes [4,5].

Desde el punto de vista anatómico, la vesícula biliar se continúa con el conducto cístico, el cual presenta una marcada variabilidad en su longitud, trayecto e inserción en el colédoco. Se ha descrito una longitud promedio de 19,4 mm y un diámetro aproximado de 3,3 mm, con variaciones anatómicas que incluyen implantación alta en el 75 % de los casos y baja en el 25 % [8]. Por definición, un conducto cístico con una longitud mayor de 10 mm al momento de la colecistectomía se considera un conducto cístico residual [1,6,11,12]. Una sección incompleta del conducto cístico o la preservación deliberada de un muñón largo (≥15 mm) incrementan el riesgo de recurrencia de cálculos en la vía biliar tras la colecistectomía [4,12,13].

Las causas del SPC pueden clasificarse en biliares y extrabiliares. Dentro de las causas biliares se incluyen la estenosis de la vía biliar, la fuga de bilis, los cálculos retenidos, el bilioma crónico, el absceso, el remanente vesicular o del conducto cístico, la estenosis del esfínter de Oddi y la pancreatitis crónica [2,4,14].

Los principales mecanismos asociados a la formación de un remanente vesicular están relacionados con factores técnicos intraoperatorios, tanto en la colecistectomía abierta como en el abordaje laparoscópico. Existen situaciones clínicas en las que se requiere realizar una colecistectomía subtotal, como la inflamación severa del triángulo de Calot, la colecistitis aguda grave, el síndrome de Mirizzi, la presencia de adherencias densas o sangrado excesivo, o la experiencia limitada del cirujano [1].

Desde el punto de vista fisiopatológico, el remanente vesicular puede conservar actividad secretora y contractilidad parcial, lo que favorece la estasis biliar y la formación de cálculos [6,9]. A mayor tamaño del remanente quirúrgico de la vesícula biliar o del conducto cístico, mayor es la probabilidad de desarrollo de litiasis y de recurrencia de síntomas biliares [13].

Es importante distinguir dos entidades diferentes: la vesícula biliar residual, secundaria a una escisión incompleta o a una colecistectomía subtotal, y el conducto cístico remanente; no obstante, ambas pueden coexistir y compartir mecanismos fisiopatológicos similares [6].

Epidemiología

La colecistectomía es un procedimiento quirúrgico ampliamente establecido y eficaz, que logra alivio completo de los síntomas prequirúrgicos en hasta el 85 % de los pacientes [7,12,15]. Sin embargo, no está exenta de complicaciones, las cuales contribuyen a

un aumento de la morbilidad posoperatoria. Entre las más frecuentes se encuentran la fuga biliar (0,42-1,1 %), el síndrome poscolecistectomía (10-15 %) y la diarrea poscolecistectomía (5-12 %), particularmente en el contexto de la colecistectomía laparoscópica [16].

El SPC ocurre en el 10-15 % de los pacientes y puede manifestarse desde los primeros días hasta décadas después de la cirugía [6,16]. Algunos estudios han reportado una incidencia de hasta el 40 %, con mayor frecuencia de síntomas recurrentes en las mujeres (43 %) en comparación con los hombres (28 %) [17]. Las causas biliares representan una proporción significativa de los casos y constituyen un desafío diagnóstico, especialmente cuando los síntomas reaparecen tras un período prolongado de aparente resolución clínica [6].

Se ha reportado que la prevalencia del remanente del conducto cístico es inferior al 2,5 % de los pacientes sometidos a colecistectomía [6,12], mientras que el remanente vesicular se ha estimado en menos del 2 % [13]. No obstante, estas cifras podrían estar infraestimadas debido a la heterogeneidad en los criterios diagnósticos y al intervalo variable entre la cirugía inicial y la reaparición de los síntomas.

La colecistectomía subtotal es una alternativa segura en escenarios de colecistectomía difícil, con una incidencia reportada de hasta el 13,3 % [9]. Esta técnica, clasificada en subtotal reconstituida y fenestrada, si bien reduce el riesgo de lesiones de la vía biliar, se asocia con la persistencia de tejido vesicular residual. En este contexto, se documenta que hasta el 2,2 % de los pacientes pueden desarrollar colecistitis del remanente vesicular [18].

Finalmente, la formación de cálculos en el conducto cístico remanente representa una causa infrecuente pero bien reconocida del SPC, con una incidencia reportada entre el 2,5 % y el 5 % [6,12], lo que refuerza la importancia de considerar estas entidades en pacientes con síntomas biliares recurrentes tras colecistectomía.

Manifestaciones clínicas

Las manifestaciones clínicas del SPC son variables y, con frecuencia, inespecíficas, lo que contribuye a su subdiagnóstico. Los síntomas predominantes incluyen dolor biliar recurrente, dispepsia, ictericia y diarrea [4,6,17].

Algunos autores distinguen entre un SPC temprano y tardío, dado que las manifestaciones clínicas pueden presentarse desde pocos días hasta varias décadas después de la cirugía. El síndrome temprano se asocia principalmente con alteraciones inmediatas de la vía biliar, como fuga biliar o síndrome del conducto cístico remanente, mientras que el síndrome tardío se relaciona con cambios estructurales, incluyendo litiasis residual del remanente vesicular o del conducto cístico y estenosis papilar [14].

La presentación clínica de los cálculos residuales en el remanente vesicular o en el muñón del conducto cístico es variable. Con frecuencia se manifiesta con cólico biliar, dispepsia, náuseas e ictericia, y puede dar lugar a episodios de colecistitis recurrente o colangitis, dependiendo del grado de obstrucción biliar [19,20]. Con menos frecuencia los pacientes pueden presentar complicaciones como pancreatitis aguda, síndrome de Mirizzi o, excepcionalmente, malignidad del remanente vesicular o del conducto cístico [19].

Diagnóstico

El principal elemento diagnóstico en el SPC es una anamnesis detallada y una adecuada historia clínica, orientada a identificar los síntomas previos, la indicación de la colecistectomía y los detalles técnicos de la intervención quirúrgica [11,21]. En algunos casos, la presencia de un remanente de vesícula biliar suele ser un hallazgo incidental, especialmente tras una colecistectomía laparoscópica [5].

La ecografía transabdominal continúa siendo el estudio de primera línea debido a su amplia disponibilidad y carácter no invasivo. Puede evidenciar dilatación de la vía biliar, colecciones o imágenes hiperecogénicas sugestivas de litiasis [12,17,20]; sin embargo, entre el 10 % y el 40 % de los cálculos del conducto cístico o del colédoco pueden pasar inadvertidos mediante este método [19]. La combinación de la ecografía con las pruebas de función hepática mejora la precisión diagnóstica, alcanzando hasta un 93,8 % cuando ambos resultados coinciden, ya sea positivos o negativos [22].

La colangiopancreatografía por resonancia magnética (CPRM) es el método de imagen de referencia para la evaluación del muñón del conducto cístico y del remanente vesicular. Además de confirmar el diagnóstico, permite una visualización detallada de la anatomía biliar, especialmente en casos con anatomía poco clara o alterada [6,17,19,23].

La tomografía computarizada (TC) aporta información complementaria, particularmente en la identificación de complicaciones asociadas como abscesos, colecciones o procesos inflamatorios [4]. No obstante, presenta limitaciones para la detección precisa de remanentes vesiculares o litiasis pequeñas del conducto cístico, por lo que puede considerarse una alternativa cuando la CPRM no está disponible o se encuentra contraindicada [20].

La colangiopancreatografía retrógrada endoscópica (CPRE) cumple un rol tanto diagnóstico como terapéutico y está indicada en pacientes con alta sospecha clínica y hallazgos sugestivos en estudios de imagen, especialmente en presencia de obstrucción biliar, colangitis o pancreatitis asociada. Su utilidad terapéutica incluye la posibilidad de esfinterotomía y colocación de endoprótesis para lograr el drenaje biliar. Debido a su carácter invasivo, actualmente rara vez se indica con fines exclusivamente diagnósticos [11,19,23].

La ecoendoscopia puede considerarse en pacientes con alta sospecha de litiasis residual y resultados negativos en la ecografía o la CPRM. Además, constituye una herramienta útil para seleccionar a los pacientes que podrían beneficiarse de una CPRE; sin embargo, su utilización ha disminuido progresivamente en la práctica clínica actual [3,19].

Tratamiento

El tratamiento del síndrome poscolecistectomía secundario a remanente vesicular o conducto cístico remanente debe individualizarse según la etiología, la severidad de los síntomas y las condiciones clínicas del paciente, integrando estrategias endoscópicas y quirúrgicas.

La CPRE desempeña un papel relevante, especialmente en pacientes con obstrucción biliar. La esfinterotomía endoscópica, la extracción de cálculos, la dilatación con balón y la colocación de endoprótesis biliares permiten el drenaje ductal y el alivio sintomático, constituyendo una opción útil como tratamiento inicial o como puente hacia la resolución quirúrgica definitiva en casos seleccionados [3,7,19,21,23].

El tratamiento definitivo de los cálculos sintomáticos retenidos es la extirpación quirúrgica del tejido residual. Siempre que sea factible, se prefiere la reintervención por vía laparoscópica debido a su carácter mínimamente invasivo, menor morbilidad y tiempos de recuperación más cortos en comparación con el abordaje abierto [17,20,21,24].

Dentro del abordaje laparoscópico, la fluorescencia infrarroja cercana (NIR) con verde de indocianina (ICG) ha demostrado ser una herramienta útil para la identificación del conducto biliar común y del conducto cístico remanente. Su empleo facilita la visualización anatómica en escenarios quirúrgicos complejos, no prolonga el tiempo operatorio y podría incluso reducirlo, contribuyendo a disminuir el riesgo de lesiones de la vía biliar [25].

El tratamiento médico conservador tiene un rol limitado y se reserva para pacientes asintomáticos, con alto riesgo quirúrgico o como medida temporal. En este contexto, se han descrito alternativas no quirúrgicas como la litotricia extracorpórea por ondas de choque (LEOC), generalmente aplicada en pacientes en quienes la cirugía está contraindicada; sin embargo, estas estrategias no sustituyen el tratamiento definitivo en casos sintomáticos persistentes [19,21,26].

Discusión

El síndrome poscolecistectomía representa un reto diagnóstico persistente, no solo por la heterogeneidad de sus causas, sino también por la tendencia a atribuir los síntomas a etiologías extrabiliares, dado que estas son más frecuentes. En este contexto, aunque el remanente vesicular y el conducto cístico remanente son causas poco frecuentes, su relevancia clínica radica en que constituyen etiologías potencialmente tratables que pueden pasar desapercibidas, y su omisión

dentro del diagnóstico diferencial puede condicionar retrasos terapéuticos evitables [6,12].

Aunque la incidencia reportada de estas entidades es baja, su aparente rareza podría estar influenciada por limitaciones diagnósticas y la frecuente atribución de los síntomas a trastornos funcionales. Factores como la variabilidad anatómica del conducto cístico y la necesidad de realizar colecistectomías subtotales en escenarios complejos plantean un dilema quirúrgico entre la seguridad intraoperatoria y el riesgo de dejar tejido residual [1,8,9]. En concordancia con la literatura, esto podría explicar por qué muchos casos son diagnosticados tardíamente o tras múltiples evaluaciones inconclusas, lo que pone en evidencia una brecha entre la práctica clínica y el reconocimiento oportuno de estas entidades [14,17].

Desde el punto de vista diagnóstico, si bien la ecografía continúa siendo el estudio inicial, sus limitaciones en este contexto sugieren que no debería considerarse suficiente cuando la sospecha clínica persiste [19,20]. En contraste, el uso de métodos de imagen avanzados emerge como una estrategia clave para confirmar el diagnóstico, especialmente en pacientes con estudios iniciales negativos. Esto implica que el abordaje diagnóstico debe ser escalonado y orientado por la clínica, más que basado en una evaluación rutinaria no orientada [8,19,23].

En cuanto al tratamiento, aunque las intervenciones endoscópicas pueden ofrecer alivio sintomático y resolver complicaciones agudas, la evidencia sugiere que rara vez constituyen una solución definitiva. Por el contrario, el tratamiento quirúrgico continúa siendo la estrategia resolutiva en pacientes sintomáticos. La reintervención laparoscópica ha demostrado ser no solo factible, sino también ofrecer ventajas en términos de recuperación y morbilidad [18,20,24]. Desde una perspectiva técnica, la incorporación de herramientas como la fluorescencia con verde de indocianina adquiere especial relevancia, ya que podría mejorar la identificación anatómica en escenarios de reoperación y, potencialmente, reducir el riesgo de lesión de la vía biliar [25].

Finalmente, aunque infrecuentes, las complicaciones descritas, incluyendo la transformación maligna del remanente, refuerzan la necesidad de no subestimar estas entidades. El caso reportado por Do JH, et al. [27], ilustra que la persistencia de tejido residual no es un hallazgo inocuo, sino una condición con potencial evolutivo a largo plazo. No obstante, la evidencia disponible se basa principalmente en reportes de caso y series pequeñas, lo que limita la generalización de los hallazgos y no permite establecer recomendaciones más sólidas ni estandarizar el abordaje diagnóstico y terapéutico.

Conclusión

El remanente vesicular y el conducto cístico remanente son causas biliares poco frecuentes, pero clínicamente relevantes del síndrome poscolecistectomía, cuya presentación inespecífica favorece el subdiagnóstico y el retraso terapéutico. Su desarrollo se relaciona con la variabilidad anatómica y con factores técnicos, especialmente en colecistectomías complejas o subtotales. En este contexto, la colangiopancreatografía por resonancia magnética se consolida como el método diagnóstico de elección. En pacientes sintomáticos, la resección quirúrgica del tejido residual, preferiblemente por vía laparoscópica, representa el tratamiento definitivo. Reconocer oportunamente estas entidades permite optimizar el abordaje clínico y prevenir complicaciones potencialmente graves, lo que resalta la necesidad de mantener un alto índice de sospecha y de fortalecer la evidencia disponible mediante estudios futuros.

Cumplimiento de normas éticas

Consentimiento informado: El presente manuscrito corresponde a una revisión narrativa de la literatura. No se incluyen datos identificables de pacientes ni información clínica individualizada, por lo que no se requirió consentimiento informado ni aprobación por comité de ética.

Conflictos de interés: El autor declaró no tener conflictos de interés.

Uso de Inteligencia Artificial: El autor declara que no se utilizaron tecnologías asistidas por Inteligencia Artificial en la producción de este trabajo.

Fuentes de financiación: El presente estudio no recibió financiación externa.

Contribución de los autores:

- Diseño y concepción del estudio: Juan José Muñoz-Ordóñez.
- Selección y adquisición de los artículos: Juan José Muñoz-Ordóñez.
- Análisis e interpretación de los datos: Juan José Muñoz-Ordóñez.
- Redacción del manuscrito: Juan José Muñoz-Ordóñez.
- Revisión crítica del manuscrito: Juan José Muñoz-Ordóñez.

Referencias

1 Popescu RC, Leopa N, Dumitru A, Dan C, Dosa A, Bosneagu R, et al. Residual gallbladder and cystic duct stump stone after cholecystectomy: Laparoscopic management. Chirurgia (Bucur). 2021;116:484-91. http://dx.doi.org/10.21614/chirurgia.116.4.484

2 Prieto-Ortiz RG, Moreno-Ramírez C, Guevara-Cruz OA, Prieto-Ortiz JE. Síndrome post-colecistectomía: Análisis de una cohorte prospectiva. Rev Colomb Cir. 2023;38:313-22. https://doi.org/10.30944/20117582.2274

3 Zackria R, Lopez RA. Postcholecystectomy syndrome. En: StatPearls. Treasure Island (FL): StatPearls Publishing; 2026. Fecha de consulta: 2 de febrero de 2026. Disponible en: https://www.ncbi.nlm.nih.gov/books/NBK539902/

4 Burckhardt O, Peisl S, Rouiller B, Colinet E, Egger B. Length of the remnant cystic duct and bile duct stone recurrence: A case–control study. J Gastrointest Surg. 2023;27:1122-9. https://doi.org/10.1007/s11605-023-05607-x

5 Miri A, Abdessalam S, Powers AM, Quiros-Tejeira RE, Dike CR. Gallbladder remnant: A potential source for biliary stones postcholecystectomy; a case report in a child with sickle cell disease. JPGN Rep. 2024;5:162-5. https://doi.org/10.1002/jpr3.12039

6 Rathore A, Anand K, Nagaich S. Cystic duct remnant leading to stump cholelithiasis. Cureus. 2025;17:e92854. https://doi.org/10.7759/cureus.92854

7 Phillips MR, Joseph M, Dellon ES, Grimm I, Farrell TM, Rupp CC. Surgical and endoscopic management of remnant cystic duct lithiasis after cholecystectomy-a case series. J Gastrointest Surg. 2014;18:1278-83. https://doi.org/10.1007/s11605-014-2530-4

8 Quijano-Blanco Y, Rizo-Tello VZ. Características anatómicas del conducto cístico en una muestra de cadáveres del anfiteatro de una institución universitaria en Bogotá Colombia. Rev Cienc Salud. 2023;21:1-10. https://doi.org/10.12804/revistas.urosario.edu.co/revsalud/a.10451

9 Mageed SAA, Omar MA, Redwan AA. Remnant gall bladder and cystic duct stump stone after cholecystectomy: Tertiary multicenter experience. Int Surg J. 2018;5:3478-83. http://dx.doi.org/10.18203/2349-2902.isj20184612

10 Baethge C, Goldbeck-Wood S, Mertens S. SANRA-a scale for the quality assessment of narrative review articles. Res Integr Peer Rev. 2019;4:5. https://doi.org/10.1186/s41073-019-0064-8

11 Ruiz-Clavijo García D, Vila-Costas J, Prieto-Martínez C, Elizalde-Apesteguía I, Tarifa-Castilla A, Mercado-Gutiérrez M, et al. Cystic duct remnant syndrome as a cause of post-cholecystectomy syndrome. Gastroenterol Hepatol. 2016;39:722-4. https://doi.org/10.1016/j.gastre.2016.11.006

12 Kumar S, Langhe M, Kumar A, Sharma AK, Shanker A, Mandal M. Completion cholecystectomy for symptomatic cystic duct stump calculi. JSLS. 2025; 29:e2025.00034. https://doi.org/10.4293/JSLS.2025.00034

13 Pacheco EO, D'Ippolito G. Colelitíase em vesícula biliar remanescente complicada com síndrome de Mirizzi. CBR Bradcases. 2022;1:142-5. https://doi.org/10.5935/2965-1980.2022v1n2a5

14 Murillo-Godínez G. Síndrome poscolecistectomía. Med Int Méx. 2023;39:788-96. https://doi.org/10.24245/mim.v39i5.8355

15 Zahedian A, Ahangar SK, Asghari Y. Post cholecystectomy syndrome need to redo laparoscopic completion surgery: A case report. Int J Surg Case Rep. 2018;42:145-7. https://doi.org/10.1016/j.ijscr.2017.12.001

16 Sangiorgio G, Zanghì M, Dionigi G, Zanghì G. Postcholecystectomy syndrome: Biliary-related complications. Minerva Surg. 2023;78:684-91. https://doi.org/10.23736/s2724-5691.23.09942-2

17 Saleem S, Weissman S, Gonzalez H, Guzman-Rojas P, Inayat F, Alshati A, et al. Post-cholecystectomy syndrome: A retrospective study analysing the associated demographics, aetiology, and healthcare utilization. Transl Gastroenterol Hepatol. 2021;6:58. http://dx.doi.org/10.21037/tgh.2019.11.08

18 Álvarez-Sánchez G, Del Valle DD, Maydón-González HG, Pérez-Aguilar F. Colecistitis del remanente vesicular, una entidad en incremento: Reporte de caso. Rev Med Inst Mex Seguro Soc. 2022;60:350-5.

19 Kumar S, Kurian N, Singh RK, Chidipotu VR, Kumar S, Raj AK, et al. Surgical management of cystic duct stump calculi causing post-cholecystectomy syndrome: A prospective study. J Minim Access Surg. 2023;19: 257-62. https://doi.org/10.4103/jmas.jmas_75_22

20 Habte BM, Habte YM, Abdu EM, Habte MM. Cystic duct stump calculus mimicking functional dyspepsia: A rare cause of post-cholecystectomy syndrome. Cureus. 2025;17:e88833. https://doi.org/10.7759/cureus.88833

21 Pástor-Romero SA, Bombón-Chico JE, Chimbo-Solis EN, Potosí-Díaz PA, Araujo-Holguín XM, Vásconez-Sanchez PE. Colelitiasis en remanente vesicular: Reporte de caso. Vive Revista de Investigación en Salud. 2022;5:610-8. https://doi.org/10.33996/revistavive.v5i14.173

22 Terhaar OA, Abbas S, Thornton FJ, Duke D, O'Kelly P, Abdullah K, et al. Imaging patients with "post-cholecystectomy syndrome": An algorithmic approach. Clin Radiol. 2005;60:78-84. https://doi.org/10.1016/j.crad.2004.02.014

23 Theran-León JS, Dulcey-Sarmiento LA, Cala-Acelas MA, Garzón-Mendoza LA, Quintero-Ramírez JS, Forero-Buelvas MC, et al. Síndrome post colecistectomía, revisión de los complejos mecanismos y entendimiento de un fenómeno médico quirúrgico. Ciencia Latina Revista Científica Multidisciplinar. 2023;7:7062-83. https://doi.org/10.37811/cl_rcm.v7i2.5853

24 Concors SJ, Kirkland ML, Schuricht AL, Dempsey DT, Morris JB, Vollmer CM, et al. Resection of gallbladder remnants after subtotal cholecystectomy: Presentation and management. HPB (Oxford). 2018;20:1062-6. https://doi.org/10.1016/j.hpb.2018.05.005

25 van Manen L, Tummers QRJG, Inderson A, Bhalla A, Vahrmeijer AL, Bonsing BA, et al. Intraoperative detection of the remnant cystic duct during robot-assisted surgery using near-infrared fluorescence imaging: A case report. BMC Surg. 2019;19:104. https://doi.org/10.1186/s12893-019-0567-8

26 Ryou SH, Kim HJ. Successful removal of remnant cystic duct stump stone using single-operator cholangioscopy-guided electrohydraulic lithotripsy: Two case reports. Clin Endosc. 2023;56:375-80. https://doi.org/10.5946/ce.2021.273

27 Do JH, Choi YS, Ze EY. Adenocarcinoma developed from remnant cystic duct after cholecystectomy. BMC Gastroenterol. 2014;14:175. https://doi.org/10.1186/1471-230X-14-175

Rev Colomb Cir. 2026;41:1231-43
https://doi.org/10.30944/20117582.3235

ARTÍCULO DE REVISIÓN

Trauma maxilofacial para cirujanos generales: Una revisión sistemática

Maxillofacial trauma for general surgeons: A systematic review

Patrizio Petrone, MD, PhD, MPH, MHA, FACS, MAMSE[1], Alba María Sánchez-Arco, MD[2], Aloia Guerreiro-Caamaño, MD[3], Antonio Cabrera-Arcas, MD[4], Corrado P. Marini, MD, FACS[5]

1 Department of Surgery, NYC Health + Hospitals/Jacobi Medical Center, Bronx, New York City, New York, USA. NYU Grossman Long Island School of Medicine, Mineola, New York, USA. Chair, Research Committee, Sociedad Panamericana de Trauma.
2 Servicio de Cirugía General y del Aparato Digestivo, Hospital Universitario Poniente, Almería, España.
3 Servicio de Cirugía General, Hospital Universitario Lucus Augusti, Lugo, España.
4 Servicio de Cirugía Oral y Maxilofacial, Hospital Universitario Torrecárdenas, Almería, España.
5 Department of Surgery, NYC Health + Hospitals/Jacobi Medical Center, Bronx, New York City, New York, USA.

Resumen

Introducción. El trauma maxilofacial puede convertirse en una amenaza para la vida por compromiso de la vía aérea o hemorragia masiva, así como por las lesiones asociadas. El objetivo de este artículo fue ofrecer una perspectiva general de la epidemiología, el diagnóstico y el tratamiento de estas lesiones para los cirujanos generales y de trauma, en entornos donde el cirujano maxilofacial no siempre se encuentra disponible.

Métodos. Se realizó una revisión sistemática de la literatura en PubMed, Embase y Cochrane, de publicaciones entre 1970 y 2024, sobre etiología, diagnóstico por imágenes y estrategias terapéuticas en el paciente adulto con trauma maxilofacial.

Resultados. Se observó un descenso de accidentes de tráfico como primera causa de trauma maxilofacial en países desarrollados, donde prevalecen lesiones por caídas en población geriátrica y aquellas por vehículos de movilidad personal. La tomografía computarizada (TC) maxilofacial se confirma como indispensable para el adecuado diagnóstico. Deben seguirse los principios del *Advanced Trauma Life Support* (ATLS®), pudiendo ser necesario recurrir al acceso quirúrgico para el mantenimiento de la vía aérea. La angioembolización emerge como la solución para hemorragias oronasales refractarias. Se destaca la edad avanzada como predictor para el manejo conservador, y la reducción abierta con fijación interna permanece como el estándar de oro en el tratamiento quirúrgico.

Conclusiones. El éxito en el manejo del trauma maxilofacial depende de la estabilización según los principios del ATLS®, el diagnóstico mediante la TC de alta resolución y una estrategia terapéutica que priorice el mantenimiento de la funcionalidad y los resultados estéticos.

Palabras clave: traumatismos maxilofaciales; diagnóstico; diagnóstico por imagen; terapéutica; procedimientos endovasculares; procedimientos quirúrgicos orales.

Fecha de recibido: 17/02/2026 - Fecha de aceptación: 02/06/2026 - Publicación en línea: 07/10/2026
Correspondencia: Patrizio Petrone, 135 3rd Avenue, Mineola, New York 11501, USA. Teléfono: +1 (914) 374-6563.
Dirección electrónica: patrizio.petrone@gmail.com
Citar como: Petrone P, Sánchez-Arco A, Guerreiro-Caamaño A, Cabrera-Arcas A, Marini CP. Trauma maxilofacial para cirujanos generales: Una revisión sistemática. Rev Colomb Cir. 2026;41:1231-43. https://doi.org/10.30944/20117582.3235

Este es un artículo de acceso abierto bajo una Licencia Creative Commons - BY-NC-ND https://creativecommons.org/licenses/by-nc-nd/4.0/deed.es

Abstract

Introduction. Maxillofacial trauma can become life-threatening due to airway compromise or massive hemorrhage, as well as associated injuries. The objective of this article was to provide general and trauma surgeons with an overview of the epidemiology, diagnosis, and treatment of these injuries in settings where a maxillofacial surgeon is not always available.

Methods. A systematic literature review was conducted using PubMed, Embase, and Cochrane, covering publications from 1970 to 2024 regarding etiology, diagnostic imaging, and therapeutic strategies for adult patients with maxillofacial trauma.

Results. A decline has been observed in traffic accidents as the primary cause of maxillofacial trauma in developed countries, where injuries resulting from falls in the geriatric population and those involving personal mobility devices are now more prevalent. Maxillofacial computed tomography (CT) is confirmed as essential for accurate diagnosis. The principles of Advanced Trauma Life Support (ATLS®) must be followed, and surgical airway access may be required. Angioembolization is emerging as the solution for refractory oronasal hemorrhage. Advanced age is highlighted as a predictor for conservative management, whereas open reduction with internal fixation remains the gold standard for surgical treatment.

Conclusions. Success in the management of maxillofacial trauma depends on stabilization according to ATLS® principles, diagnosis via high-resolution CT, and a therapeutic strategy that prioritizes the preservation of function and aesthetic outcomes.

Keywords: maxillofacial injuries; diagnosis; diagnostic imaging; therapeutics; endovascular procedures; oral surgical procedures.

Introducción

Las lesiones traumáticas maxilofaciales se encuentran entre las patologías más frecuentemente valoradas en los centros de trauma a nivel mundial [1], siendo su etiología muy diversa. Las lesiones maxilofaciales pueden variar desde laceraciones cutáneas hasta fracturas complejas o lesiones cerebrales, pudiendo algunas de ellas amenazar la vida del paciente, por lo que es esencial en ese momento una adecuada actuación por parte del cirujano general [2].

Así, ante pacientes politraumatizados, el cirujano forma parte de la primera línea asistencial, y como tal, debe ser capaz de resolver los problemas agudos que ponen en riesgo la vida del paciente, incluso aunque estos se encuentren en el área maxilofacial. Se realizó el presente estudio con el objetivo de responder a las siguientes preguntas:

1 ¿Cuáles son las principales etiologías del traumatismo maxilofacial?

2 ¿Qué estrategias diagnósticas son más utilizadas y efectivas?

3 ¿Cuáles son las opciones de manejo y tratamiento disponibles en el contexto del trauma?

Métodos

Tipo de estudio

Se realizó una búsqueda sistemática de la literatura en las bases de datos electrónicas PubMed, Embase y Cochrane, incluyendo artículos publicados entre enero de 1970 y agosto de 2024. Se emplearon combinaciones de los términos *maxillofacial trauma* y *facial trauma* junto con *blunt trauma*, *penetrating trauma*, *etiology*, *diagnosis*, *management* y *treatment*.

Selección de los artículos

Los criterios de inclusión comprendieron estudios originales en humanos, publicados en inglés o español, que abordaran aspectos relevantes del traumatismo maxilofacial en población adulta y que aportaran información aplicable a la práctica del cirujano general. Se consideraron tanto estudios observacionales como ensayos clínicos,

así como revisiones sistemáticas y metaanálisis de alta calidad.

Los criterios de exclusión fueron estudios en población pediátrica, investigaciones no realizadas en humanos, trabajos centrados exclusivamente en lesiones oculares, cerebrales, del nervio facial o de la columna cervical, artículos con un alto grado de especificidad y escasa aplicabilidad clínica para el cirujano general, reportes de casos con menos de siete pacientes, publicaciones en idiomas distintos del español o inglés y artículos duplicados. Asimismo, cuando un estudio primario estaba incluido dentro de una revisión sistemática o metaanálisis seleccionado, se excluyó el original en favor de los datos agregados de la revisión.

Las publicaciones duplicadas fueron identificadas y eliminadas utilizando el programa Covidence (Covidence systematic review software, Veritas Health Innovation, Melbourne, Australia. Disponible en: www.covidence.org.) y mediante revisión manual. Posteriormente, dos investigadores independientes realizaron la selección de estudios mediante la lectura de títulos y resúmenes, seguida de una evaluación del texto completo para determinar su elegibilidad final.

En la Figura 1 se ilustra el proceso de selección de artículos, así como los criterios específicos de inclusión y exclusión.

Extracción de datos

De cada estudio incluido se extrajeron los siguientes datos: características del diseño del estudio, tamaño muestral, características demográficas de la población, etiología del trauma, métodos diagnósticos utilizados, estrategias de manejo y tratamiento, y principales resultados clínicos. Los datos extraídos fueron sintetizados de forma cualitativa, organizándolos en categorías temáticas (etiología, diagnóstico y tratamiento), con el fin de identificar patrones, tendencias y áreas de consenso o controversia en la literatura. En caso de disponibilidad y homogeneidad suficiente entre estudios, se consideró la posibilidad de realizar un análisis comparativo de resultados relevantes.

Epidemiología

La afectación facial es muy frecuente en pacientes politraumatizados. El trauma maxilofacial tiene una prevalencia mucho mayor en hombres que en mujeres, con proporciones 3:1 y hasta de 8:1 [1,3,4], debido principalmente a accidentes de tránsito y agresiones. En lo que a franjas de edad se refiere, tiene el pico de mayor incidencia entre los 20 a 40 años [1,3,4], aunque cabe destacar que, en el caso de las mujeres, a pesar de que el trauma maxilofacial es menos frecuente, este tiene una distribución con dos picos: uno coincidente entre los 20 y los 40 años y otro entre los 70 y los 89 años [5]. El pico de incidencia en las personas mayores se debe a una mayor fragilidad y a las caídas de baja energía. Es por esto por lo que, en algunas series acerca del trauma maxilofacial geriátrico, se describe que por encima de los 70 años el trauma facial es progresivamente más prevalente en mujeres que en hombres [6,7], llegando esta ratio incluso a invertirse, siendo la proporción de mujeres a hombres de 2:1 a partir de los 80 años [1]. Este cambio en la incidencia se adjudica a una mayor expectativa de vida de las mujeres [6].

Mecanismos de lesión

El trauma maxilofacial tiene múltiples etiologías y la mayoría de las lesiones se derivan de mecanismos contusos. Las más importantes son los incidentes viales, la violencia interpersonal, las caídas y las lesiones producidas en el entorno deportivo y laboral. La frecuencia de estos mecanismos varía según las diversas características de la población.

Incidentes viales

Aunque los incidentes viales son la causa más frecuente a nivel mundial, llegando a casi el 45 % según el estudio WORMAT [1], si se analiza de forma más detallada, se puede ver que en Europa y Estados Unidos la incidencia de los incidentes viales está disminuyendo, presumiblemente por las leyes más estrictas que imperan en estos países acerca del uso de cascos

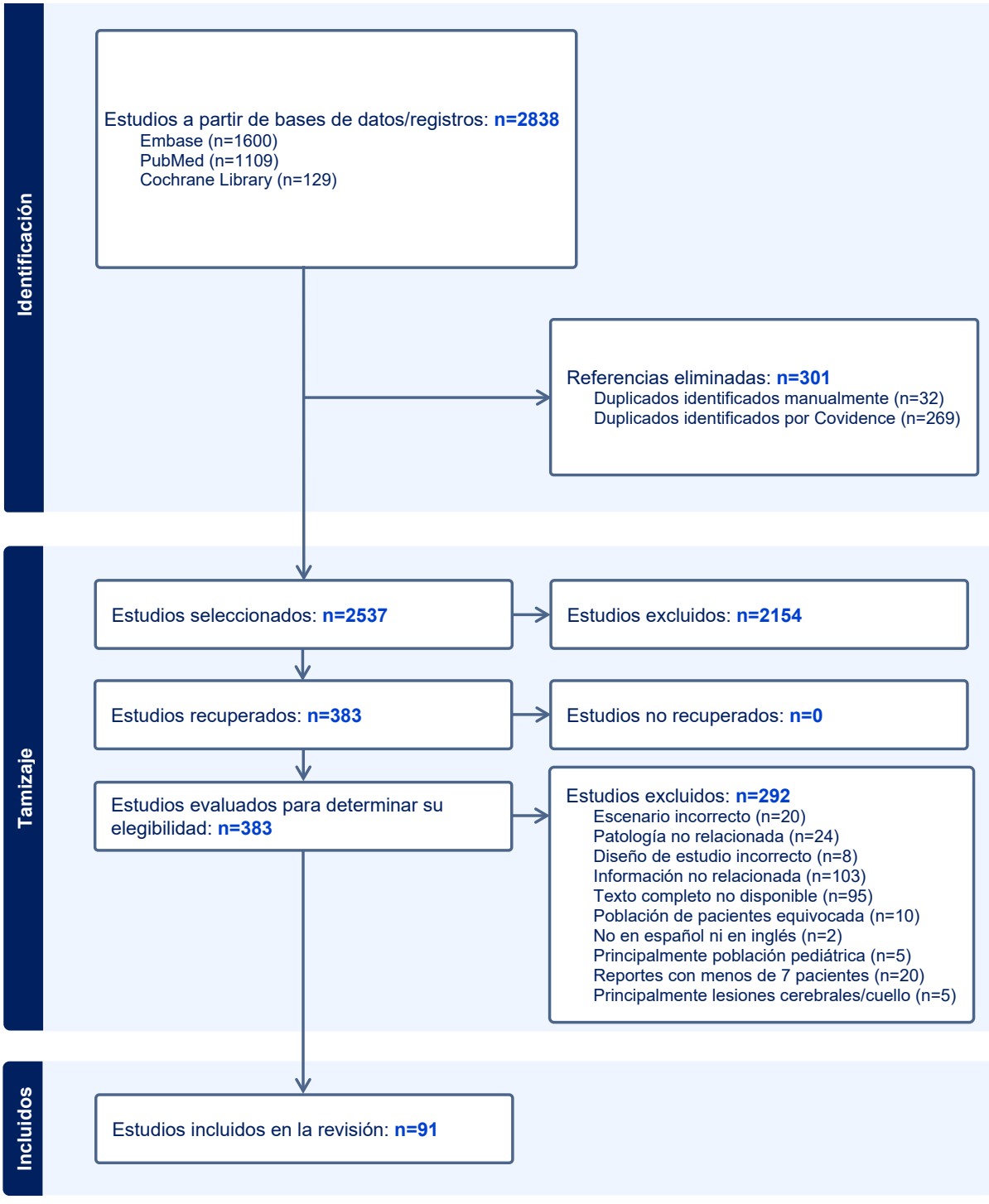

Figura 1. PRISMA.

y cinturones de seguridad, mientras que está aumentando la incidencia de lesiones maxilofaciales secundarias a la violencia interpersonal y las caídas, lo cual podría esto último relacionarse con el envejecimiento de la población [1,3].

Incluyen los incidentes que implican automóviles, motocicletas, bicicletas y peatones. Los accidentes en motocicleta son los más graves, sobre todo cuando no se utiliza casco [1], aunque las patinetas eléctricas están emergiendo como un nuevo factor de riesgo, pudiendo llegar a ser incluso más graves que los accidentes en las bicicletas [8], ya que no ofrecen protección facial. Además, se ha observado que casi el 50 % de los casos presentan intoxicación etílica o por drogas [9].

Agresiones

Suponen la segunda causa más frecuente de trauma maxilofacial [1]. Es más común en hombres que en mujeres, sobre todo en jóvenes, y suelen ser debidos a golpes directos con puños o pies [3]. En el caso de las lesiones debidas a agresiones en las mujeres, debe orientarnos hacia posible violencia de género, sobre todo si se asocian a otras lesiones (como traumatismo craneoencefálico) o a otros signos de abuso [10].

Caídas

Aunque se producen en todos los grupos de edad, son el mecanismo lesional más frecuente en los ancianos, sobre todo en aquellos mayores de 70 años [6], y en domicilio [11]. Las lesiones secundarias a este mecanismo suelen tener menor gravedad [6], pero dada la fragilidad de los pacientes en los que ocurren, pueden asociarse a fracturas múltiples o traumatismos craneoencefálicos [12].

Trauma penetrante

Aunque este mecanismo es menos frecuente, merece mencionarse por ser potencialmente grave y acarrear una elevada morbimortalidad, sobre todo si se asocia a lesiones de estructuras como la base del cráneo o los grandes vasos [10,11]. Las heridas de bala son la causa más común [1], seguidas por lesiones por arma blanca u objetos punzantes.

Localización

El segmento facial afectado se ha dividido en región frontal, tercio medio superior, tercio medio inferior y tercio inferior. Las lesiones maxilofaciales se producen en más de la mitad de los casos en el tercio medio de la cara, seguido del tercio inferior; menos del 5 % de las lesiones ocupan la región frontal. Reciben el nombre de fracturas panfaciales aquellas que implican al menos tres de las cuatro subunidades faciales [1,13].

Según su ubicación, las fracturas más frecuentes son las del complejo maxilo-zigomático-orbitario y los huesos nasales en las lesiones de tercio medio, y las fracturas del cóndilo mandibular en las lesiones del tercio inferior [1,13,14]. Las fracturas del tercio inferior de la cara se asocian significativamente con pacientes jóvenes, mientras que las del tercio medio con pacientes mayores [6,13].

Las fracturas de Lefort (Figura 2) son un tipo específico de fracturas del tercio medio de la cara que suelen estar asociadas a mecanismos lesionales de alta energía, como los accidentes de automóviles, por lo que se pueden acompañar de otras lesiones graves [1,14,15]. Se clasifican en Lefort I, Lefort II y Lefort III, dependiendo de la extensión y el nivel de la fractura en el esqueleto facial. A pesar de no ser las fracturas más frecuentes, su incidencia no es despreciable ya que se asocian de forma significativa con un notable riesgo de compromiso de la vía aérea (sobre todo Lefort II y III), debido al desplazamiento posterior de los fragmentos faciales y el edema de los tejidos blandos [6,14,16,17], pudiendo llegar a ser necesario su manejo quirúrgico de urgencia [14,15,18-20].

Diagnóstico por imagen

Ante un paciente con traumatismo maxilofacial, lo primero que se debe realizar es una evaluación primaria para la estabilización del paciente siguiendo los principios del *Advanced Trauma Life Support* (ATLS®). Una vez conseguida la misma, podremos centrarnos en diagnosticar con precisión el alcance real de las lesiones, para lo que nos basaremos, además de la exploración física en el diagnóstico por imágenes [21].

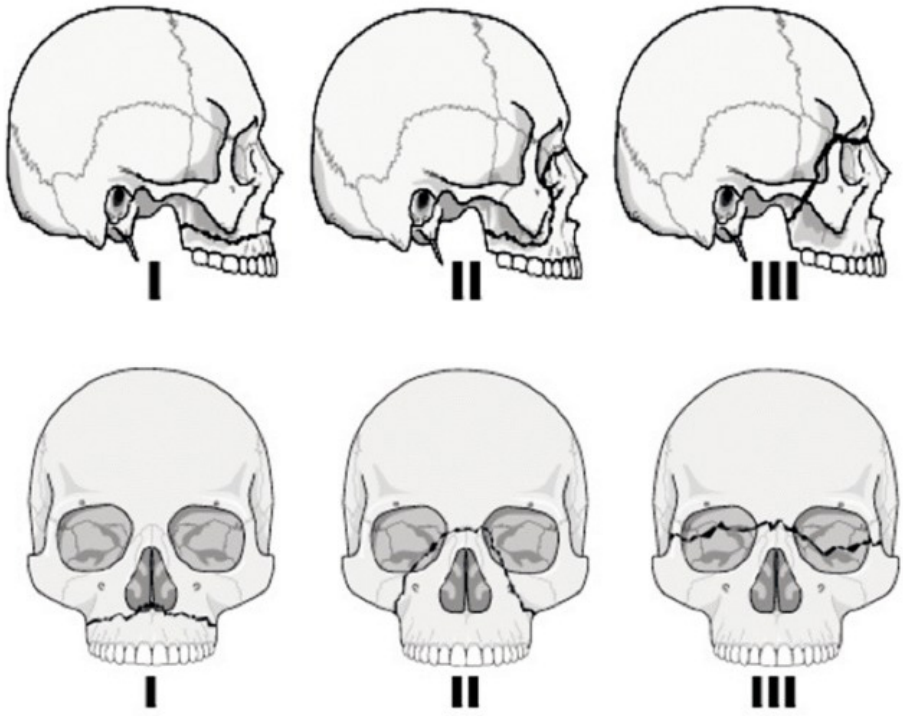

- Fractura Lefort I: fractura horizontal o paladar flotante.
- Fractura Lefort II: fractura piramidal.
- Fractura Lefort III: fractura transversal o disociación craneofacial.

Figura 2. Clasificación de las fracturas Lefort.
Fuente: Archives of Craniofacial Surgery. E-acfs.org. 2020.
Disponible en: https://e-acfs.org/journal/Figure.php?xn=acfs-18-5.xml&id=

Radiografía convencional

La radiografía convencional es el primer paso en el diagnóstico de las fracturas faciales [21,22], ya que ayuda a determinar el tipo, la ubicación, la magnitud y el desplazamiento de las fracturas; sin embargo, debido a sus limitaciones, está siendo reemplazada por otras técnicas de imagen más especializadas, como la ecografía o la tomografía, que son más sensibles para la detección de fracturas faciales [3,21,22].

La radiografía suele utilizarse para la valoración de fracturas nasales (aunque su precisión varía de un 53 % a un 82 %) y mandibulares. En este segundo caso, la proyección más utilizada es la panorámica u ortopantomografía (con una sensibilidad del 86 % al 92 %), que es capaz de valorar también la fractura de raíz dental [21].

Tomografía computarizada

La tomografía computarizada (TC) es el estándar de oro como imagen diagnóstica en el trauma facial agudo. Es superior a la ecografía y a la resonancia magnética nuclear (RMN) [23-25] porque permite la obtención de cortes finos con alta definición, para una adecuada valoración tanto de los tejidos óseos como de las partes blandas, además de reconstrucciones en 3D, por lo que sirve para valorar tanto fracturas simples no desplazadas como otras

complejas, heridas penetrantes o la presencia de cuerpos extraños y su trayectoria [3,21], haciendo que su sensibilidad sea cercana al 100 % [21].

Dada la proximidad anatómica, los pacientes con trauma facial suelen asociar fracturas de cráneo y viceversa, por lo que la TC craneal sirve como primera línea de imagen [23]; sin embargo, no es suficiente para una evaluación detallada de las fracturas faciales, puesto que su tasa de detección es baja (hasta casi un 23 % menos que el TC maxilofacial) [23-25], ya que normalmente excluye la porción inferior del maxilar y la mandíbula [21,26]. Así, la TC maxilofacial es esencial para determinar la necesidad de intervención quirúrgica e incluso el abordaje o la técnica [25], y dado que tanto la TC craneal como la TC maxilofacial se construyen a partir de las mismas proyecciones, se recomienda solicitar ambos estudios simultáneamente para pacientes con trauma facial y craneal, para minimizar la radiación [25].

Ecografía

La ecografía normalmente se ha utilizado para la evaluación de tejidos blandos, pero su rol en el trauma maxilofacial está en auge por ser una prueba económica, no invasiva y sin radiación [21,22]. Aunque su utilidad se limita a estructuras superficiales, tiene una alta precisión en la detección de fracturas de arco cigomático (85 %) y del seno frontal (casi del 100 % en algunos estudios) [21,22].

Resonancia magnética nuclear

Muy pocas veces se utiliza en el diagnóstico del trauma maxilofacial en el momento agudo [21], pero puede ayudar a evaluar lesiones nerviosas o fugas de líquido cefalorraquídeo, e incluso detectar pequeños cuerpos extraños [21].

Angio-TC y Angio-RMN

Tampoco son las pruebas de primera elección para identificar lesiones faciales, pero sí son esenciales cuando se sospecha una lesión cerebrovascular por trauma cerrado [21]. La Angio-TC se recomienda para la evaluación vascular, ya que tiene un corto tiempo de adquisición y menos complicaciones que una arteriografía [21].

Es muy importante abordar el tema de las lesiones cerebrovasculares no penetrantes en pacientes con traumatismos maxilofaciales. De hecho, el protocolo de atención estándar en pacientes con traumatismo maxilofacial incluye descartar este tipo de lesiones. Además, una de las cuestiones a debatir es si se debe incluir la evaluación del polígono de Willis en estos pacientes.

Manejo de las lesiones maxilofaciales

Al igual que la atención de cualquier paciente politraumatizado, el manejo del paciente con trauma maxilofacial debe ser sistemático y basado en los principios del *Advanced Trauma Life Support* (ATLS®), ya que, aunque estas lesiones pueden no ser la principal causa de muerte del paciente, pueden estar asociadas a otras más graves [26-29]. Una vez estabilizado el paciente, se procede al manejo específico de las lesiones de la esfera maxilofacial.

Abordaje inicial

El manejo de las lesiones basado en protocolos del ATLS® puede prevenir hasta el 25-30 % de las muertes derivadas del trauma [27,28,30]. El manejo inicial del paciente con traumatismo maxilofacial debe realizarse siguiendo estrictamente la secuencia XABCDE del ATLS (*eXanguination, Airway, Breathing, Circulation, Disability, Exposure*), priorizando la identificación y el tratamiento de las lesiones potencialmente letales.

- **X (*eXanguination*): Control de la hemorragia masiva**

La hemorragia es una de las principales causas de muerte prevenible en el paciente politraumatizado. Aunque la hemorragia facial exanguinante es poco frecuente, puede ser clínicamente significativa y requiere control inmediato mediante presión directa, taponamiento anterior y posterior (*packing*), uso de sondas con balón (como Foley o Sengstaken-Blakemore), suturas hemostáticas o cauterización. En casos de sangrado refractario, la embolización transarterial constituye el estándar de oro, con altas tasas de éxito.

- **A (*Airway*): Vía aérea con protección de la columna cervical**

La permeabilidad de la vía aérea es la prioridad absoluta en pacientes con trauma [27,28,31]. En el trauma maxilofacial, la pérdida de esta puede ser secundaria a sangrado, fracturas desplazadas de la mandíbula o el maxilar, o la presencia de cuerpos extraños, como dientes [27,31-33]. Para evaluar la vía aérea, se le hacen algunas preguntas al paciente, y si puede hablar de forma clara, es poco probable que la vía aérea esté inmediatamente comprometida [27,30]. Sin embargo, se puede perder la permeabilidad de la vía aérea rápidamente por el edema de la zona o por la presencia de sangre [26,34].

Las maniobras iniciales en el manejo de la vía aérea en general incluyen la tracción mandibular, la inserción de una cánula orofaríngea (Guedel) o nasofaríngea (aunque esta es preferible evitarla si se sospecha una fractura de la base del cráneo) [27-30]. La intubación endotraqueal, normalmente orotraqueal (aunque a veces puede ser necesaria la nasotraqueal en el caso de fracturas mandibulares) es la vía aérea definitiva de elección, estando especialmente indicada en pacientes con una escala de coma de Glasgow igual o menor a 8 puntos o en caso de compromiso respiratorio grave [27-31].

Es importante evaluar si el paciente está consciente o no, para decidir utilizar una cánula orofaríngea (OPA, *oropharyngeal airway*) o un tubo endotraqueal (tubo ET). La OPA es un dispositivo curvo de plástico que se utiliza en pacientes inconscientes para evitar que la lengua obstruya las vías respiratorias (está contraindicada en pacientes conscientes, ya que puede provocar el reflejo nauseoso y vómitos), mientras que la intubación endotraqueal consiste en la colocación de un tubo ET avanzado e invasivo que se inserta en la tráquea para un control seguro y a largo plazo de las vías respiratorias.

En todos estos casos es de vital importancia asumir una lesión de la columna cervical del paciente hasta que se demuestre lo contrario, por lo que deberá colocarse el collar cervical que proceda [30,32]. Si es necesario retirarlo para asegurar la vía aérea, se debe realizar la inmovilización manual [28,32].

En los pacientes con trauma maxilofacial pueden ser varios los motivos por los que no se pueda realizar una intubación endotraqueal, principalmente en casos de fracturas panfaciales, hemorragias o con disrupción de la anatomía normal, tras lesiones por proyectil de arma de fuego, por lo que se debe optar por una vía aérea quirúrgica [27,28,31,32]. La cricotiroidotomía quirúrgica suele ser la elección por encima de la traqueostomía, ya que es técnicamente más fácil y se suele asociar a menor sangrado [27,28,31,32], aunque no se debe olvidar que es algo transitorio y que la vía aérea quirúrgica prolongada debe mantenerse con una traqueostomía [28,31]. La técnica de la cricotiroidotomía quirúrgica consiste en realizar una incisión a través de la membrana cricotiroidea, dilatarla y posteriormente colocar un tubo endotraqueal pequeño [27,30]. En niños, la traqueostomía es preferible para evitar lesiones en el cartílago cricoides [27,31].

- **B (*Breathing*): Respiración y ventilación**

Una vez asegurada la vía aérea, se evalúa la ventilación [27,28]. Se debe inspeccionar el tórax y el cuello, prestando atención a la desviación traqueal, al enfisema subcutáneo o al uso de músculos accesorios, ya que las lesiones torácicas como el neumotórax o el hemotórax pueden ocasionar un compromiso en la ventilación que requiere de tratamiento urgente mediante descompresión con un tubo de tórax [27,30].

- **C (*Circulation*): Circulación con control de la hemorragia**

La hemorragia es una causa importante de muerte prevenible en el paciente politraumatizado, y aunque la hemorragia facial potencialmente mortal es infrecuente (1,2 %-4,5 %), se asocia con una morbilidad y mortalidad significativas [27,28,34].

Las medidas iniciales para el control de la hemorragia son la presión directa, el taponamiento (*packing*) anterior y posterior para la hemorragia faríngea posterior, la cauterización del vaso [26,28,34], o las suturas hemostáticas de los puntos sangrantes (aunque dada la extensa red vascular de la cara, esta suele ser ineficaz) [26,35]. En el caso de sangrado de fracturas óseas, tanto los

alambres de sujeción como la fijación intermaxilar temporal son de utilidad [28].

En el caso del taponamiento en una hemorragia oronasal o en el caso de sangrado de heridas inciso-contusas, se pueden utilizar sondas con balón, como la sonda de Foley o la de Sengstaken-Blakemore [27,36,37], teniendo especial precaución a la hora de inflar el balón cerca de fracturas o en la base del cráneo, para evitar el desplazamiento de fragmentos óseos [28,37].

En los casos en los que estas medidas sean ineficaces, la embolización transarterial se considera el estándar de oro [26,34,35], ya que tiene importantes ventajas, como el acceso rápido, la localización precisa del sitio de sangrado mediante angiografía y la capacidad de tratar en un mismo acto varios puntos de sangrado no accesibles quirúrgicamente [35,38]. Aunque su tasa de éxito es elevada (entre 79,4 % y 100 %) [38], no se puede despreciar la gravedad de algunas de sus complicaciones, como ceguera o accidentes cerebrovasculares [26,35].

- **D (*Disability*): Evaluación neurológica**

En la evaluación primaria es esencial la escala de coma de Glasgow, ya que permite determinar el nivel de conciencia basal y detectar cambios precozmente [28,30].

- **E (*Exposure / Eyes*): Exposición**

Como parte final de la evaluación primaria, se debe exponer completamente al paciente para valorar todas las heridas o las lesiones que pudiera tener, incluyendo aquellas que están fuera del área craneofacial [28,30]. En el caso del trauma maxilofacial, la "E" también podría corresponderse a la evaluación ocular *(Eyes)* como parte de la evaluación secundaria para descartar lesiones que amenacen la vista, como la hemorragia retrobulbar o el síndrome compartimental orbitario [26,39], que podría dejar como consecuencia una ceguera irreversible si no se tratan precozmente.

Tratamiento específico del trauma maxilofacial

El tratamiento definitivo de las lesiones de tejidos blandos y las fracturas óseas no se debe realizar hasta que las lesiones que supongan un riesgo vital no hayan sido solucionadas [10,26]. El objetivo final de este tratamiento es recuperar las funciones masticatorias, deglutoria y fonatoria, además de procurar la estética facial [27,30].

I. Tratamiento de heridas de tejidos blandos

Como primera medida, se debe limpiar la herida de posibles cuerpos extraños; para ello, es necesario lavarla abundantemente con solución salina estéril o incluso con agua del grifo (estudios demuestran que no aumentan la tasa de infecciones) [40].

Luego, bajo anestesia local o general dependiendo de la extensión y la profundidad de las heridas, se deben explorar cuidadosamente, así como la presencia de posibles lesiones de estructuras importantes, como el nervio y la arteria facial o las glándulas salivares. A la hora de realizar un desbridamiento es necesario recordar que la cara tiene una extensa red vascular, lo que disminuye la pérdida de tejido por necrosis, pero se recomienda ser bastante conservador [30], no así en el caso de las heridas por proyectil de arma de fuego, que sí deben desbridarse agresivamente.

El cierre de las heridas faciales debería realizarse en las primeras cuatro a seis horas después del trauma para conseguir mejores resultados funcionales y estéticos [30]. Preferiblemente se deben usar suturas absorbibles en los tejidos más profundos y monofilamentos no absorbibles en la piel, todos ellos de calibres finos (normalmente a partir de 4/0).

II. Tratamiento de fracturas faciales

El abordaje terapéutico del trauma maxilofacial debe ser realizado por cirujanos maxilofaciales especializados y con experiencia [26,41]. Una de las particularidades de esta región es la presencia de piezas dentales. Por ello, identificar todos los dientes y fragmentos dentales tras un traumatismo es esencial porque aquellos que falten pueden haber sido aspirados o alojados en tejidos blandos. Si un diente queda extremadamente móvil y no puede protegerse de forma segura, su extracción limita ese riesgo [42].

El manejo se divide fundamentalmente en estrategias conservadoras y quirúrgicas. El tratamiento conservador suele reservarse para fracturas no desplazadas o con desplazamiento mínimo, en la que la funcionalidad no se ve comprometida [29,39].

El tratamiento quirúrgico consiste en la reducción abierta y la fijación interna mediante placas y tornillos de titanio, sobre todo en las fracturas mandibulares [30]. En las fracturas conminutas faciales, los fragmentos óseos sin utilidad anatómica o funcional se eliminan para no comprometer la estabilidad ni la reconstrucción. La estabilización inicial puede realizarse con técnicas temporales, posponiendo la reconstrucción definitiva con injertos óseos para un segundo tiempo, si existe pérdida ósea significativa [43].

Las fracturas panfaciales, que afectan a los tres tercios del rostro, requieren un abordaje secuencial estructurado, iniciándose habitualmente por la fijación mandibular para restablecer la oclusión y la función masticatoria. A partir de esta base, la reconstrucción progresa siguiendo un patrón *bottom–top* y *outside–in,* definiendo la altura, el ancho y la proyección facial. La reparación de las estructuras perioculares se integra en la reconstrucción orbitaria para preservar la función ocular, dejando con frecuencia la reconstrucción de la unidad nasal para fases posteriores, debido a su complejidad anatómica [43,44].

La edad es un predictor independiente en la toma de decisiones terapéuticas. Los pacientes mayores de 65 años presentan una tasa significativamente menor de intervenciones quirúrgicas en comparación con grupos jóvenes [45]. Esto podría relacionarse con los factores etiológicos (caídas vs traumatismos de alta energía) y una mayor prevalencia de fracturas mediofaciales, que suelen ser más susceptibles a un manejo conservador y presentan una menor demanda estética [45].

La antibioterapia profiláctica está firmemente indicada en el periodo perioperatorio (24-48 horas) de las fracturas mandibulares que comprometen el área dentada para reducir la incidencia de infecciones postquirúrgicas [46,47]. Sin embargo, el uso de la antibioterapia profiláctica no se recomienda para fracturas mediofaciales, orbitarias o cigomáticas de manejo no quirúrgico, y tampoco para prevenir la meningitis en fracturas de la base del cráneo con fístula de líquido cefalorraquídeo, ya que no está demostrado que tenga beneficios clínicamente significativos en estos casos [30,46,47]. Tampoco está indicado el tratamiento rutinario con antibióticos en caso de heridas faciales o escalpes que no traspasen el tejido celular subcutáneo, dada la evidencia de bajas tasas de infección por el gran aporte vascular de la región [46].

Lesiones asociadas

Las lesiones maxilofaciales pueden presentarse de forma aislada o como parte de un trauma múltiple [16], y aunque por sí solas no suelen ser mortales, pueden estar asociadas a lesiones graves y potencialmente mortales en otras localizaciones anatómicas, como las lesiones cerebrovasculares, de columna cervical, las lesiones torácicas y las abdominales [17-19].

Habitualmente, los pacientes que presentan un trauma maxilofacial grave tienen una mayor probabilidad de sufrir lesiones asociadas graves [18], siendo los mecanismos de alta energía los principales responsables del trauma maxilofacial grave y las lesiones que estos asocian, destacando los accidentes de tránsito y las caídas de altura como los mecanismos lesionales más comúnmente relacionados con las lesiones graves [18-20]. Así, el trauma maxilofacial, especialmente el causado por mecanismos de alta energía, debe ser una señal de alerta para la búsqueda activa de lesiones graves en otras partes del cuerpo, lo cual es fundamental para mejorar el pronóstico y reducir la morbimortalidad de estos pacientes complejos.

Conclusiones

El traumatismo maxilofacial refleja cambios epidemiológicos claros, condicionados tanto por la transición demográfica como por la modificación de los mecanismos de lesión. Si bien continúa predominando en hombres jóvenes, el incremento de la expectativa de vida ha desplazado parte de la carga de enfermedad hacia pacientes añosos, especialmente mujeres mayores de 80 años, en quienes las caídas constituyen el mecanismo

principal. De forma paralela, la reducción de los accidentes de tránsito como causa predominante, asociada al uso de sistemas de seguridad, ha dado paso a nuevos escenarios de riesgo, como los dispositivos de micromovilidad en población joven.

Desde el punto de vista clínico, las lesiones se concentran mayoritariamente en el tercio medio facial, con especial afectación del complejo maxilo-cigomático-orbitario y los huesos nasales. En este contexto, el diagnóstico adecuado requiere un alto índice de sospecha y el uso sistemático de tomografía computarizada maxilofacial, dado que la tomografía craneal simple puede infraestimar un número significativo de lesiones.

El manejo inicial debe estructurarse estrictamente siguiendo la secuencia XABCDE del ATLS®. Esto implica priorizar el control de la hemorragia masiva (X), seguido del aseguramiento de la vía aérea (A), particularmente vulnerable en fracturas Lefort II y III, donde el desplazamiento óseo y el edema pueden generar obstrucción. En caso de fracaso de las técnicas convencionales de intubación, la cricotiroidotomía constituye la vía aérea quirúrgica de elección por su rapidez. El control de la hemorragia (C) puede requerir medidas avanzadas como la embolización transarterial en casos de sangrado oronasal masivo refractario. El tratamiento definitivo debe orientarse a restaurar la función y la estética; el estándar en la mayoría de las fracturas es la reducción abierta con fijación interna mediante placas de titanio, junto con un manejo adecuado de los tejidos blandos y un uso racional de la antibioterapia.

Finalmente, el traumatismo maxilofacial secundario a mecanismos de alta energía debe considerarse una lesión centinela, obligando a la búsqueda activa de lesiones asociadas potencialmente graves, con el objetivo de mejorar el pronóstico y reducir la morbimortalidad.

Cumplimiento de normas éticas

Consentimiento informado: Este estudio es una revisión de la literatura, y como tal, no hay necesidad de un consentimiento informado ni de aprobación de Comité de Ética Institucional.

Conflictos de interés: Los autores declararon no tener conflictos de interés.

Uso de Inteligencia Artificial: No se utilizaron sistemas de inteligencia artificial (IA) para la realización de este artículo.

Fuentes de financiación: Recursos propios de los autores.

Contribución de los autores:

- Concepción y diseño: Patrizio Petrone.
- Recolección de datos: Patrizio Petrone, Alba María Sánchez-Arco.
- Análisis e interpretación de datos: Patrizio Petrone, Alba María Sánchez-Arco, Corrado P. Marini.
- Redacción del manuscrito: Patrizio Petrone, Alba María Sánchez-Arco, Corrado P. Marini.
- Revisión crítica y aprobación final: Patrizio Petrone, Alba María Sánchez-Arco, Aloia Guerreiro-Caamaño, Antonio Cabrera-Arcas, Corrado P. Marini.

Referencias

1 Roccia F, Iocca O, Sobrero F, Rae E, Laverick S, Carlaw K, et al. World Oral and Maxillofacial Trauma (WORMAT) project: A multicentre prospective analysis of epidemiology and patterns of maxillofacial trauma around the world. J Stomatol Oral Maxillofac Surg. 2022;123:e849-e857. https://doi.org/10.1016/j.jormas.2022.05.004

2 Das D, Salazar L. Maxillofacial trauma: Managing potentially dangerous and disfiguring complex injuries. Emerg Med Pract. 2017;19:1-24.

3 Boffano P, Roccia F, Zavattero E, Dediol E, Uglešić V, Kovačič Ž, et al. European maxillofacial trauma (EURMAT) project: A multicentre and prospective study. J Craniomaxillofac Surg. 2015;43:62-70. https://doi.org/10.1016/j.jcms.2014.10.011

4 Bocchialini G, Ambrosi S, Castellani A, Negrini S, Zanetti U, Rossi A. Six years of experience in treating facial trauma in the province of Brescia, Italy. Craniomaxillofac Trauma Reconstruction Open. 2018;2:e61-9. https://doi.org/10.1055/s-0038-1675216

5 Ogunbowale A, Costello L, McCormack D, Ekanayake K, Kearns GJ. Maxillofacial fractures in females: A 5-year retrospective review. Ir J Med Sci. 2022;191:367-74. https://doi.org/10.1007/s11845-021-02534-1

6 Brucoli M, Boffano P, Romeo I, Corio C, Benech A, Ruslin M, et al. Epidemiology of maxillofacial trauma in the elderly: A European multicentre study. J Stomatol Oral Maxillofac Surg. 2020;121:330-8. https://doi.org/10.1016/j.jormas.2019.09.002

7 Çeçen S, Özgenel GY, Özbek S, Akın S, Kahveci R, Özpar R. Maxillofacial trauma in geriatric patients in an aging

country. J Plast Reconstr Aesthet Surg. 2024;95:161-9. https://doi.org/10.1016/j.bjps.2024.05.040

8 Boschetti CE, Montella E, Magliulo R, Molo E, Canet-López E, Guida D, et al. New generation vehicles: The impact of electric scooter trauma on the severity of facial fractures assessed by FISS score. A multicentre study. Br J Oral Maxillofac Surg. 2024;62:626-31. https://doi.org/10.1016/j.bjoms.2024.05.007

9 Gearing PF, El-Atem N, Devine M, Chen J, Kumar R, Ramakrishnan A, et al. E-Scooter facial fractures: A comparative cohort study. J Craniomaxillofac Surg. 2024;52:1088-94. https://doi.org/10.1016/j.jcms.2024.06.021

10 Wasicek PJ, Gebran SG, Ngaage LM, Liang Y, Ottochian M, Morrison JJ, et al. Contemporary characterization of injury patterns, initial management, and disparities in treatment of facial fractures using the National Trauma Data Bank. J Craniofac Surg. 2019;30:2052-6. https://doi.org/10.1097/SCS.0000000000005862

11 Bertin E, Louvrier A, Meyer C, Weber E, Barrabé A, Pons M. An epidemiologic retrospective study of maxillofacial traumatology in the elderly. J Stomatol Oral Maxillofac Surg. 2022;123:e878-e882. https://doi.org/10.1016/j.jormas.2022.05.024

12 Kim EJ, Bustos VP, Lee BT. Sources of facial injury across age groups: A nationwide overview using the national electronic injury surveillance system database. J Craniofac Surg. 2023;34:1927-30. https://doi.org/10.1097/SCS.0000000000009582

13 Irgebay Z, Kahan EH, Park KE, Choi J, Zellner EG. Characteristics and patterns of facial fractures in the elderly population in the United States based on Trauma Quality Improvement Project Data. J Craniofac Surg. 2022;33:1294-8. https://doi.org/10.1097/SCS.0000000000008612

14 Lin C, Wu J, Yang C, Zhang C, Xu B, Zhang Y, et al. Classifying and standardizing panfacial trauma according to anatomic categories and Facial Injury Severity Scale: A 10-year retrospective study. BMC Oral Health. 2021;21:557. https://doi.org/10.1186/s12903-021-01900-w

15 McGoldrick DM, Fragoso-Iñiguez M, Lawrence T, McMillan K. Maxillofacial injuries in patients with major trauma. Br J Oral Maxillofac Surg. 2018;56:496-500. https://doi.org/10.1016/j.bjoms.2018.04.001

16 Punjabi SK, Khan M, Qadeer-ul-Hassan, Zaib-un-Nisa. Associated injuries with facial trauma - A study. JLUMHS. 2012;11:60-3.

17 Färkkilä EM, Kaban LB, Boos-Lima FBDJ, Peacock ZS. Association of craniomaxillofacial fractures and blunt cerebrovascular injuries. Int J Oral Maxillofac Surg. 2023;52:847-53. https://doi.org/10.1016/j.ijom.2022.12.003

18 Othman A, Al-Qahtani FAM, Al-Qahtani H, Jaber M, Bishawi K, Khamis AH, et al. Traumatic brain injuries and maxillofacial fractures: A systematic review and meta-analysis. Oral Maxillofac Surg. 2023;27:373-85. https://doi.org/10.1007/s10006-022-01076-9

19 Galteland P, Døving M, Næss I, Sehic A, Utheim TP, Eken T, et al. The association between head injury and facial fracture treatment: An observational study of hospitalized bicyclists from a level 1 trauma centre. Acta Neurochir (Wien). 2024;166:132. https://doi.org/10.1007/s00701-024-06019-9

20 Expert Panel on Neurological Imaging, Parsons MS, Policeni B, Juliano AF, Agarwal M, Benjamin ER, Burns J, et al. ACR Appropriateness Criteria® Imaging of facial trauma following primary survey. J Am Coll Radiol. 2022;19:S67-86. https://doi.org/10.1016/j.jacr.2022.02.013

21 Rajeev A, Pai KM, Smriti K, Kadavigere R, Kamath A, Gadicherla S, et al. Diagnostic accuracy of ultrasonography in the assessment of facial fractures. Pesqui Bras Odontopediatria Clín Integr. 2019;19:e4832. https://doi.org/10.4034/PBOCI.2019.191.133

22 Huang LK, Huang CS, Tu HF, Chiang KH, Bajani F, Fu CY. A prediction model for selective use of facial computed tomography in blunt head trauma patients. Plast Reconstr Surg. 2021;148:583e-591e. https://doi.org/10.1097/PRS.0000000000008371

23 Ricci JA, Tran BNN, Ruan QZ, Lin SJ, Singhal D, Lee BT. Comparing head and facial computed tomographic imaging in identifying operative facial fractures. Ann Plast Surg. 2018;80:S219-S222. https://doi.org/10.1097/SAP.0000000000001289

24 Talwar AA, Heiman AJ, Kotamarti VS, Bommareddy K, Harris ES, Sandberg ML, et al. High-resolution maxillofacial computed tomography is superior to head computed tomography in determining the operative management of facial fractures. J Surg Res. 2020;256:381-9. https://doi.org/10.1016/j.jss.2020.06.060

25 Perry M. Facial injuries: Triage and applying damage control principles. Trauma. 2017;19:186-95. https://doi.org/10.1177/1460408616675643

26 Eng J, Sivam S. General overview of the facial trauma evaluation. Facial Plast Surg Clin North Am. 2022;30:1-9. https://doi.org/10.1016/j.fsc.2021.08.001

27 Krishnan DG. Systematic assessment of the patient with facial trauma. Oral Maxillofac Surg Clin North Am. 2013;25:537-44. https://doi.org/10.1016/j.coms.2013.07.009

28 Durham J, Moore UJ, Hill CM, Renton T. Oral surgery II: Part 6. Oral and maxillofacial trauma. Br Dent J. 2017;223:877-83. https://doi.org/10.1038/sj.bdj.2017.995

29 Mohan R, Iyer R, Thaller S. Airway management in patients with facial trauma. J Craniofac Surg. 2009;20:21-3. https://doi.org/10.1097/SCS.0b013e318190327a

30 Paz-Escobar MI, González-Figueroa CP. Guías de manejo del trauma facial y urgencias en otorrinolaringología. Rev Colomb Cir. 1996;11:137-55.

31 Perry M, Morris C. Advanced trauma life support (ATLS) and facial trauma: Can one size fit all? Part 2: ATLS, maxillofacial injuries and airway management dilemmas. Int J Oral Maxillofac Surg. 2008;37:309-20. https://doi.org/10.1016/j.ijom.2007.11.002

32 Le TMT, Oleck NC, Khan W, Halsey JN, Liu FC, Hoppe IC, et al. Implications of facial fracture in airway management of the adult population: What is the most effective management strategy? Ann Plast Surg. 2019;82(4S Suppl 3):S179-S184. https://doi.org/10.1097/SAP.0000000000001883

33 Perry M, O'Hare J, Porter G. Advanced Trauma Life Support (ATLS) and facial trauma: can one size fit all? Part 3: Hypovolaemia and facial injuries in the multiply injured patient. Int J Oral Maxillofac Surg. 2008;37:405-14. https://doi.org/10.1016/j.ijom.2007.11.005

34 Stallwood-Hall C, Anderson J, Ebeid A. Systematic review and meta-analysis of arterial embolization compared with traditional management on outcomes of traumatic massive facial haemorrhage. ANZ J Surg. 2022;92:988-93. https://doi.org/10.1111/ans.17448

35 Kim GW, Choi S, Han S, Lee Y, Kang B, Jung YS. Management of intractable oronasal bleeding using Sengstaken-Blakemore tubes in patients with facial trauma: A case series and technical notes. Clin Exp Emerg Med. 2021;8:65-70. https://doi.org/10.15441/ceem.20.079

36 Jose A, Arya S, Nagori SA, Thukral H. Management of life-threatening hemorrhage from maxillofacial firearm injuries using Foley catheter balloon tamponade. Craniomaxillofac Trauma Reconstr. 2019;12:301-4. https://doi.org/10.1055/s-0039-1685461

37 Langel C, Lovric D, Zabret U, Mirkovic T, Gradisek P, Mrvar-Brecko A, et al. Transarterial embolization of the external carotid artery in the treatment of life-threatening haemorrhage following blunt maxillofacial trauma. Radiol Oncol. 2020;54:253-62. https://doi.org/10.2478/raon-2020-0035

38 Perry M, Moutray T. Advanced Trauma Life Support (ATLS) and facial trauma: can one size fit all? Part 4: 'can the patient see?' Timely diagnosis, dilemmas and pitfalls in the multiply injured, poorly responsive/unresponsive patient. Int J Oral Maxillofac Surg. 2008;37:505-14. https://doi.org/10.1016/j.ijom.2007.11.004

39 Dougherty WM, Christophel JJ, Park SS. Evidence-based medicine in facial trauma. Facial Plast Surg Clin North Am. 2017;25:629-43. https://doi.org/10.1016/j.fsc.2017.06.013

40 Breeze J, Powers DB. Current opinion in the assessment and management of ballistic trauma to the craniomaxillofacial region. Curr Opin Otolaryngol Head Neck Surg. 2020;28:251-7. https://doi.org/10.1097/MOO.0000000000000634

41 Seeballuck C, Dolan S, Kilgariff JK. Top tips for the immediate management of dental trauma. Br Dent J. 2022;233:8-12. https://doi.org/10.1038/s41415-022-4476-3

42 Ramakrishnan K, Palanivel I, Narayanan V, Chandran S, Narayanan J. Sequencing of fixation in panfacial fracture: A systematic review. J Maxillofac Oral Surg. 2021;20:180-8. https://doi.org/10.1007/s12663-020-01387-y

43 Massenburg BB, Lang MS. Management of panfacial trauma: Sequencing and pitfalls. Semin Plast Surg. 2021;35:292-8. https://doi.org/10.1055/s-0041-1735813

44 Imholz B, Combescure C, Scolozzi P. Is age of the patient an independent predictor influencing the management of cranio-maxillo-facial trauma? A retrospective study of 308 patients. Oral Surg Oral Med Oral Pathol Oral Radiol. 2014;117:690-6. https://doi.org/10.1016/j.oooo.2014.03.010

45 Cicuttin E, Sartelli M, Scozzafava E, Tartaglia D, Cremonini C, Brevi B, et al. Antibiotic prophylaxis in torso, maxillofacial, and skin traumatic lesions: A systematic review of recent evidence. Antibiotics (Basel). 2022;11:139. https://doi.org/10.3390/antibiotics11020139

46 Hyneman D, Coburn J, Bellfi L, Chapple AG, Christensen BJ. Do antibiotics prevent infectious complications in critically injured patients with blunt nonoperative midfacial trauma? J Oral Maxillofac Surg. 2023;81:746-51. https://doi.org/10.1016/j.joms.2023.02.011

47 Appelbaum RD, Farrell MS, Gelbard RB, Hoth JJ, Jawa RS, Kirsch JM, et al. Antibiotic prophylaxis in injury: an American Association for the Surgery of Trauma Critical Care Committee clinical consensus document. Trauma Surg Acute Care Open. 2024;9:e001304. https://doi.org/10.1136/tsaco-2023-001304

Rev Colomb Cir. 2026;41:1244-6
https://doi.org/10.30944/20117582.3136

IMÁGENES EN CIRUGÍA

Herniación ureteral a través de defecto de crura diafragmática

Ureteral herniation through diaphragmatic crura defect

Mario Barrera-Latorre, MD[1], Laura Gómez-Bonilla, MD[2]

1 Servicio de Cirugía general y Gastroenterología, Hospital Universitario Infantil de San José; Servicio de Gastroenterología La Carolina Medical IPS, Bogotá, D.C., Colombia.
2 Hospitalización, Servicio de Gastroenterología La Carolina Medical IPS, Bogotá, D.C., Colombia.

La herniación ureteral a través de la crura diafragmática es una condición poco común, con menos de 200 casos reportados a nivel mundial. La primera descripción de esta anormalidad fue hecha en 1958. La mayoría de los casos involucran la herniación del uréter derecho a través de un defecto diafragmático, congénito o adquirido, usualmente en la región de la crura, posiblemente en relación a factores anatómicos [1].

El signo clásico de "tirabuzón" o "*curlicue sign*" hace referencia a una apariencia en espiral o en hélice del uréter que se observa en las imágenes diagnósticas [1]. Esta condición usualmente se diagnostica como hallazgo incidental, aunque se pueden presentar síntomas como dolor u otros secundarios a la obstrucción urinaria. Se han descrito casos que han requerido intervención endoscópica mediante la inserción de prótesis ureteral (*stent*) o manejo quirúrgico, con corrección del defecto diafragmático e intervención ureteral, una estrategia reservada para los pacientes con obstrucción recurrente o complicaciones [2,3].

Se presenta el caso de un paciente de 75 años, con antecedente de cáncer de nasofaringe tratado con quimioterapia y radioterapia, quien acudió a consulta por dolor abdominal asociado a síntomas dispépticos. Se indicó la toma de una tomografía computarizada (TC) de abdomen con contraste en donde se observó la herniación ureteral derecha a la cavidad torácica a través de un defecto de la crura diafragmática, produciendo el signo de "tirabuzón", sin otras alteraciones (Figura 1). El ureter se observaba dilatado en el mediastino con curso ascendente (Figura 2). No se evidenció hidronefrosis ni clínica de obstrucción, además de que la función renal era normal, por lo que se decidió observación clínica (Figura 3).

Palabras clave: uréter; hernia diafragmática; tomografía; stents; infección.

Keywords: ureter; diaphragmatic hernia; tomography; stents; infection.

Fecha de recibido: 23/01/2026 - Fecha de aceptación: 08/04/2026 - Publicación en línea: 25/09/2026
Correspondencia: Mario Barrera-Latorre, Carrera 52 # 67A - 71, Bogotá, D.C., Colombia. Teléfono: +57 3136277859.
Dirección electrónica: doctormariobarrera@gmail.com
Citar como: Barrera-Latorre M, Gómez-Bonilla L. Herniación ureteral a través de defecto de crura diafragmática. Rev Colomb Cir. 2026;41:1244-6. https://doi.org/10.30944/20117582.3136

Este es un artículo de acceso abierto bajo una Licencia Creative Commons - BY-NC-ND https://creativecommons.org/licenses/by-nc-nd/4.0/deed.es

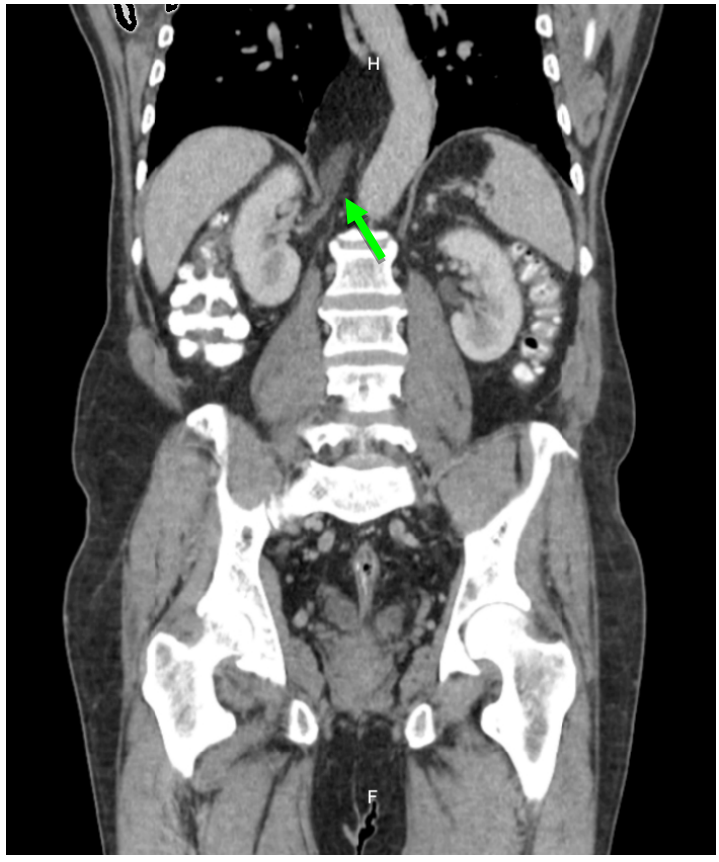

Figura 1. Uréter derecho ascendiendo por el defecto diafragmático. Morfología de tirabuzón.

Fuente: Los autores.

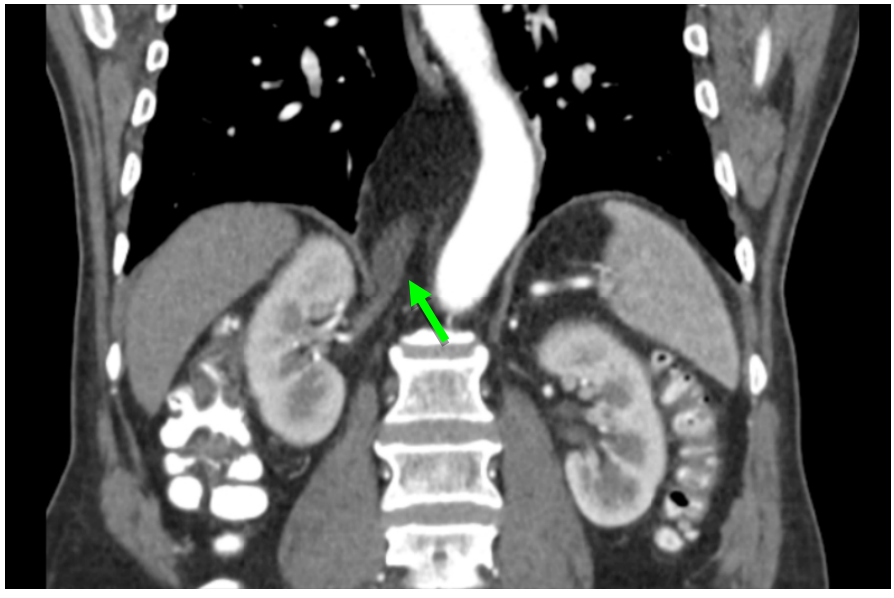

Figura 2. Uréter derecho dilatado en el mediastino.

Fuente: Los autores.

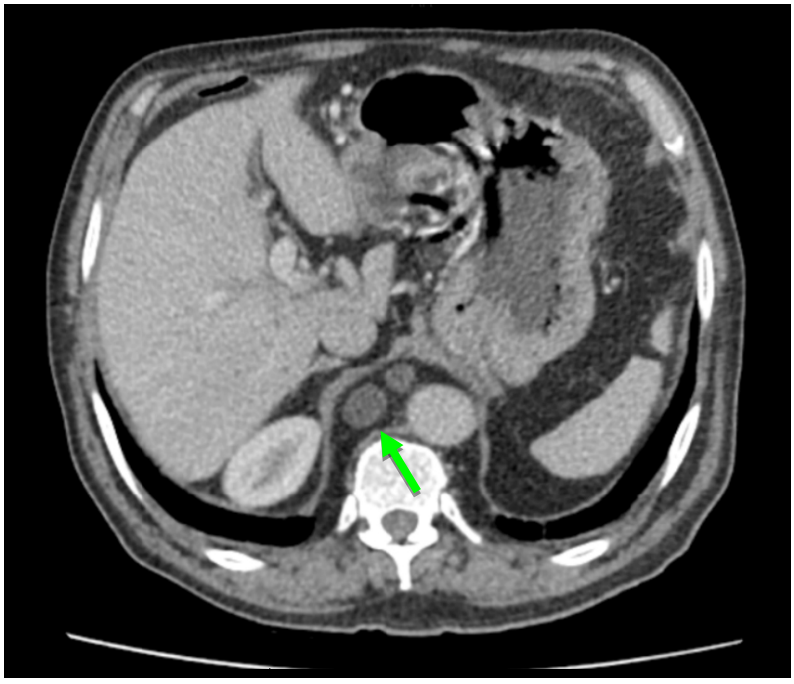

Figura 3. Estructura tubular ectásica en el mediastino, correspondiente al uréter derecho en la hernia diafragmática.

Fuente: Los autores.

Cumplimiento de normas éticas

Consentimiento informado: El paciente dio su consentimiento y autorización para la presentación del caso y las imágenes.

Conflictos de interés: Los autores manifestaron que no existen conflictos de interés entre los autores de este artículo.

Uso de Inteligencia Artificial: Los autores declararon que no se utilizaron tecnologías asistidas por Inteligencia Artificial en la realización de este artículo.

Fuentes de financiación: Este manuscrito fue financiado con recursos de los autores.

Contribución de los autores:

- Diseño y concepción del estudio: Mario Barrera-Latorre.
- Adquisición de datos: Mario Barrera-Latorre, Laura Gómez-Bonilla.
- Análisis e interpretación de datos: Mario Barrera-Latorre, Laura Gómez-Bonilla.
- Redacción del manuscrito: Mario Barrera-Latorre, Laura Gómez-Bonilla.
- Revisión crítica: Mario Barrera-Latorre, Laura Gómez-Bonilla.

Referencias

1 Sukumar S, Kumar PG, Thomas A. Thoracic curlicue: A case of ureteral herniation. Indian J Urol. 2010;26: 131-2. https://doi.org/10.4103/0970-1591.60462

2 Lin FC, Lin JS, Kim S, Walker JR. A rare diaphragmatic ureteral herniation case report: Endoscopic and open reconstructive management. BMC Urol. 2017;17:26. https://doi.org/10.1186/s12894-017-0207-5

3 Baeza-Carrión A, Gómez-García ME, Pascual-Nadal JJ. Hernia ureteral derecha a través de defecto diafragmático posteroinferior. Rev Cubana Urol. 2021;10:e605.

Rev Colomb Cir. 2026;41:1247-9
https://doi.org/10.30944/20117582.3268

IMÁGENES EN CIRUGÍA

Recuperación laparoscópica de restos fetales intraabdominales posterior a perforación uterina por legrado obstétrico

Laparoscopic recovery of intra-abdominal fetal remains after uterine perforation by obstetric curettage

César Ensuncho-Hoyos, MD[1], Lorena Sierra-Succar, MD[2], Carlos Federico Ensuncho-Hoyos, MVZ, MSc, PhD[3]

1 Servicio de Cirugía, Sanarte IPS; Facultad de Medicina, Universidad del Sinú, Montería, Colombia.
2 Consulta Externa, Sanarte IPS, Montería, Colombia.
3 Asesoría técnico-científica e Investigaciones, Sanarte IPS, Montería, Colombia.

La perforación uterina durante la atención en salud posterior al legrado obstétrico es una complicación infrecuente (entre 0,02 % y 0,4 %) y la retención intraabdominal del feto o alguna de sus partes es aún menos común [1]. Los síntomas clásicos son dolor abdominal agudo, sangrado vaginal, extrusión del producto no viable y hemoperitoneo [2]. El abordaje laparoscópico es una técnica factible, eficaz y segura, que permite un diagnóstico precoz, el drenaje de hemoperitoneo, la histerorrafia y recuperación de los restos fetales en el peritoneo pélvico [3], con menos dolor posoperatorio, resultados estéticos consecuentes, rápida recuperación, estancia más corta y menos morbilidad asociada [4].

Se presenta el caso de una paciente de 26 años, que había sido sometida a legrado uterino obstétrico instrumentado por pérdida fetal del primer trimestre, y en la sala de recuperación hizo abdomen agudo. Al examen físico se halló taquicardia, ortostatismo, hipotensión, sangrado vaginal y dolor abdominal, por lo que el Servicio de Ginecología solicitó interconsulta a Cirugía general. La paciente se llevó a laparoscopia exploratoria y se encontró hemoperitoneo de dos cuadrantes (aproximadamente 800 ml) (Figura 1). En la revisión sistemática de la cavidad, el tracto gastrointestinal estaba indemne, pero había una perforación del fondo uterino con restos fetales no viables en la cavidad peritoneo-pélvica. Se procedió al drenaje del hemoperitoneo, extracción de los restos fetales, lavado peritoneal terapéutico e histerorrafia (Figura 2).

Palabras clave: perforación uterina; legrado; feto; cavidad abdominal; obstetricia; laparoscopia.

Keywords: uterine perforation; curettage; fetus; abdominal cavity; obstetrics; laparoscopy.

Fecha de recibido: 13/04/2026 - Fecha de aceptación: 21/04/2026 - Publicación en línea: 02/10/2026
Correspondencia: César Ensuncho-Hoyos, Calle 57 # 11-17, Montería, Colombia. Teléfono: +57 3008170499.
Dirección electrónica: censunch@gmail.com
Citar como: Ensuncho-Hoyos C, Sierra-Succar L, Ensuncho-Hoyos CF. Recuperación laparoscópica de restos fetales intraabdominales posterior a perforación uterina por legrado obstétrico. Rev Colomb Cir. 2026;41:1247-9. https://doi.org/10.30944/20117582.3268

Este es un artículo de acceso abierto bajo una Licencia Creative Commons - BY-NC-ND https://creativecommons.org/licenses/by-nc-nd/4.0/deed.es

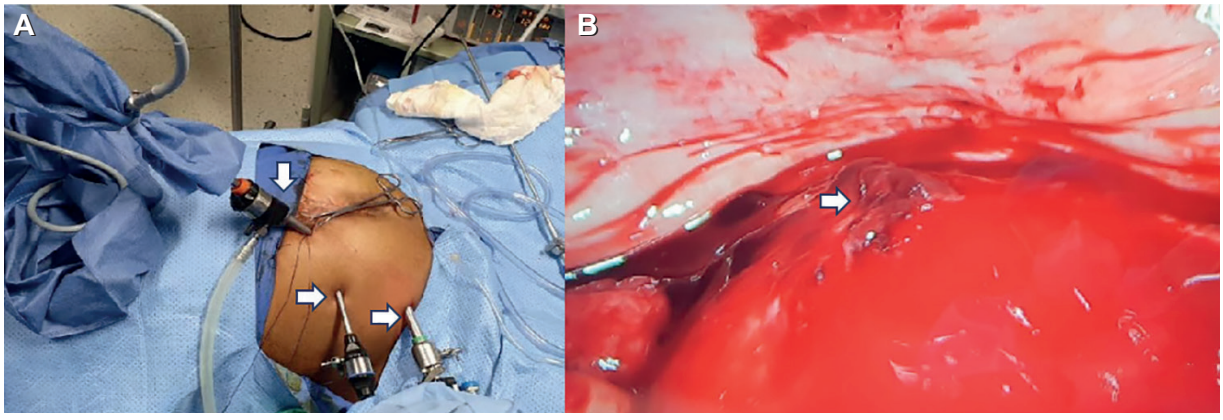

Figura 1. Imágenes de los hallazgos intraoperatorios de laparoscopia diagnóstica. **A.** Posición de los trocares en pared abdominal (flechas). **B.** Perforación del fondo uterino y hemoperitoneo asociado a la atención en salud posterior a un legrado uterino obstétrico (flecha).

Fuente: Imágenes fotográficas tomadas por los autores.

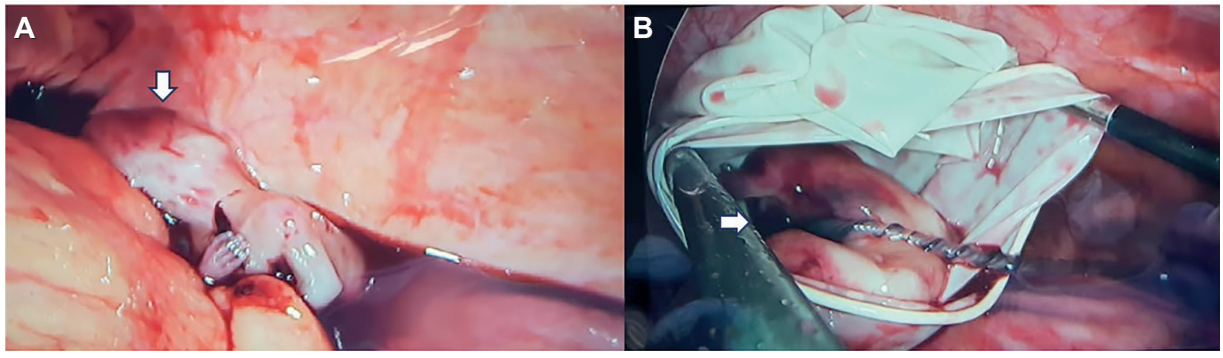

Figura 2. Imágenes de hallazgos intraoperatorios de laparoscopia diagnóstica. **A.** Restos de feto no viable retenidos dentro de la cavidad abdominal asociados a hemoperitoneo (flecha). **B.** Recuperación intraabdominal vía laparoscópica de restos fetales retenidos con endobolsa de látex (flecha).

Fuente: Imágenes fotográficas tomadas por los autores.

Se hospitalizó la paciente y se dio egreso a las 48 horas, con manejo multidisciplinario ambulatorio entre los servicios de Cirugía General y Ginecoobstetricia.

Cumplimiento de normas éticas

Consentimiento informado: Se obtuvo el consentimiento informado y la aprobación de la paciente durante la atención médica en la consulta externa, para la publicación de las imágenes, protegiendo su derecho de confidencialidad e intimidad.

Conflictos de interés: Los autores declararon no tener conflictos de interés.

Uso de Inteligencia Artificial: Los autores declararon que no utilizaron tecnologías asistidas por inteligencia artificial (IA) (como modelos de lenguaje grande, chatbots o creadores de imágenes) en la producción de este trabajo.

Fuentes de financiación: Este artículo fue financiado por los autores.

Contribución de los autores:

- Concepción y diseño del estudio: César Ensuncho-Hoyos, Lorena Sierra-Succar, Carlos Federico Ensuncho-Hoyos.
- Análisis e interpretación de datos: César Ensuncho-Hoyos, Lorena Sierra-Succar, Carlos Federico Ensuncho-Hoyos.

- Redacción del manuscrito: César Ensuncho-Hoyos, Lorena Sierra-Succar, Carlos Federico Ensuncho-Hoyos.
- Revisión crítica: César Ensuncho-Hoyos, Lorena Sierra-Succar, Carlos Federico Ensuncho-Hoyos.

Referencias

1 Santos-Bolívar J, Aragon-Charry J, Torres-Cepeda D, Reyna-Villasmil E. Retención intraabdominal de feto posterior a legrado uterino. Comunicación de un caso. Prog Obstet Ginecol. 2012;55:402-4.

2 Dudhe SS, Waghulkar S, Mishra GV, Parihar P, Nimodia D. A rare occurrence of uterine perforation following the dilation and curettage for missed abortion. Cureus. 2024;16:e70079. https://doi.org/10.7759/cureus.70079

3 Vecchio R, Marchese S, Leanza V, Leanza A, Intagliata E. Totally laparoscopic repair of an ileal and uterine iatrogenic perforation secondary to endometrial curettage. Int Surg. 2015;100:244-8. https://doi.org/10.9738/INTSURG-D-13-00267.1

4 Onieva FG, Roldán S, Domínguez JR, Montero JP, Galnares A, Peralta J. Abordaje laparoscópico frente a enfoque clásico en el tratamiento de la apendicitis aguda. Rev Colomb Cir. 2017;32:26-31. https://doi.org/10.30944/20117582.4

Rev Colomb Cir. 2026;41:1250-9
https://doi.org/10.30944/20117582.3133

PRESENTACIÓN DE CASO

Abordaje quirúrgico del carcinoma adenoide quístico de parótida localmente avanzado con metástasis pulmonar única: Experiencia de un caso en un centro de alta complejidad

Surgical management of locally advanced parotid adenoid cystic carcinoma with a solitary pulmonary metastasis: A case report from a high-complexity center

Andrés Alberto Álvarez-Tamayo, MD[1], Juan Carlos Vallejo-Soto, MD, MSc[2], Juana Gabriela Rueda-Donado, MD[3]

1 Servicio de Cirugía de Cabeza y cuello, Hospital Universitario Mayor – Méderi, Bogotá, D.C., Colombia.
2 Programa de especialización en Cirugía General, Universidad del Rosario, Bogotá, D.C., Colombia.
3 Hospitalización, Cirugía de Cabeza y Cuello, Hospital Universitario Mayor – Méderi, Bogotá, D.C., Colombia.

Resumen

Introducción. El carcinoma adenoide quístico es una neoplasia extremadamente rara, que corresponde al 1 % de los tumores de cabeza y cuello. Es el tumor maligno más frecuente de las glándulas salivales mayores.

Caso clínico. Paciente masculino de 44 años con cuadro clínico de dos años de trismus, asociado a dificultad para la masticación y aparición de una masa en hemicara izquierda. La tomografía computarizada mostró una masa de contornos mal definidos, que comprometía los lóbulos superficial y profundo de la glándula parótida izquierda y un nódulo sólido en lóbulo superior del pulmón derecho. La biopsia de la lesión en parótida reportó un carcinoma adenoide quístico.

Resultados. El Servicio de Cirugía de tórax realizó una lobectomía con intención curativa, y la patología informó compromiso metastásico por carcinoma adenoide quístico. Se estadificó inicialmente como un tumor T4bN1M1 Estadio IVC. Sin embargo, ante la metástasis pulmonar única resecada, Cirugía de cabeza y cuello realizó parotidectomía total más mandibulectomía y vaciamiento radical modificado izquierdo, que se completó con un colgajo para la cobertura por parte de Cirugía plástica.

Conclusiones. El manejo quirúrgico es la primera línea de tratamiento para las neoplasias de parótida con el fin de asegurar mejores resultados oncológicos y mejor supervivencia. Los tumores de parótida localmente avanzados

Fecha de recibido: 04/11/2025 - Fecha de aceptación: 17/01/2026 - Publicación en línea: 07/10/2026
Correspondencia: Juan Carlos Vallejo-Soto, Calle 24 # 29-45, Bogotá, D.C., Colombia. Teléfono: +57 3162588642.
Dirección electrónica: juanc.vallejo@urosario.edu.co
Citar como: Álvarez-Tamayo AA, Vallejo-Soto JC, Rueda-Donado JG. Abordaje quirúrgico del carcinoma adenoide quístico de parótida localmente avanzado con metástasis pulmonar única: Experiencia de un caso en un centro de alta complejidad. Rev Colomb Cir. 2026;41:1250-9. https://doi.org/10.30944/20117582.3133

Este es un artículo de acceso abierto bajo una Licencia Creative Commons - BY-NC-ND https://creativecommons.org/licenses/by-nc-nd/4.0/deed.es

requieren un tratamiento multidisciplinario para asegurar una resección quirúrgica completa, con márgenes oncológicos y posterior reconstrucción para favorecer resultados funcionales. En el caso de este paciente se logró la resección completa del tumor primario y la metastasectomía pulmonar con una adecuada respuesta terapéutica.

Palabras clave: neoplasias de la parótida; carcinoma adenoide quístico; osteotomía mandibular; disección de los vasos sanguíneos; metástasis de la neoplasia; metastasectomía.

Abstract

Introduction. Adenoid cystic carcinoma is an extremely rare neoplasm, accounting for 1% of head and neck tumors. It is the most common malignant tumor of the major salivary glands.

Clinical case. A 44-year-old male presented with a two-year history of trismus, accompanied by difficulty chewing and the appearance of a mass on the left side of the face. Computed tomography revealed an ill-defined mass involving the superficial and deep lobes of the left parotid gland, as well as a solid nodule in the upper lobe of the right lung. Biopsy of the parotid lesion confirmed adenoid cystic carcinoma.

Results. The Thoracic Surgery Service performed a lobectomy with curative intent, and pathology reported metastatic involvement by adenoid cystic carcinoma. It was initially staged as a T4bN1M1 (Stage IVC) tumor. However, given the resected solitary pulmonary metastasis, the Head and Neck Surgery team performed a total parotidectomy, mandibulectomy, and modified radical neck dissection on the left side, a procedure completed with a flap for coverage by the Plastic Surgery team.

Conclusions. Surgical management is the first-line treatment for parotid neoplasms, aiming to ensure better oncological outcomes and improved survival. Locally advanced parotid tumors require a multidisciplinary approach to ensure complete surgical resection with adequate oncological margins, followed by reconstruction to optimize functional outcomes. In this patient's case, complete resection of the primary tumor and pulmonary metastasectomy were successfully achieved, resulting in a favorable therapeutic response.

Keywords: parotid neoplasms; adenoid cystic carcinoma; mandibular osteotomy; blood vessel dissection; neoplasm metastasis; metastasectomy.

Introducción

El carcinoma adenoide quístico es una neoplasia epitelial maligna que se localiza a nivel de las glándulas salivales mayores y menores [1]. Desde el punto de vista histológico, se caracteriza por presentar tres patrones principales que pueden coexistir en un mismo tumor: cribiforme, tubular o sólido, y desde el punto de vista clínico por presentar inicialmente un curso insidioso, que puede ser localmente agresivo [1,2]. Es muy infrecuente y representa aproximadamente el 1-2 % de todos los tumores de cabeza y cuello, y alrededor del 10 % de las neoplasias malignas de las glándulas salivales [2]. Aunque la localización más común de este tipo de neoplasias corresponde a las glándulas salivales menores, particularmente del paladar, entre el 15 y el 30 % de los casos se presentan en la glándula parótida [3].

En cuanto a su comportamiento clínico, esta entidad se distingue por el alto riesgo de presentar recurrencia local, así como la diseminación hematógena tardía, siendo el pulmón el sitio metastásico más afectado [4]. El tratamiento del carcinoma adenoide quístico de parótida se basa principalmente en la resección quirúrgica completa, con márgenes negativos, lo cual puede requerir una parotidectomía radical, en ocasiones con resecciones óseas y de tejidos blandos concomitantes [5]. Dada su muy baja incidencia, además de la variabilidad en su presentación clínica, cada caso debe individualizarse para elegir el manejo óptimo.

El objetivo de este artículo fue presentar el caso de un paciente con carcinoma adenoide quístico de glándula parótida izquierda, con metástasis pulmonar única, tratado inicialmente con metastasectomía pulmonar por lobectomía vía toracoscópica, con posterior manejo de la lesión primaria mediante parotidectomía radical oncológica.

Caso clínico

Paciente masculino de 44 años, sin antecedentes de importancia, quien consultó a otra institución por un cuadro clínico de aproximadamente dos años de evolución consistente en limitación progresiva para la apertura oral, asociada a dificultad para la masticación y aumento de volumen en hemicara izquierda. Refería manejo con placa miorrelajante desde el año 2020, sin mejoría de los síntomas. Allí al examen físico inicial encontraron trismus marcado, con una apertura oral de 1,5 cm, e induración en región preauricular izquierda, con extensión hacia región submandibular ipsilateral (Figura 1).

Fue remitido por Cirugía maxilofacial y al ingreso a nuestra institución se realizaron estudios diagnósticos, entre los cuales en la tomografía computarizada (TC) de senos paranasales y cuello se visualizó una masa con moderado realce heterogéneo, de contornos mal definidos, comprometiendo los lóbulos superficial y profundo de la glándula parótida izquierda, superando el plano de clivaje con los músculos pterigoideo medial y el aspecto inferior del pterigoideo lateral, obliterando el espacio parafaríngeo, rodeando la apófisis estiloides y generando abombamiento de pared lateral izquierda de la nasofaringe, además de un compromiso ganglionar en estaciones IA, IB y IIB ipsilateral (Figura 2).

Para caracterización de los hallazgos tomográficos se decidió solicitar una resonancia magnética nuclear (RMN) de cara con contraste, en la cual se confirmó la presencia de una masa de 53x47x53 mm de diámetro, que comprometía los espacios parotídeo y masticatorio izquierdos, con extensión hacia el músculo pterigoideo medial izquierdo e invasión de la rama mandibular correspondiente, la cual se encontraba en contacto con la apófisis estiloides ipsilateral (Figura 3).



Figura 1. Visión lateral izquierda y anterior del paciente al ingreso a nuestra institución, donde se aprecia la masa en la región preauricular izquierda y la limitación de la apertura oral.

Fuente: Fotografía tomada por los autores en consulta externa de Cirugía de cabeza y cuello, Hospital Universitario Mayor - Méderi, Bogotá, D.C., Colombia.

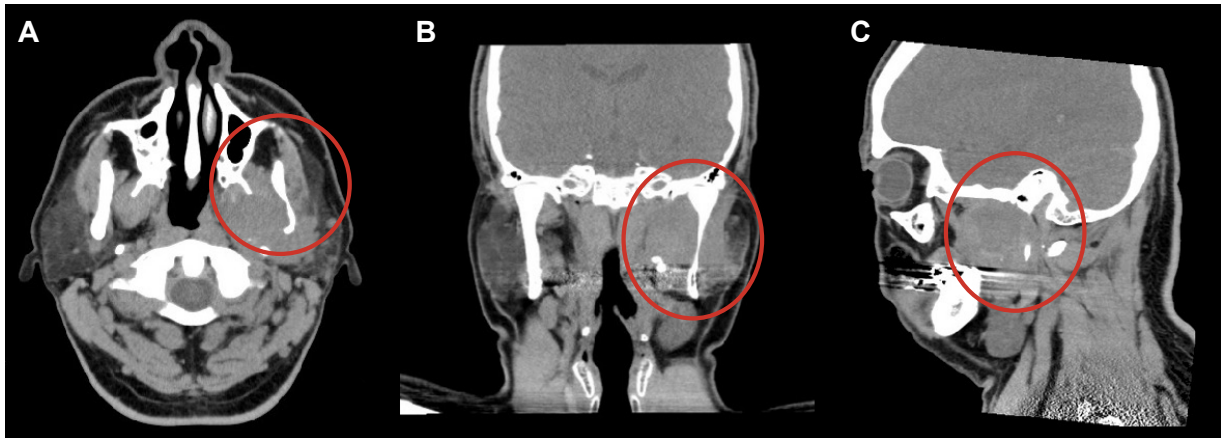

Figura 2. Tomografía computarizada de senos paranasales, en cortes axial (A), coronal (B) y sagital (C), en la que se aprecia dentro de la circunferencia roja una masa dependiente de la parótida izquierda con infiltración de espacio masticatorio ipsilateral.

Fuente: Servicio de radiología e imágenes diagnósticas, Hospital Universitario Mayor - Méderi, Bogotá, D.C., Colombia.

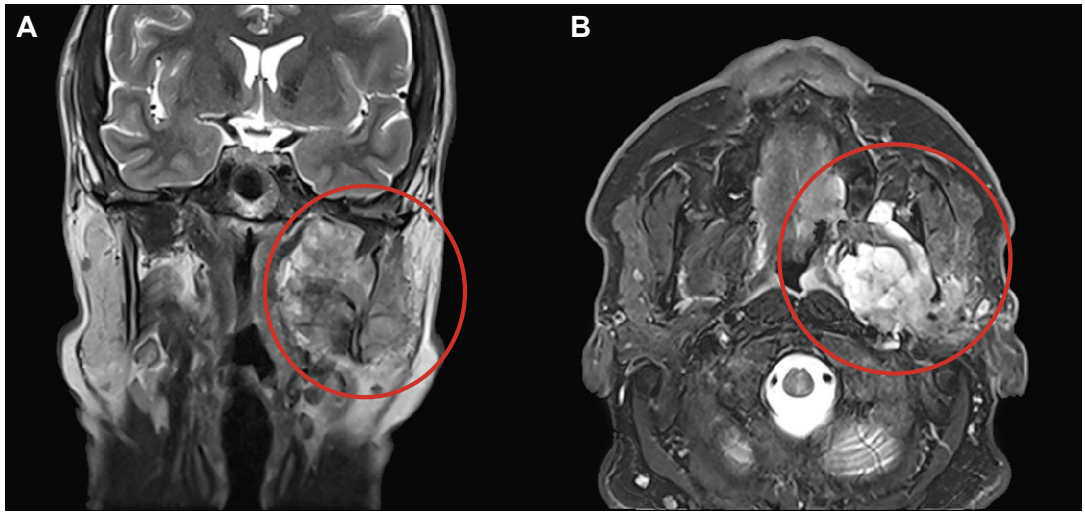

Figura 3. Resonancia magnética nuclear de la cara con contraste, que muestra en los cortes coronal en T1 (A) y axial en T2 (B), la masa parotídea descrita, con invasión de la rama mandibular (circunferencia roja).

Fuente: Servicio de radiología e imágenes diagnósticas, Hospital Universitario Mayor - Méderi, Bogotá, D.C., Colombia.

Para complementar la estadificación tumoral, adicionalmente se indicó una TC de tórax simple, en la que se pudo visualizar un nódulo sólido, de contornos espiculados, en el segmento anterior del lóbulo superior derecho, con dimensiones de 13x12 mm, que en el contexto del paciente podría corresponder a compromiso metastásico (Figura 4). Se solicitó una biopsia percutánea de la lesión en parótida, que fue realizada por radiología intervencionista, y reportó un carcinoma adenoide quístico con invasión perineural, sin invasión linfovascular.

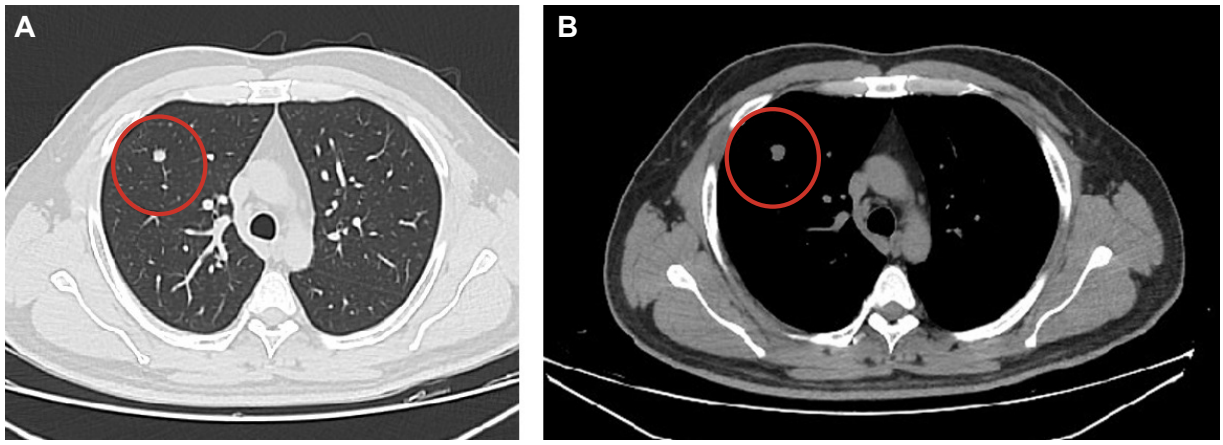

Figura 4. Tomografía computarizada simple de tórax, corte axial con la ventana pulmonar (A) y de tejidos blandos (B), en las que se identifica un nódulo pulmonar único en el lóbulo superior derecho (circunferencia roja).

Fuente: Servicio de radiología e imágenes diagnósticas, Hospital Universitario Mayor - Méderi, Bogotá, D.C., Colombia.

Teniendo en cuenta estos hallazgos y dada la presencia de un nódulo pulmonar único sospechoso de compromiso metastásico, se estadificó el tumor como cT4bN1M1 Estadio IVC de acuerdo con la 9° edición de la clasificación TNM de tumores malignos NCCN/AJCC [6]. El paciente fue llevado a junta multidisciplinaria con participación de Cirugía de cabeza y cuello y Cirugía de tórax, y se decidió realizar una resección segmentaria por toracoscopia con intención diagnóstica. Se practicó una lobectomía superior derecha y se encontró un nódulo único de 1,5 cm de diámetro (Figura 5). La patología confirmó una lesión con compromiso metastásico por carcinoma adenoide quístico, con bordes de sección negativos para compromiso tumoral.

Considerando que se había realizado por completo la metastasectomía, se decidió llevar al paciente a manejo quirúrgico del tumor primario con intención curativa. Se realizó un abordaje para parotidectomía oncológica a través de una incisión de Blair modificada, se tallaron colgajos subplatismales y se alcanzó el lóbulo superficial de la glándula parótida izquierda. Como hallazgos intraoperatorios, se identificó una lesión tumoral de 8x4 cm que comprometía el lóbulo superficial y profundo de la glándula parótida izquierda, con infiltración de los músculos pterigoideo medial y lateral ipsilaterales, y compromiso infiltrativo de la rama mandibular. Adicionalmente, la lesión comprometía el tronco del nervio facial, sin posibilidad de preservación del mismo.

Se realizó una exhaustiva disección vascular con reparo de todas las estructuras, identificando también compromiso de algunas ramas de la arteria carótida externa, las cuales se ligaron (Figura 6). Posteriormente, en conjunto con el servicio de cirugía maxilofacial, se luxó el cóndilo mandibular, con la correspondiente osteotomía de la rama mandibular comprometida por la lesión tumoral. Se completó el vaciamiento supraomohioideo, se posicionó una prótesis mandibular temporal para facilitar la masticación y se hizo cobertura del defecto con un colgajo por parte del servicio de cirugía plástica. En este mismo tiempo operatorio, el Servicio de cirugía general realizó una gastrostomía con el fin de asegurar requerimientos metabólicos y nutricionales para el paciente durante el proceso de recuperación.

La pieza quirúrgica, incluyendo la rama mandibular, la glándula parótida izquierda y la glándula submandibular izquierda, además del vaciamiento ganglionar (Figura 7), fue enviada a patología. El reporte definitivo informó un carcinoma adenoide quístico de patrón tubular y cribiforme, con invasión perineural, sin invasión linfovascular y con bordes de sección negativos para tumor, además de diez ganglios negativos para tumor. Finalmente, se estadificó el tumor como un pT4N0 [6].



Figura 5. Pieza quirúrgica de lobectomía superior derecha señalando el nódulo pulmonar.

Fuente: Fotografía tomada por los autores en salas de cirugía, Hospital Universitario Mayor - Méderi, Bogotá, D.C., Colombia.

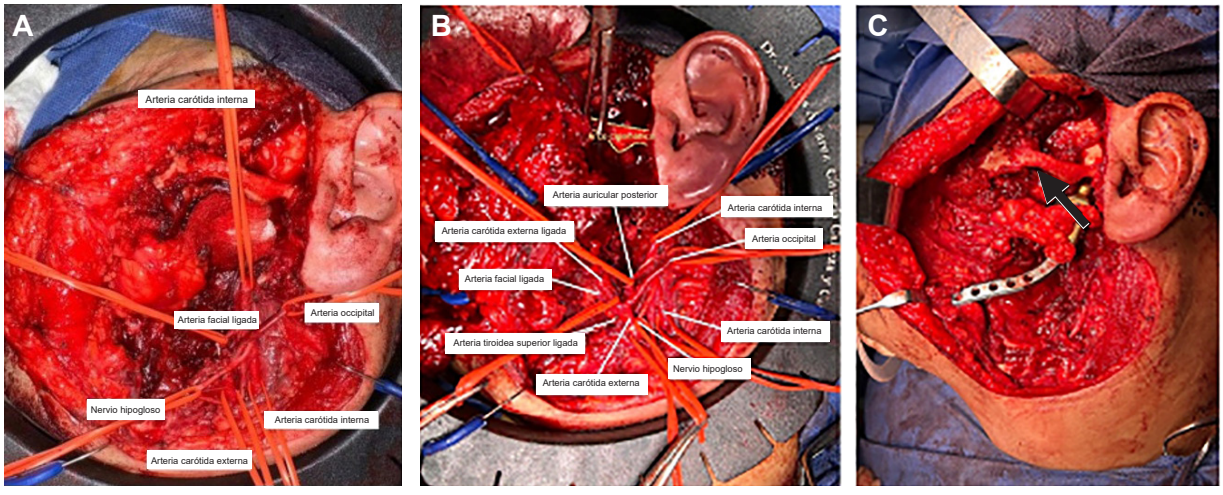

Figura 6. Imagen intraoperatoria mostrando el reparo de las estructuras vasculares posterior a la osteotomía mandibular (A), las mismas estructuras señaladas con su respectivo nombre (B), y la ubicación de la prótesis mandibular a nivel del cóndilo (C) señalada con flecha.

Fuente: Fotografía tomada por los autores en salas de cirugía, Hospital Universitario Mayor - Méderi, Bogotá, D.C., Colombia.

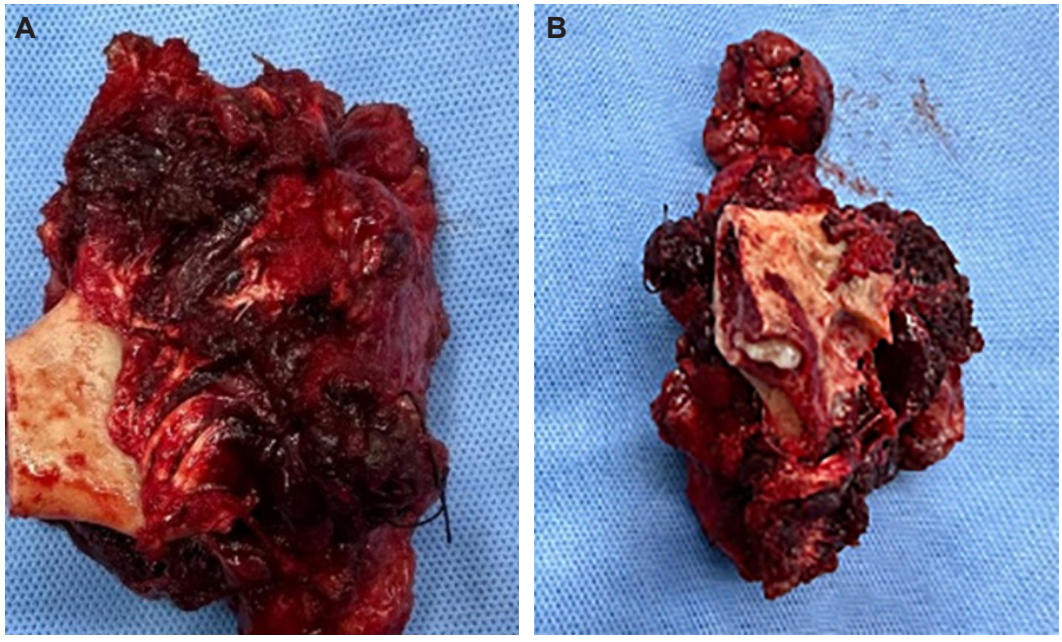

Figura 7. Pieza quirúrgica de parotidectomía izquierda, resección de rama mandibular y de glándula submaxilar izquierda. Vista anterior (A) y posterior (B).

Fuente: Fotografía tomada por los autores en salas de cirugía, Hospital Universitario Mayor - Méderi, Bogotá, D.C., Colombia.

El paciente tuvo una evolución postoperatoria satisfactoria, con estancia hospitalaria de 13 días y posterior egreso sin complicaciones. Dadas las características tumorales y la estadificación, en conjunto con Oncología se decidió la administración de radioterapia adyuvante para un total de 28 sesiones, con adecuada respuesta a la misma. Seis meses después de finalizada la terapia, se realizó una nueva resonancia de cara de control, en donde no se aprecia recaída tumoral en el lecho quirúrgico (Figura 8).

Discusión

El carcinoma adenoide quístico es una neoplasia de cabeza y cuello con una muy baja incidencia, pero de alto interés clínico debido a su comportamiento biológico impredecible [1]. Es más común en mujeres y presenta un pico de incidencia en la quinta o sexta década de la vida [7].

El patrón cribiforme es el más característico, mientras que el patrón sólido se asocia con peor pronóstico debido a su mayor capacidad invasiva y una mayor tasa de metástasis a distancia [3]. En el caso presentado, la presencia de invasión perineural fue concordante con la alta afinidad neurotrópica que se ha descrito, la cual se reporta hasta en el 60-80 % de los casos [2].

En cuanto a la fisiopatología y los factores de riesgo relacionados con la aparición de carcinoma adenoide quístico, estos no se han dilucidado con exactitud [7]. Sin embargo, existen algunos factores de riesgo que podrían relacionarse con la aparición de tumores en glándulas salivales, tales como radiación previa, lesiones benignas en la infancia, inmunosupresión e infección por virus de Epstein-Barr, así como exposición a níquel en industrias productoras de caucho [8].

La presentación clínica de estas neoplasias suele ser insidiosa, al comienzo asintomática y posteriormente con síntomas inespecíficos dependiendo de su localización, tales como aparición de masas o nódulos en la región preauricular o submandibular, parálisis facial y dolor referido [7]. El diagnóstico del carcinoma adenoide quístico

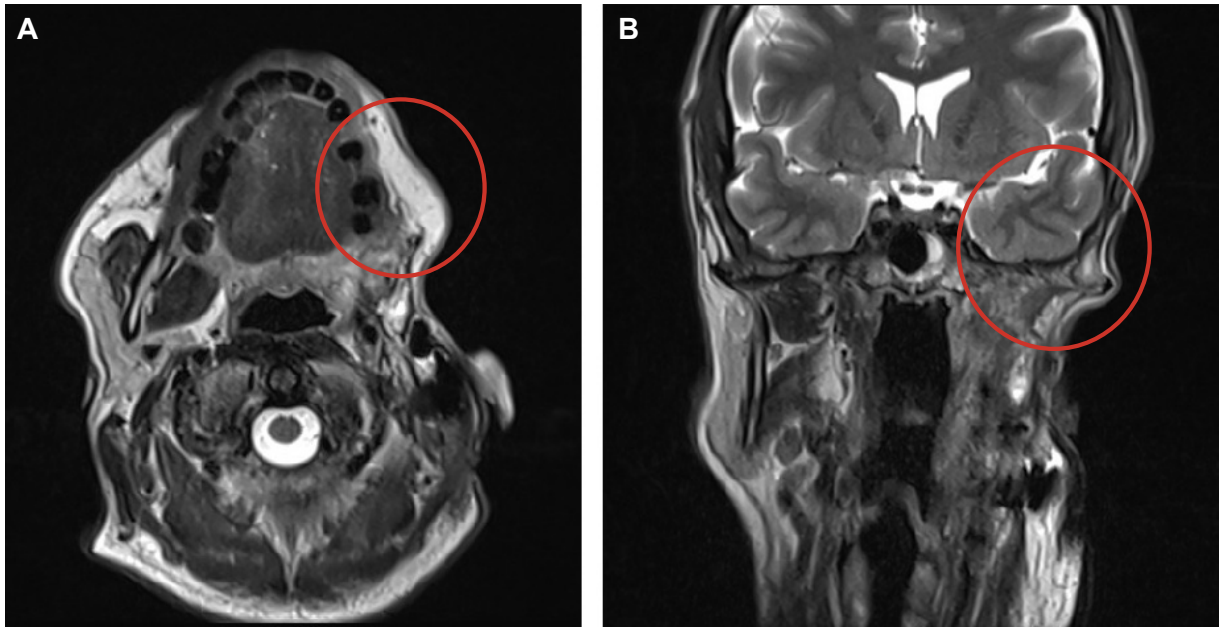

Figura 8. Resonancia magnética de cara con contraste sin evidencia de recaída a nivel del lecho quirúrgico en los cortes axial (A) y coronal (B), donde también se aprecia el defecto de los tejidos blandos posterior a la resección (circunferencia roja).
Fuente: Servicio de radiología e imágenes diagnósticas, Hospital Universitario Mayor - Méderi, Bogotá, D.C., Colombia.

se basa principalmente en la correlación entre hallazgos clínicos, imagenológicos e histopatológicos. La resonancia magnética nuclear es la imagen de elección, debido a que presenta mayor sensibilidad y especificidad para evaluar la extensión tumoral, la diseminación perineural, el compromiso de los ganglios linfáticos y los cambios infiltrativos de los tejidos circundantes, como ocurrió en este paciente [9].

En cuanto al diagnóstico histopatológico, se recomienda la realización de una biopsia, ya sea incisional o por aspiración con aguja fina (ACAF), para evaluar el subtipo histológico específico, el grado de invasión perineural y la celularidad, como factores importantes para definir pronóstico [10]. En este contexto, el diagnóstico diferencial incluye otros tumores de glándulas salivales, como el carcinoma mucoepidermoide y el adenocarcinoma polimorfo de bajo grado, los cuales pueden compartir características clínicas similares, pero difieren en su comportamiento biológico y su pronóstico oncológico [7].

El tratamiento de elección para el carcinoma adenoide quístico de parótida es la resección quirúrgica amplia, con parotidectomía oncológica con márgenes negativos, con el fin de asegurar un adecuado control local y disminuir el riesgo de recurrencia [11]. En caso de que el tumor se extienda más allá de la glándula parótida, se recomienda la resección correspondiente del músculo masetero, mastoidectomía, resección del hueso temporal, una mandibulectomía o una extirpación del contenido de la fosa infratemporal de ser necesario [11]. En cuanto al vaciamiento ganglionar, este no se recomienda de rutina dada la baja incidencia de las metástasis a este nivel; sin embargo, su realización está indicada en casos en que el compromiso local sea muy avanzado (T3-T4) o si hay evidencia clínica o imagenológica de compromiso nodal [10].

La radioterapia adyuvante puede tener un papel importante en cuanto a la mejoría del control local, aunque su impacto en la supervivencia global y en las tasas de recurrencia aún es motivo de debate [11]. En casos avanzados o con evidencia de enfermedad metastásica a distancia, los esquemas de quimioterapia sistémica convencionales ofrecen beneficios limitados, sin tener un impacto significativo en los desenlaces oncológicos [11].

El pronóstico oncológico depende principalmente del patrón histológico, la invasión perineural y la presencia de márgenes positivos o metástasis a distancia. A pesar de su crecimiento lento, las recurrencias locales y las metástasis pulmonares pueden aparecer incluso décadas después del tratamiento inicial, lo que justifica el requerimiento de un seguimiento prolongado [11].

Este caso atípico, de un paciente con una lesión localmente avanzada y una metástasis pulmonar única, resecable, resalta la importancia del abordaje quirúrgico completo en este tipo de neoplasias, con la imperativa necesidad de un manejo multidisciplinario para lograr resultados oncológicos y funcionales óptimos.

Conclusiones

El carcinoma adenoide quístico de la glándula parótida es una neoplasia infrecuente que presenta un comportamiento biológico complejo, caracterizado por su crecimiento insidioso, la alta tasa de invasión perineural y la posibilidad de recurrencias locales o metástasis a distancia. Por esta razón, el diagnóstico temprano y el tratamiento quirúrgico oportuno, asegurando una resección oncológica completa con márgenes negativos, son fundamentales para mejorar el pronóstico y la supervivencia a largo plazo. La parotidectomía radical oncológica continúa siendo la piedra angular del tratamiento, en particular en los casos de compromiso locorregional avanzado. La radioterapia adyuvante también hace parte fundamental del arsenal terapéutico, en especial en pacientes cuyas características histológicas son de alto riesgo y presentan una mayor tasa de recurrencia. El abordaje quirúrgico debe ser multidisciplinario, incluyendo en el equipo especialistas en Cirugía de cabeza y cuello, Cirugía maxilofacial y Cirugía plástica para la posterior reconstrucción.

Cumplimiento de normas éticas

Consentimiento informado: En cumplimiento ético con la Declaración de Helsinki, la legislación vigente sobre investigación Res. 008430-1993 y Res. 2378-2008 (Colombia) y el Comité Internacional de Editores de Revistas Médicas (ICMJE), se aseguró el cumplimiento de estos principios éticos bajo la aprobación de nuestro Comité Institucional de Ética e Investigación (IRB), previo a la firma del consentimiento informado por parte del paciente, con autorización para el uso de datos de la historia clínica, fotografías y videos. El protocolo para la publicación de este artículo fue previamente aprobado por el Comité de Ética de Investigación en Seres Humanos (CEISH) de nuestra institución.

Conflictos de interés: Todos los autores declararon no tener ningún conflicto de interés.

Uso de Inteligencia Artificial: Los autores declararon que en el presente artículo no se hizo uso de ninguna tecnología de inteligencia artificial.

Fuentes de financiación: Esta investigación no recibió recursos ni ninguna subvención específica de agencias de financiación en los sectores público, comercial o sin fines de lucro.

Contribución de los autores:

- Diseño y concepción del estudio: Andrés Alberto Álvarez-Tamayo, Juan Carlos Vallejo-Soto.
- Adquisición de datos: Juana Gabriela Rueda-Donado.
- Análisis e interpretación de datos: Juan Carlos Vallejo-Soto, Juana Gabriela Rueda-Donado.
- Redacción del manuscrito: Juan Carlos Vallejo-Soto, Juana Gabriela Rueda-Donado.
- Revisión crítica del manuscrito: Andrés Alberto Álvarez-Tamayo, Juan Carlos Vallejo-Soto

Referencias

1 Coca-Pelaz A, Rodrigo JP, Bradley PJ, Vander Poorten V, Triantafyllou A, Hunt JL, et.al. Adenoid cystic carcinoma of the head and neck – An update. Oral Oncol. 2015;51:652-61. https://doi.org/10.1016/j.oraloncology.2015.04.005

2 Sung MW, Kim KH, Kim JW, Min YG, Seong WJ, Roh JL, et. al. Clinicopathologic predictors and impact of distant metastasis from adenoid cystic carcinoma of the head and neck. Arch Otolaryngol Head Neck Surg. 2003;129:1193-7. https://doi.org/10.1001/archotol.129.11.1193

3 Amit M, Birenbaum Y, Sharma K, Ramer N, Ramer I, Agbetoba A, et.al. Analysis of failure in patients with adenoid cystic carcinoma of the head and neck. An international collaborative study. Head Neck. 2014;36:998-1004. https://doi.org/10.1002/hed.23405

4 Laurie SA, Ho AL, Fury MG, Sherman E, Pfister DG. Systemic therapy in the management of metastatic or locally recurrent adenoid cystic carcinoma of the salivary glands: A systematic review. Lancet Oncol. 2011;12:815-24. https://doi.org/10.1016/S1470-2045(10)70245-X

5 Bhayani MK, Yener M, El-Naggar A, Garden A, Hanna EY, Weber RS, et al. Prognosis and risk factors for early-stage adenoid cystic carcinoma of the major salivary glands. Cancer. 2012;118:2872-8. https://doi.org/10.1002/cncr.26549

6 Brierley JD, Giuliani M, O'Sullivan B, Rous B, Van Eycken E, editores. TNM classification of malignant tumours. 9th ed. Nashville: John Wiley & Sons; 2025.

7 Saleh E, Ukwas A. Adenoid cystic carcinoma of salivary glands: A ten-year review and an assessment of current management, surgery, radiotherapy, and chemotherapy. Int J Otolaryngol. 2023;2023:7401458. https://doi.org/10.1155/2023/7401458

8 Araque-Arce B, Clachar-Hernández G, Arce-Cordero KM. Oncología - Carcinoma adenoide quístico. Revista Médica de Costa Rica y Centroamérica. 2012;LXIX: 467-71.

9 Kim SY, Borner U, Lee JH, Wagner F, Vogel DWT. Magnetic resonance imaging of parotid gland tumors: A pictorial essay. BMC Med Imaging. 2022;22:191. https://doi.org/10.1186/s12880-022-00924-0

10 Fandiño-Franky LE, Gómez G, Fandiño-Reyes A. Manejo multidisciplinario del carcinoma adenoide quístico de cabeza y cuello de alto grado. Acta Otorrinolaringol Cir Cabeza Cuello. 2015;43:36-42. https://doi.org/10.37076/acorl.v43i1.14

11 Casler JD, Conley JJ. Surgical management of adenoid cystic carcinoma in the parotid gland. Otolaryngol Head Neck Surg. 1992;106:332-8. https://doi.org/10.1177/019459989210600403

Rev Colomb Cir. 2026;41:1260-7
https://doi.org/10.30944/20117582.3124

PRESENTACIÓN DE CASO

Adenoma paratiroideo ectópico asociado a teratoma maduro mediastinal: Una presentación poco frecuente. Reporte de caso

Ectopic parathyroid adenoma associated with a mature mediastinal teratoma: An uncommon presentation. Case report

Camilo Zuluaga-Galeano, MD[1], Juan David Zuluaga-Restrepo, MD[2],
Juan Guillermo Sánchez-Delgado, MD[3], Laura Andrea González-Pérez, MD, MSc[4]

1 Servicio de Cirugía, Clínica CES, Medellín, Colombia.
2 Servicio de Cirugía de Tórax, Clínica CES, Medellín, Colombia.
3 Servicio de Cirugía de Cabeza y Cuello, Clínica CES, Medellín, Colombia.
4 Epidemiología, Universidad CES, Medellín, Colombia.

Resumen

Introducción. El hiperparatiroidismo primario con frecuencia es causado por un adenoma paratiroideo, que puede presentarse en una localización habitual o ectópica, como el mediastino anterior. Los teratomas maduros son tumores de células germinales que pueden desarrollarse en el mediastino. Aunque el adenoma paratiroideo y el teratoma llegan a causar masas mediastinales, la coexistencia de ambas entidades en esta región anatómica es infrecuente, y no se encontraron reportes en la literatura durante la revisión del tema.

Caso clínico. Mujer de 42 años con síntomas y resultados de laboratorio sugestivos de hiperparatiroidismo primario, que fue sometida a paratiroidectomía parcial. En el seguimiento, persistía hiperparatiroidismo primario en los laboratorios, con el resto de los estudios negativos, por lo que se solicitó PET/CT con 18F-fluorocolina, que identificó tejido paratiroideo ectópico en el mediastino, asociado a una masa independiente.

Resultados. Se realizó cirugía por toracoscopia para la resección de ambas lesiones. El estudio histopatológico identificó un teratoma maduro, sin evidencia de tejido paratiroideo. Posteriormente, la paciente presentó normalización de los niveles hormonales, por lo que fue dada de alta.

Conclusiones. La coexistencia de un adenoma paratiroideo ectópico y un teratoma maduro en el mediastino es un hallazgo excepcional. Este caso destaca la importancia de considerar los diagnósticos diferenciales de las masas del mediastino, haciendo énfasis en el valor de las ayudas diagnósticas y de un enfoque multidisciplinario para su manejo.

Palabras clave: enfermedades de las paratiroides; neoplasias de las paratiroides; hiperparatiroidismo primario; neoplasias del mediastino; teratoma; adenoma.

Fecha de recibido: 05/11/2025 - Fecha de aceptación: 21/02/2026 - Publicación en línea: 07/10/2026
Correspondencia: Camilo Zuluaga-Galeano, Calle 20 A Sur # 22-84, Santa Cecilia Apartamentos, Apartamento 602, Medellín, Colombia. Código Postal: 050022. Teléfono: +57 3173705449. Dirección electrónica: camilozuluaga9312@hotmail.com
Citar como: Zuluaga-Galeano C, Zuluaga-Restrepo JD, Sánchez-Delgado JG, González-Pérez LA. Adenoma paratiroideo ectópico asociado a teratoma maduro mediastinal: Una presentación poco frecuente. Reporte de caso. Rev Colomb Cir. 2026;41:1260-7. https://doi.org/10.30944/20117582.3124

Este es un artículo de acceso abierto bajo una Licencia Creative Commons - BY-NC-ND https://creativecommons.org/licenses/by-nc-nd/4.0/deed.es

Abstract

Introduction. Primary hyperparathyroidism is frequently caused by a parathyroid adenoma, which may be located in a typical site or an ectopic one, such as the anterior mediastinum. Mature teratomas are germ cell tumors that can develop in the mediastinum. Although both parathyroid adenomas and teratomas can give rise to mediastinal masses, the coexistence of these two entities in this anatomical region is rare, and no reports were found in the literature during the review of the subject.

Clinical case. A 42-year-old woman with symptoms and laboratory findings suggestive of primary hyperparathyroidism underwent a partial parathyroidectomy. During follow-up, laboratory results showed persistent primary hyperparathyroidism while other studies were negative; consequently, an 18F-fluorocholine PET/CT scan was ordered, which identified ectopic parathyroid tissue in the mediastinum associated with a separate mass.

Results. Thoracoscopic surgery was performed to resect both lesions. Histopathological examination identified a mature teratoma, with no evidence of parathyroid tissue. Subsequently, the patient's hormone levels normalized, and she was discharged.

Conclusions. The coexistence of an ectopic parathyroid adenoma and a mature teratoma in the mediastinum is an exceptional finding. This case highlights the importance of considering differential diagnoses for mediastinal masses, emphasizing the value of diagnostic aids and a multidisciplinary approach to management.

Keywords: parathyroid diseases; parathyroid neoplasms; primary hyperparathyroidism; mediastinal neoplasms; teratoma; adenoma.

Introducción

El hiperparatiroidismo primario es un trastorno endocrino caracterizado por la secreción excesiva de hormona paratiroidea (PTH) y la presencia de hipercalcemia [1-3], cuya principal causa es el adenoma paratiroideo [1,2,4]. Los adenomas pueden localizarse en la posición habitual de la glándula paratiroidea o en una localización ectópica, generalmente en la región intratiroidea, tímica, paratraqueal, retroesofágica, ventana aortopulmonar o en el mediastino [5-7]; el mediastino anterior es la localización mediastinal ectópica más habitual [8].

El mediastino es el espacio comprendido entre la apertura torácica superior por arriba, el diafragma por abajo y las cavidades pleurales a los lados [8]. Al momento de diagnosticar las masas mediastinales es importante tener en cuenta su localización [8], por lo que el *International Thymic Malignancy Interest Group* (ITMIG) propone una división del mediastino en tres compartimentos: compartimento prevascular, visceral y paravertebral [9]. Entre las masas del mediastino anterior, las principales causas corresponden a tumores tímicos, hasta en el 60 %, tumores de células germinales extragonadales, del 15 % al 20 %, y adenomas paratiroideos, en el 2 % [8-10].

El teratoma es un tumor de células germinales compuesto por al menos dos de las capas germinales primitivas (ectodermo, endodermo, mesodermo), que es clasificado en teratoma maduro o inmaduro según la diferenciación de los tejidos [8,11,12]. Los teratomas son los tumores de células germinales más comunes que se presentan en el mediastino [11-13].

Si bien en la literatura se han reportado casos que describen adenomas paratiroideos ectópicos asociados a otras masas mediastinales, hasta el momento no encontramos un reporte de la asociación de estos con un teratoma maduro. El objetivo de este artículo fue describir el caso de una paciente con un adenoma paratiroideo ectópico mediastinal asociado a un teratoma maduro, donde ambos se encontraban localizados en el mediastino anterior.

Caso clínico

Paciente femenina de 42 años, con antecedente de hipertensión arterial controlada y colecistectomía laparoscópica, quien consultó por un cuadro de dos años de evolución de síntomas constitucionales, cambios intestinales y episodios de urolitiasis. En septiembre de 2022, le realizaron estudios de laboratorio que demostraron elevación en la PTH (208 pg/mL) y el calcio sérico (11,1 mg/dL), por lo que se hizo diagnóstico de hiperparatiroidismo primario.

Fue valorada por un especialista en Cirugía de cabeza y cuello quien solicitó gammagrafía de paratiroides, con resultado negativo para adenoma paratiroideo; densitometría ósea, con masa ósea normal para su edad y ecografía de tiroides con nódulo tiroideo calcificado izquierdo de 8 mm. Teniendo en cuenta los resultados, en diciembre de 2022 se practicó paratiroidectomía parcial superior derecha (0,7x0,4x0,2 cm) e inferior derecha (0,2x0,2x0,1 cm), con reporte histológico sin alteraciones.

La PTH de control postoperatoria fue de 133 pg/mL y el calcio de 10,2 mg/dL y la gammagrafía de paratiroides de control nuevamente tuvo un resultado negativo para adenoma paratiroideo. Sin embargo, entre diciembre de 2022 y marzo de 2023, presentó nueva elevación de los valores de PTH (183 pg/mL – 227 pg/mL – 151 pg/mL), con valores de calcio en el límite superior (11 mg/dL – 10,6 mg/dL – 10,4 mg/dL), por lo que se hizo diagnóstico de hiperparatiroidismo primario persistente.

Se solicitó PET/CT con 18F-fluorocolina en búsqueda de tejido paratiroideo hiperfuncionante, que reportó una imagen nodular ovalada de 8 mm, localizada en el mediastino anterior delante de la aorta ascendente y debajo de la carina, con SUV máximo de 4,22 (Figura 1). Adicionalmente, en la evaluación tomográfica se observó una lesión de densidad de tejidos blandos de 4 cm, lobulada, con calcificación central, localizada en mediastino anterior a nivel de la región prevascular hacia la izquierda y línea media (Figura 2).

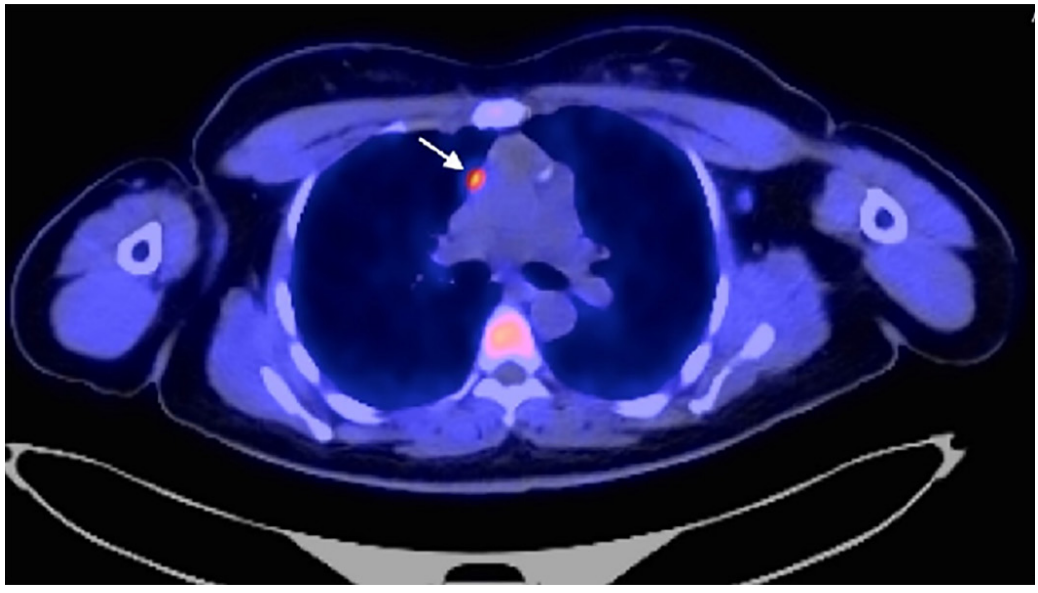

Figura 1. PET/CT con 18F-fluorocolina de la paciente, donde se identifica una lesión nodular sugestiva de adenoma paratiroideo (flecha blanca).

Fuente: Elaboración propia de los autores a partir de imagen diagnóstica de la paciente.

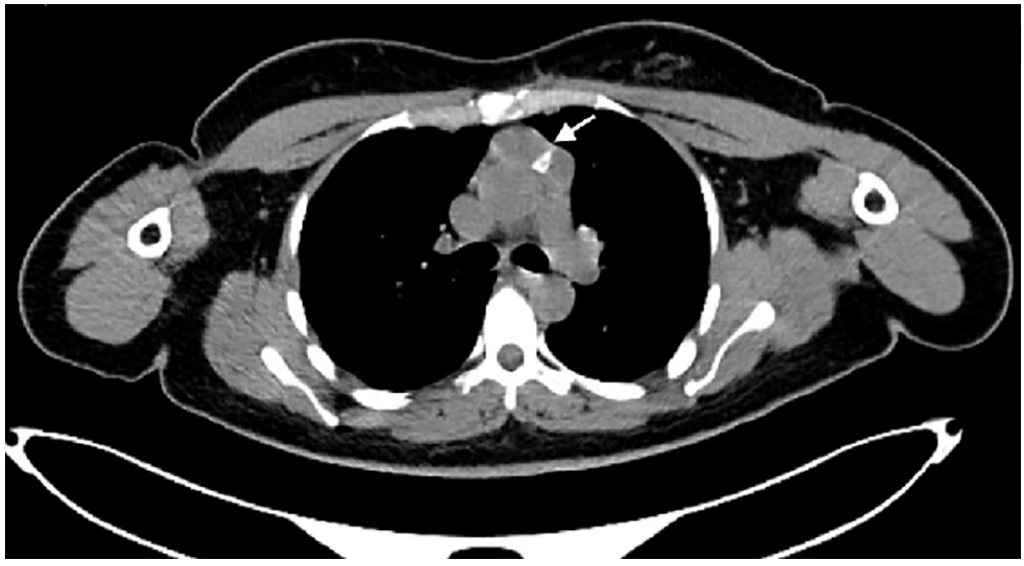

Figura 2. Tomografía de tórax simple de la paciente en la que se visualiza una lesión de tejidos blandos, con calcificación central, en el mediastino anterior (flecha blanca).

Fuente: Elaboración propia de los autores a partir de imagen diagnóstica de la paciente.

En septiembre de 2023, se llevó a cirugía toracoscópica video asistida (VATS, *Video–Assisted Thoracoscopy Surgery*). En el hemitórax derecho se visualizó un tumor de mediastino anterior, y se logró la resección en bloque de ambas lesiones (el tumor mediastinal y el tejido paratiroideo ectópico), con dimensiones de 21x6x1 cm, preservando parcialmente el nervio frénico, sin complicaciones (Figura 3). En el reporte histopatológico se describieron fragmentos de timo que contenían una neoplasia compuesta por áreas quísticas tapizadas por epitelio escamoso, entérico y de tipo respiratorio, sin componentes inmaduros, siendo hallazgos compatibles con un teratoma maduro. No obstante, durante este estudio histopatológico inicial no se logró identificar el tejido paratiroideo. En consecuencia, cirugía de tórax solicitó una nueva revisión del espécimen, realizada en conjunto con la especialidad, con el objetivo de localizar dicho tejido, para lo cual se procesaron dos muestras adicionales. En este último, se identificó únicamente un remanente tímico, sin evidencia del tejido paratiroideo, razón por la cual no se consideró necesaria la realización de un estudio de inmunohistoquímica.

Posterior a la intervención quirúrgica, el valor de la PTH de control fue de 30,7 pg/ml. La paciente presentó una evolución clínica satisfactoria, sin complicaciones postoperatorias, por lo que fue dada de alta al tercer día posterior al procedimiento. Durante el seguimiento ambulatorio se documentaron niveles de PTH de 86 pg/ml, lo que sugiere que el adenoma paratiroideo fue resecado completamente durante el procedimiento quirúrgico, a pesar de no haber sido identificado en el estudio histopatológico. Con base en estos hallazgos, se consideró remisión de la enfermedad y fue dada de alta por parte de ambas especialidades.

Discusión

El adenoma paratiroideo es un tumor benigno de la glándula, que genera secreción autónoma de PTH, constituyéndose en la principal causa de hiperparatiroidismo primario [14,15]. Puede presentarse en todas las edades, con pico de incidencia entre los 40 y 50 años de edad, y tiene mayor prevalencia en el sexo femenino [5]. Aunque generalmente se localizan en la posición habitual de la paratiroides, también pueden tener una localización ectópica, siendo el mediastino la ubicación más común



Figura 3. Tumor mediastinal y del tejido paratiroideo. Producto de escisión quirúrgica donde el teratoma se encuentra señalado con flecha blanca y el tejido paratiroideo ectópico se encuentra señalado por flecha negra.

Fuente: Fotografía tomada por los autores durante el procedimiento quirúrgico.

(20 % de los casos), donde el 80 % de estos se dan a nivel del mediastino anterior [8].

Entre la cuarta y quinta semana de vida embrionaria se desarrollan los arcos faríngeos (mesodermo), recubiertos en su porción externa por las hendiduras faríngeas (ectodermo) y en su porción interna por las bolsas faríngeas (endodermo) [15-17]. La cuarta bolsa faríngea da origen a las glándulas paratiroideas superiores, las cuales se adhieren a la glándula tiroides para continuar su recorrido hacia la posición final. La tercera bolsa faríngea da origen a las glándulas paratiroides inferiores y al timo, los cuales migran en sentido caudal y medial. El timo continúa hacia la región torácica anterior, donde se fusiona con su homólogo contralateral, y las paratiroides inferiores se adhieren a la tiroides. Ocasionalmente, las paratiroides inferiores migran en conjunto con el timo hacia el tórax anterior, haciendo que estas tengan una localización ectópica [16,17].

Los teratomas corresponden a uno de los tumores de células germinales (TCG). Las células germinales se derivan embriológicamente del epiblasto y migran a las crestas genitales entre la cuarta y la sexta semana del desarrollo, para posteriormente formar las gónadas y actuar como los precursores de los ovocitos y espermatozoides [18,19]. Una alteración en la proliferación de estas células da lugar a los TCG, los cuales son un grupo heterogéneo de neoplasias, que se presenta principalmente en las gónadas. Sin embargo, en el 5 % de los casos se presenta una migración anormal de estas células favoreciendo una localización primaria extragonadal de los TCG, principalmente en órganos que se encuentran localizados sobre la línea media [12,18,20]. El mediastino es una de las localizaciones extragonadales de los TCGM; en el mediastino anterior se localiza el 5 - 15 % de este tipo de tumores en adultos [12,20,21].

Los TCG se dividen en tumores seminomatosos y no seminomatosos, y los teratomas se encuentran dentro de este último grupo [12,22,23]. Los teratomas corresponden al 75 % de los TCG que se presentan en el mediastino, siendo el mediastino anterior la localización más frecuente (60-70 %), especialmente del subtipo maduro [12,20,24].

Posterior a la realización de una paratiroidectomía total por hiperparatiroidismo primario, en los casos donde los valores de PTH o de calcio sérico persisten elevados, o que se elevan durante los primeros seis meses, se debe considerar el diagnóstico de hiperparatiroidismo primario persistente, por lo que se debe sospechar y buscar activamente la presencia de glándulas paratiroideas ectópicas (24-53 % de los casos) o de patología multiglandular [25-27].

Ante esta posibilidad, es fundamental realizar estudios de imágenes diagnósticas que permitan identificar la presencia y la localización del tejido ectópico, con el objetivo de planificar adecuadamente una eventual reintervención y reducir la morbilidad asociada [25,28]. Entre las imágenes diagnósticas iniciales se cuentan la ecografía de cuello (sensibilidad 73-90 %; valor predictivo positivo -VPP 86-93 %) y la cintigrafía con tecnecio (99mTc)-sestamibi (sensibilidad 78-90 %; VPP 83-94 %), sin embargo, algunos estudios han demostrado que el PET/CT con 18F-fluorocolina tiene mayor sensibilidad (95 %; $IC_{95\%}$ 92-97 %) y valor predictivo positivo (97 %; $IC_{95\%}$ 87-94 %) y una tasa de detección superior al 90 % [27,29-31].

Adicionalmente, la importancia clínica del PET/CT con 18F-fluorocolina radica en su capacidad de reducir la morbilidad quirúrgica, al facilitar una planificación más precisa del manejo, y en su eficacia para la identificación de localizaciones atípicas de los adenomas paratiroideos, incluyendo el mediastino [32]. Una vez confirmado que el hiperparatiroidismo primario persistente se debe a la presencia de un adenoma paratiroideo ectópico, es fundamental definir la estrategia quirúrgica más adecuada, según la localización y las características del adenoma, con el fin de optimizar la mejoría clínica con el menor número de intervenciones [27].

Este reporte de caso se considera relevante debido a que documenta la coexistencia inusual en mediastino anterior de un adenoma paratiroideo ectópico con un teratoma maduro, asociación que no encontramos en la literatura durante la búsqueda bibliográfica. Este hallazgo amplía el espectro de presentación y localización de los adenomas paratiroideos, resaltando la importancia de las imágenes diagnósticas para su estudio, que permitió la identificación del adenoma y de otras patologías asociadas.

Conclusión

La coexistencia de un adenoma paratiroideo ectópico y un teratoma maduro en la misma localización dentro del mediastino constituye un hallazgo inusual, del cual no se encontraron reportes en la literatura. Este caso resalta la importancia de considerar la posibilidad de lesiones mediastinales concomitantes, Asimismo, pone en evidencia el papel fundamental de los estudios imagenológicos, como el PET/CT con 18F-fluorocolina, que es especialmente útil en pacientes con hiperparatiroidismo primario persistente, para la identificación y localización de adenomas paratiroideos ectópicos, así como de otras lesiones mediastinales. Finalmente, este reporte refuerza el valor de un abordaje multidisciplinario para el diagnóstico y tratamiento oportuno, minimizando la morbilidad quirúrgica y optimizando los desenlaces clínicos en escenarios clínicos poco frecuentes como este.

Cumplimiento de normas éticas

Consentimiento informado: Los autores declararon que tienen el consentimiento informado diligenciado y firmado por la paciente, con la autorización para la publicación de su caso y las fotografías. Este estudio también cuenta con aprobación por parte del Comité de Ética institucional para la realización del mismo.

Conflictos de interés: Los autores declararon que no tienen ningún conflicto de interés.

Uso de Inteligencia Artificial: Los autores declararon que no se usaron tecnologías asistidas por Inteligencia Artificial para la producción y elaboración del manuscrito.

Fuente de financiación: Financiado por los autores.

Contribución de los autores:

- Concepción y diseño del estudio: Camilo Zuluaga-Galeano, Juan David Zuluaga-Restrepo, Juan Guillermo Sánchez-Delgado, Laura Andrea González-Pérez.
- Adquisición de datos: Camilo Zuluaga-Galeano, Juan David Zuluaga-Restrepo, Juan Guillermo Sánchez-Delgado.
- Análisis e interpretación de datos: Camilo Zuluaga-Galeano, Juan David Zuluaga-Restrepo, Juan Guillermo Sánchez-Delgado, Laura Andrea González-Pérez.
- Redacción del manuscrito: Camilo Zuluaga-Galeano, Juan David Zuluaga-Restrepo, Juan Guillermo Sánchez-Delgado, Laura Andrea González-Pérez.
- Revisión crítica: Camilo Zuluaga-Galeano, Juan David Zuluaga-Restrepo, Juan Guillermo Sánchez-Delgado, Laura Andrea González-Pérez.

Referencias

1 Kowalski GJ, Buła G, Żądło D, Gawrychowska A, Gawrychowski J. Primary hyperparathyroidism. Endokrynol Pol. 2020;71:260-70. https://doi.org/10.5603/EP.a2020.0028

2 Walker MD, Silverberg SJ. Primary hyperparathyroidism. Nat Rev Endocrinol. 2018;14:115-25. https://doi.org/10.1038/nrendo.2017.104

3 Zhu CY, Sturgeon C, Yeh MW. Diagnosis and management of primary hyperparathyroidism. JAMA. 2020;323:1186-7. https://doi.org/10.1001/jama.2020.0538

4 Bilezikian JP, Khan AA, Silverberg SJ, Fuleihan GEH, Marcocci C, Minisola S, et al. Evaluation and management of primary hyperparathyroidism: Summary statement and guidelines from the Fifth International Workshop. J of Bone Miner Res. 2022;37:2293-314. https://doi.org/10.1002/jbmr.4677

5 Guilmette J, Sadow PM. Parathyroid pathology. Surg Pathol Clin. 2019;12:1007-19. https://doi.org/10.1016/j.path.2019.08.006

6 Hemead HM, Abdellatif AA, Rahman MAA. Ectopic pure mediastinal parathyroid adenoma: A case report. Int J Surg Case Rep. 2022;90:106598. https://doi.org/10.1016/j.ijscr.2021.106598

7 El Hammoumi M, Kamdem M, Amraoui M, Bhairis M, Kabiri EH. Mediastinal ectopic parathyroid adenomas: Diagnostics and therapeutic challenge. Kardiochir Torakochirurgia Pol. 2021;18:227-30. https://doi.org/10.5114/kitp.2021.112189

8 Duwe BV, Sterman DH, Musani AI. Tumors of the mediastinum. Chest. 2005;128:2893-909. https://doi.org/10.1378/chest.128.4.2893

9 Carter BW, Benveniste MF, Madan R, Godoy MC, de Groot PM, Truong MT, et al. ITMIG classification of mediastinal compartments and multidisciplinary approach to mediastinal masses. Radiographics. 2017;37:413-36. https://doi.org/10.1148/rg.2017160095

10 Shahrzad M, Le TSM, Silva M, Bankier AA, Eisenberg RL. Anterior mediastinal masses. AJR Am J Roentgenol. 2014;203:W128-38. https://doi.org/10.2214/AJR.13.11998

11 Gerber TS, Porubsky S. Benign lesions of the mediastinum. Histopathology. 2024;84:183-95. https://doi.org/10.1111/his.15088

12 Stram AR, Kesler KA. Mediastinal germ cell tumors: Updates in diagnosis and management. Surg Oncol Clin N Am. 2020;29:571-9. https://doi.org/10.1016/j.soc.2020.06.005

13 Arenas JC, Romo JA, López LA. Teratoma extragonadal del omento mayor, una localización poco usual: Reporte de caso y revisión de la literatura. Rev Colomb Cir. 2020;35:689-94. https://doi.org/10.30944/20117582.452

14 Erickson LA, Mete O, Juhlin CC, Perren A, Gill AJ. Overview of the 2022 WHO classification of parathyroid tumors. Endocr Pathol. 2022;33:64-89. https://doi.org/10.1007/s12022-022-09709-1

15 Sánchez-De Guzmán G, Ariza A. Hiperparatiroidismo primario: Conceptos para el cirujano general. Rev Colomb Cir. 2021;36:110-9. https://doi.org/10.30944/20117582.688

16 Sadler TW. Langman's medical embryology. 14th edition. Philadelphia: Wolters Kluwer; 2019. https://doi.org/10.26641/1997-9665.2019.4.90-96

17 Policeni BA, Smoker WRK, Reede DL. Anatomy and embryology of the thyroid and parathyroid glands. Semin Ultrasound CT MR. 2012;33:104-14. https://doi.org/10.1053/j.sult.2011.12.005

18 Cheng H, Shang D, Zhou R. Germline stem cells in human. Signal Transduct Target Ther. 2022;7:345. https://doi.org/10.1038/s41392-022-01197-3

19 Urbini M, Schepisi G, Bleve S, Virga A, Gianni C, Gurioli G, et al. Primary mediastinal and testicular germ cell tumors in adolescents and adults: A comparison of genomic alterations and clinical implications. Cancers (Basel). 2021;13:5223. https://doi.org/10.3390/cancers13205223

20 El-Zaatari ZM, Ro JY. Mediastinal germ cell tumors: A review and update on pathologic, clinical, and molecular features. Adv Anat Pathol. 2021;28:335-50. https://doi.org/10.1097/PAP.0000000000000304

21 Lavi A, Winquist E, Nair SM, Chin JL, Izawa J, Fernandes R, et al. Primary mediastinal germ cell tumors—The University of Western Ontario experience. Curr Oncol. 2020;28:78-85. https://doi.org/10.3390/curroncol28010010

22 Marx A, Chan JKC, Chalabreysse L, Dacic S, Detterbeck F, French CA, et al. The 2021 WHO classification of tumors of the thymus and mediastinum: What is new in thymic epithelial, germ cell, and mesenchymal tumors? J Thorac Oncol. 2022;17:200-13. https://doi.org/10.1016/j.jtho.2021.10.010

23 Sohn A, Moran CA. Primary mediastinal germ cell tumors. Semin Diagn Pathol. 2023;40:37-46. https://doi.org/10.1053/j.semdp.2022.06.010

24 Peterson CM, Buckley C, Holley S, Menias CO. Teratomas: A multimodality review. Curr Probl Diagn Radiol. 2012;41:210-9. https://doi.org/10.1067/j.cpradiol.2012.02.001

25 Noussios G, Anagnostis P, Natsis K. Ectopic parathyroid glands and their anatomical, clinical and surgical implications. Exp Clin Endocrinol Diabetes. 2012;120:604-10. https://doi.org/10.1055/s-0032-1327628

26 Olguín-Joseau S, Arias A, Garzón A, Peretti E, Guzmán L, Ruggieri M. Factores de riesgo de persistencia en pacientes con tratamiento quirúrgico de hiperparatiroidismo primario. Cir Esp. 2022;100:569-72. https://doi.org/10.1016/j.ciresp.2021.06.005

27 Uludag M, Unlu MT, Kostek M, Caliskan O, Aygun N, Isgor A. Persistent and recurrent primary hyperparathyroidism: Etiological factors and preoperative evaluation. Sisli Etfal Hastan Tip Bul. 2023;57:1-17. https://doi.org/10.14744/SEMB.2023.39260

28 Sahli ZT, Karipineni F, Zeiger MA. A garden of parathyroid adenomas. BMJ Case Rep. 2017;2017:bcr2017221130. https://doi.org/10.1136/bcr-2017-221130

29 Triantafyllidou M, Strobel K, Leiser A, Fischli S. Localisation of ectopic mediastinal parathyroid adenoma by 18F-fluorocholine PET/CT. BMJ Case Rep. 2018;2018:bcr2017222089. https://doi.org/10.1136/bcr-2017-222089

30 Morris MA, Saboury B, Ahlman M, Malayeri AA, Jones EC, Chen CC, et al. Parathyroid imaging: Past, present, and future. Front Endocrinol (Lausanne). 2022;12:760419. https://doi.org/10.3389/fendo.2021.760419

31 Evangelista L, Ravelli I, Magnani F, Iacobone M, Giraudo C, Camozzi V, et al. 18F-choline PET/CT and PET/MRI in primary and recurrent hyperparathyroidism: A systematic review of the literature. Ann Nucl Med. 2020;34:601-19. https://doi.org/10.1007/s12149-020-01507-1

32 Aphale R, Dharmashaktu Y, Damle NA, Singareddy CR, Behera A, Wakankar R, et al. Odd sites of parathyroid adenomas: 18F-fluorocholine PET/CT pointing to the right place. Indian J Nucl Med. 2024;39:123-5. https://doi.org/10.4103/ijnm.ijnm_13_23

Rev Colomb Cir. 2026;41:1268-76
https://doi.org/10.30944/20117582.3132

PRESENTACIÓN DE CASO

Condrosarcoma toracoabdominal: Resección quirúrgica de cinco arcos costales, reconstrucción de pared torácica con osteosíntesis y frenorrafia

Thoracoabdominal chondrosarcoma: Surgical resection of five ribs, chest wall reconstruction with osteosynthesis, and phrenorrhaphy

Karen Eliana Reyes-Romero, MD[1], José Julián Venegas-Sánchez, MD[2], Camilo Andrés Tarazona-Bautista, MD[3], Daniela Giraldo-Campillo, MD[1]

1 Programa de especialización en Cirugía general, Universidad de Antioquia, Medellín, Colombia.
2 Servicio de Cirugía de tórax, Hospital Alma Máter de Antioquia; Departamento de Cirugía, Universidad de Antioquia, Medellín, Colombia.
3 Servicio de Cirugía oncológica, Hospital Alma Máter de Antioquia; Departamento de Cirugía, Universidad de Antioquia, Medellín, Colombia.

Resumen

Introducción. El condrosarcoma es el tumor maligno primario más común de la pared torácica, con una incidencia baja y predilección por las costillas. Su diagnóstico suele darse en adultos jóvenes, y su comportamiento varía según el grado histológico.

Caso clínico. Paciente masculino de 32 años, con historia de dolor abdominal derecho de tres meses de evolución, en quien se realizó biopsia percutánea y se confirmó el diagnóstico de condrosarcoma. Fue llevado a cirugía con abordaje toracoabdominal combinado, resección en bloque de la masa, incluyendo de la sexta a la décima costillas, diafragma y peritoneo. Se realizó reconstrucción con malla sintética, frenorrafia y osteosíntesis costal.

Resultados. El paciente presentó una evolución clínica favorable y fue dado de alta al sexto día postoperatorio. El estudio histopatológico confirmó un condrosarcoma grado I, con márgenes quirúrgicos negativos. En el seguimiento ambulatorio, el paciente se mantiene sin compromiso ventilatorio ni deformidad de la pared torácica.

Conclusiones. Este caso ilustra la importancia del abordaje multidisciplinario y la planificación quirúrgica detallada en el manejo del condrosarcoma costal. La resección completa con reconstrucción torácica adecuada permite preservar la mecánica ventilatoria, reducir las complicaciones respiratorias y una mejor recuperación funcional.

Palabras clave: condrosarcoma; pared torácica; costillas; diafragma; neoplasias; cirugía torácica.

Fecha de recibido: 06/11/2025 - Fecha de aceptación: 22/01/2026 - Publicación en línea: 03/10/2026
Correspondencia: Karen Eliana Reyes-Romero, Carrera 71 # 27-106, Medellín, Colombia. Teléfono: +57 3208207462
Dirección electrónica: karreyes.09@gmail.com
Citar como: Reyes-Romero KE, Venegas-Sánchez JJ, Tarazona-Bautista CA, Giraldo-Campillo D. Condrosarcoma toracoabdominal: Resección quirúrgica de cinco arcos costales, reconstrucción de pared torácica con osteosíntesis y frenorrafia. Rev Colomb Cir. 2026;41:1268-76. https://doi.org/10.30944/20117582.3132

Este es un artículo de acceso abierto bajo una Licencia Creative Commons - BY-NC-ND https://creativecommons.org/licenses/by-nc-nd/4.0/deed.es

Abstract

Introduction. Chondrosarcoma is the most common primary malignant tumor of the chest wall, with a low incidence and a predilection for the ribs. It is typically diagnosed in young adults, and its behavior varies according to histological grade.

Clinical case. A 32-year-old male patient with a three-month history of right-sided abdominal pain underwent a percutaneous biopsy, which confirmed a diagnosis of chondrosarcoma. He underwent surgery via a combined thoracoabdominal approach involving en bloc resection of the mass, including the sixth through tenth ribs, the diaphragm, and the peritoneum. Reconstruction was performed using synthetic mesh, phrenorrhaphy, and costal osteosynthesis.

Results. The patient showed a favorable clinical course and was discharged on the sixth postoperative day. Histopathological examination confirmed a grade I chondrosarcoma with negative surgical margins. During outpatient follow-up, the patient remains free of ventilatory compromise or chest wall deformity.

Conclusions. This case illustrates the importance of a multidisciplinary approach and detailed surgical planning in the management of costal chondrosarcoma. Complete resection with appropriate chest wall reconstruction preserves ventilatory mechanics, reduces respiratory complications, and leads to better functional recovery.

Keywords: chondrosarcoma; thoracic wall; ribs; diaphragm; neoplasms; thoracic surgery.

Introducción

Los tumores malignos primarios de la pared torácica constituyen un grupo heterogéneo y poco frecuente de neoplasias que se originan en los huesos, cartílagos o tejidos blandos; representan el 5 % de todas las neoplasias torácicas y el 1-2 % de todos los tumores primarios [1]. Entre ellos, el condrosarcoma es el tipo más común, con una incidencia inferior a 0,5 por millón de personas por año [2]. Las costillas son la localización más frecuentemente afectada y son el origen en el 80 % de los casos (tipo costal), mientras los escenarios combinados de costillas y esternón (tipo costoesternal) o solo de esternón (tipo esternal) representan el 20 % [3,4].

El condrosarcoma se diagnostica con mayor frecuencia en la cuarta y quinta décadas de la vida, con un ligero predominio masculino. Su comportamiento oncoproliferativo es variable, desde una forma de crecimiento lento con pocas probabilidades de metástasis, denominado condrosarcoma convencional o central (90 %), hasta una forma agresiva sarcomatosa con gran posibilidad de hacer metástasis (5-10 %) [5]. Se clasifican en grados 1, 2 y 3 según el tamaño nuclear, el patrón de tinción, la actividad mitótica y el grado de celularidad, siendo el grado 1 el mejor diferenciado y de mejor pronóstico [6].

Los pacientes generalmente se presentan con dolor torácico, asociado o no a una masa palpable, que es el síntoma más frecuente en los tumores de alto grado; algunos cursan con síntomas respiratorios por compresión cuando la lesión es grande o intra-torácica [6]. La tomografía computarizada es el estudio de imagen de elección para el diagnóstico y la planificación quirúrgica; dentro de los hallazgos con relación al condrosarcoma se describen una masa lobulada con calcificaciones, un patrón de calcificación floculento o en "palomitas de maíz" [7].

El objetivo de este artículo fue presentar el caso clínico de un paciente con condrosarcoma costal toracoabdominal, quien fue llevado a resección quirúrgica y posterior reconstrucción de la pared torácica.

Caso clínico

Hombre de 32 años, sin antecedentes de importancia, con historia de dolor abdominal de tres meses de evolución en hemiabdomen derecho, por

lo que se solicitó resonancia magnética nuclear (RMN) de abdomen y tomografía computarizada (TC) de tórax y abdomen con contraste que describieron una lesión multiquística compleja, con calcificaciones burdas localizadas en el peritoneo y en la grasa del hipocondrio derecho, con extensión a través de los espacios intercostales, en contacto con el hígado, el duodeno, el páncreas y el ángulo hepático del colon, sin infiltrar las estructuras vecinas en relación con la lesión neoplásica (Figura 1). Se practicó una biopsia percutánea guiada por tomografía con hallazgos en relación a condrosarcoma.

Se programó para manejo quirúrgico, con abordaje inicial por laparotomía exploratoria (Figura 2), en la que se identificó una masa sólida

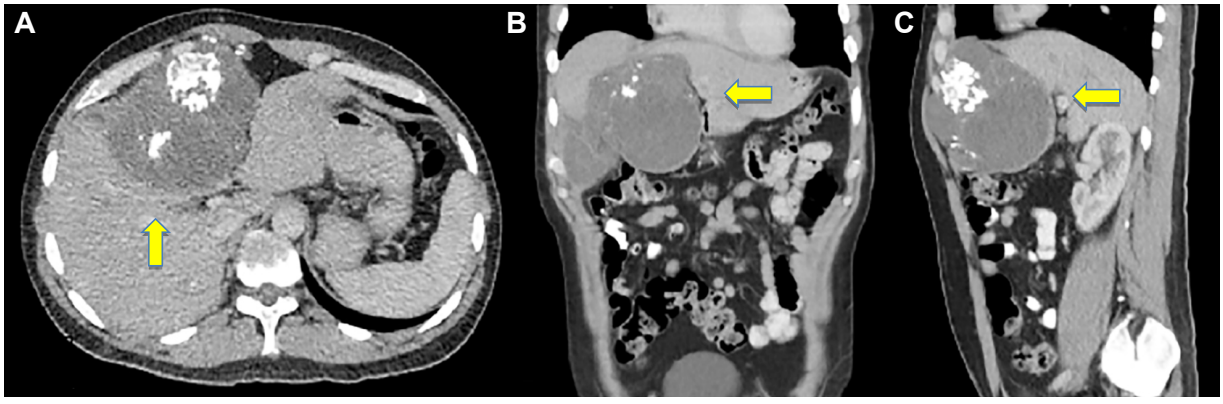

Figura 1. Tomografía computarizada de abdomen que muestra una lesión compleja y multiloculada, de paredes delgadas y contornos lobulados, con septos internos gruesos y focos de calcificación dependientes de la pared interna en su aspecto anterior, compatible con lesión de matriz condroide (condrosarcoma). **A:** corte axial. **B:** corte coronal. **C:** corte sagital.

Fuente: los autores.

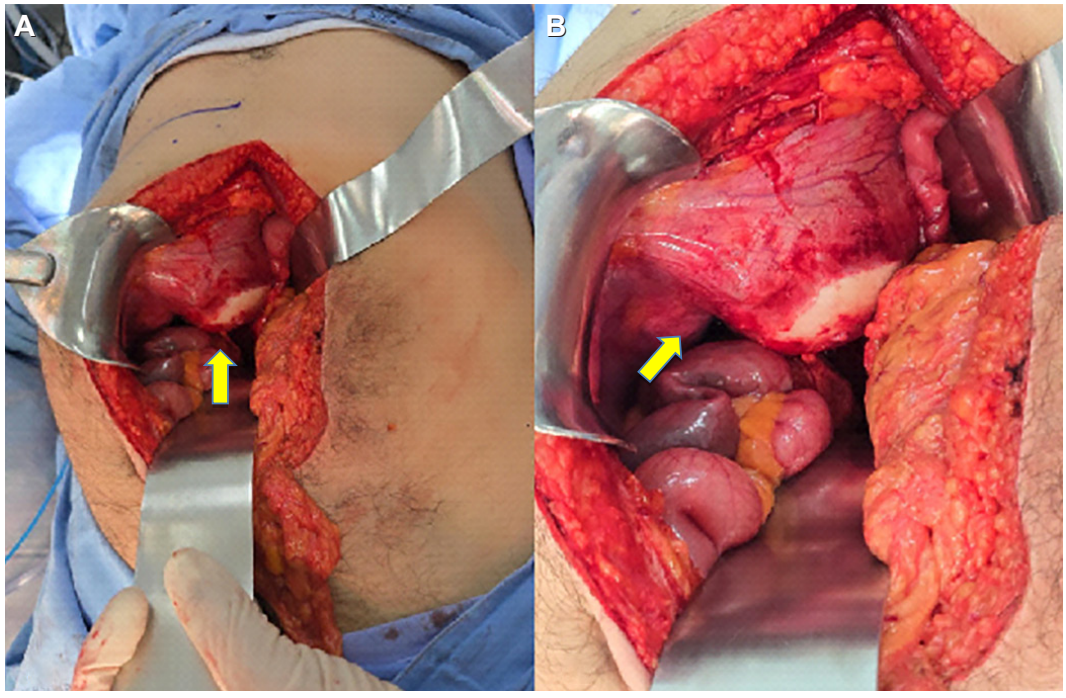

Figura 2. Laparotomía exploratoria por línea media en la que se identifica una masa sólida de aproximadamente 25×25 cm, originada en la pared torácica (desde la sexta hasta la décima costilla en su segmento anterolateral), con compromiso del diafragma y el peritoneo, que genera efecto compresivo sobre el hígado. **A:** vista superior. **B:** acercamiento de la lesión.

Fuente: fotografía tomada por los autores

de aproximadamente 25x25 cm, con afectación de la pared torácica (de la sexta a la décima costillas en su segmento anterolateral), el diafragma y el peritoneo, que generaba compresión del hígado, en contacto con la vena cava infrahepática, sin invadirla. Se procedió a la movilización hepática y marcación externa de los márgenes de la lesión a nivel de pared torácica desde la cavidad abdominal (Figura 3), para continuar con el abordaje por toracotomía anterolateral derecha, mediante el cual se hizo resección en bloque de la sexta a la décima costilla en su segmento más anterolateral, la porción más anterior del diafragma a nivel de su inserción en el reborde costal y el peritoneo (Figura 4).

Se realizó la frenorrafia con puntos continuos y simples con polipropileno, para obtener una nueva reinserción del borde anterior del músculo transverso del abdomen. Se insertó una malla Compuesta Symbotex™ de 25x20 cm y se fijó con puntos continuos de polipropileno 1/0 a los segmentos restantes de las costillas resecadas, el esternón y los planos musculares. Posteriormente se hizo osteosíntesis de las costillas con placas perforadas de 16 orificios # 2 y 24 orificios # 2, se dejó una sonda pleural de 33 Fr apical y un dren en el tejido celular subcutáneo (Figura 5). Se finalizó con el cierre por planos muscular y cutáneo (Figura 6). El paciente fue extubado, trasladado con adecuada mecánica ventilatoria a la Unidad de Cuidados Especializados para vigilancia posoperatoria.

Fue dado de alta al sexto día postoperatorio con una adecuada evolución clínica. El reporte de patología informó un condrosarcoma grado I, con márgenes quirúrgicos negativos. El paciente continúa en seguimiento ambulatorio, sin compromiso ventilatorio y sin deformidad de la pared torácica.

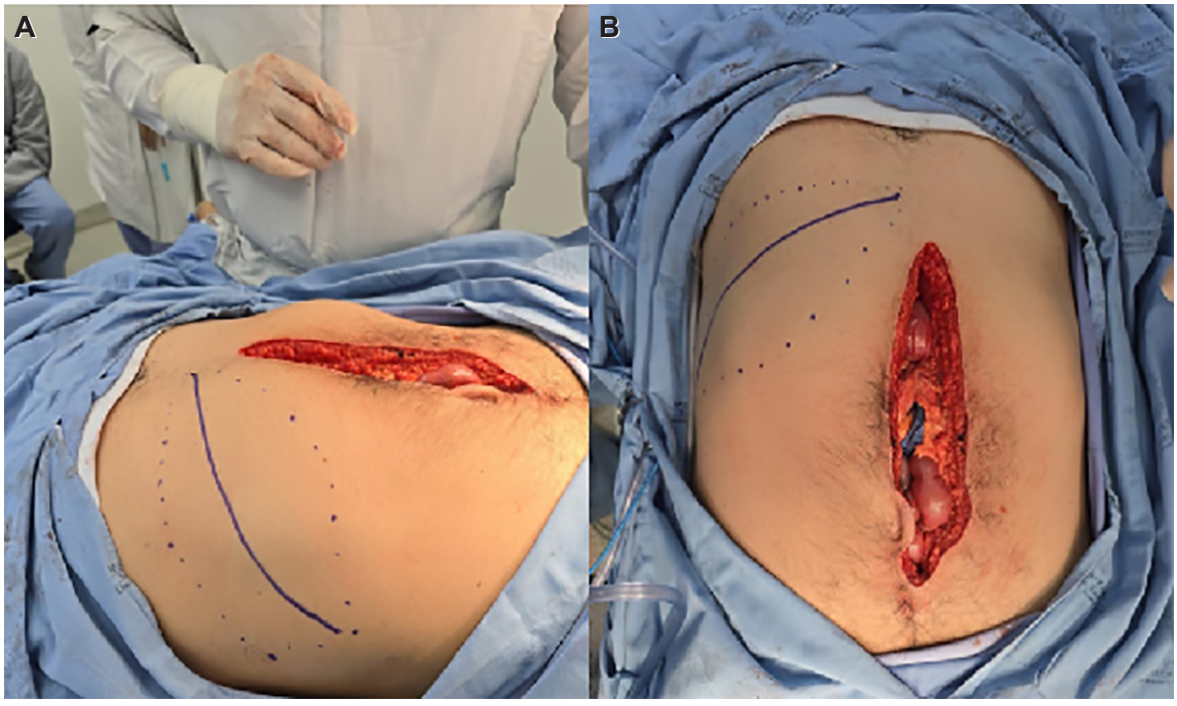

Figura 3. Marcación cutánea de la lesión de la pared torácica mediante palpación intraperitoneal, preservando márgenes quirúrgicos adecuados. **A:** vista lateral del paciente, con orientación cefálica hacia la izquierda y caudal hacia la derecha. **B:** vista superior del paciente, con herida de laparotomía mediana y marcación quirúrgica a la derecha del paciente.

Fuente: fotografía tomada por los autores.

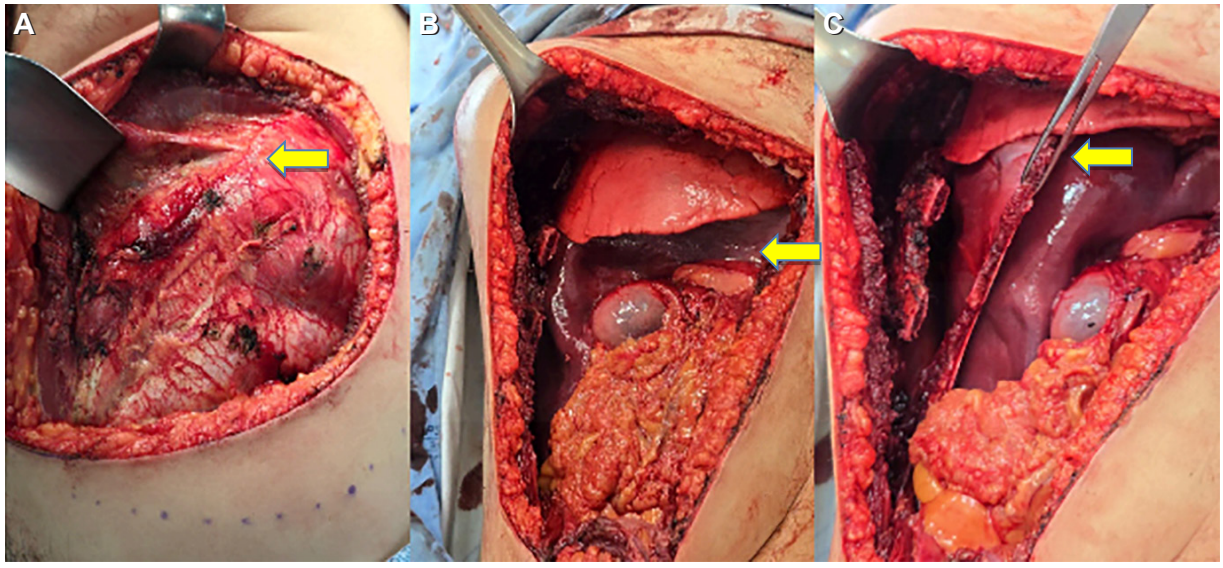

Figura 4. Toracotomía anterolateral derecha. **A:** Se observa el condrosarcoma de origen condral con compromiso del sexto al décimo arco costal. **B:** Visualización de los arcos costales inferiores, pulmón derecho, hígado y vesícula biliar tras la resección de la lesión. **C:** Borde de resección del diafragma posterior a la exéresis de la lesión.

Fuente: fotografía tomada por los autores.

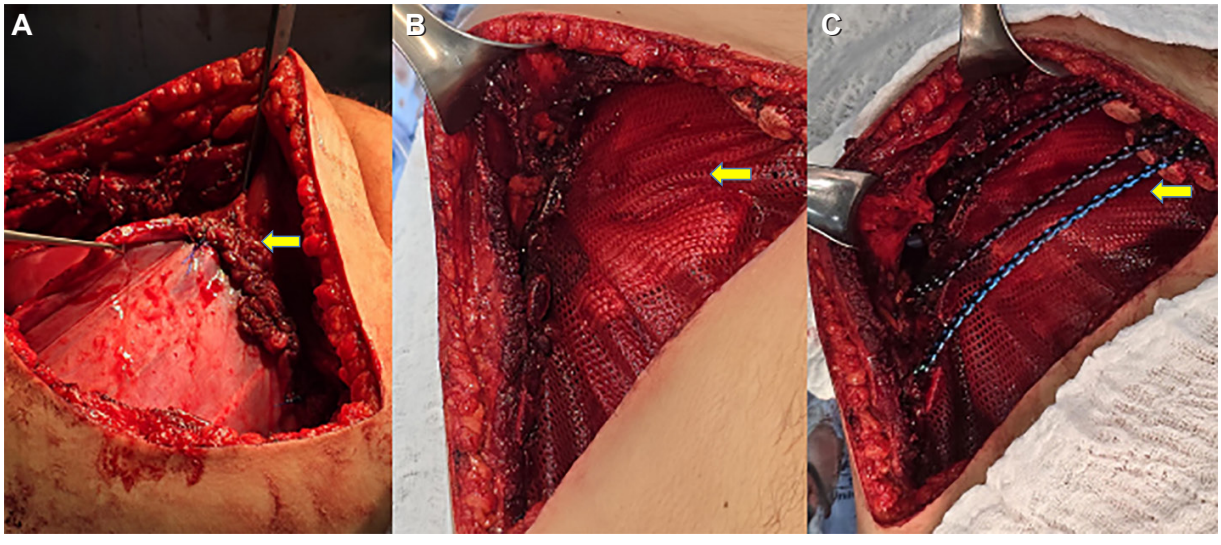

Figura 5. A: Frenorrafia. **B:** Implantación de malla Symbotex®. **C:** Osteosíntesis costal en cuatro niveles.

Fuente: fotografía tomada por los autores.

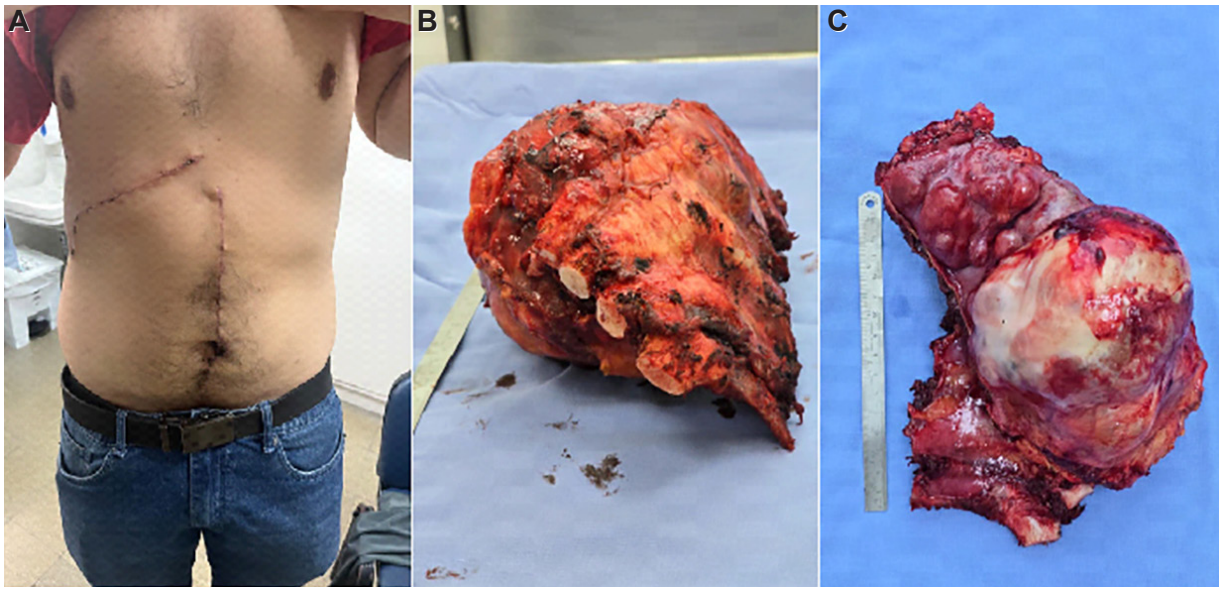

Figura 6. A: Heridas quirúrgicas en el postoperatorio temprano. **B** y **C:** espécimen quirúrgico resecado en bloque.
Fuente: fotografía tomada por los autores.

Discusión

El manejo quirúrgico del condrosarcoma sigue siendo el pilar del tratamiento, dado que la quimioterapia y radioterapia han demostrado ser poco efectivas, debido a la escasa vascularización del tumor, la abundante matriz extracelular y el bajo índice de proliferación celular [2,8]. De acuerdo con las directrices de la *National Comprehensive Cancer Network* (NCCN), se recomienda la resección quirúrgica con márgenes amplios en los casos de tumores resecables. En aquellos con resección marginal o considerados irresecables, la radioterapia puede ser una alternativa terapéutica [9].

El objetivo principal del tratamiento quirúrgico es lograr una resección oncológica completa con márgenes libres de enfermedad, lo que en muchos casos requiere procedimientos complejos y resecciones extensas de la pared torácica. Esta complejidad es mayor en los tumores de gran tamaño o en aquellos localizados cerca del área paravertebral, el mediastino o el esternón [3]. En este contexto, se recomiendan márgenes quirúrgicos mínimos de 2 cm para los condrosarcomas bien diferenciados y de 4 a 6 cm para los tumores poco diferenciados con compromiso esternal, así como la resección de una a dos costillas por encima y por debajo de la lesión costal, siguiendo la clasificación de sarcoma musculoesquelético de Enneking WF, et al. [10], adaptada posteriormente por el *Scandinavian Sarcoma Group* para los condrosarcomas de la pared torácica [11].

Los pacientes con condrosarcoma de la pared torácica sometidos a resección quirúrgica presentan una mejor supervivencia general en comparación con quienes no se someten a cirugía [12]. Se han descrito como predictores independientes de una mejor supervivencia los márgenes quirúrgicos negativos, la ausencia de tratamiento adyuvante, los tumores de grado 1, el diámetro menor o igual a 6 cm y la edad menor o igual a los 55 años [3,11,13].

La indicación de reconstrucción torácica se determina fundamentalmente según la extensión y la localización anatómica del defecto. Se ha establecido la necesidad de cirugía reconstructiva en defectos resultantes de resecciones anteriores y anterolaterales mayores de 5 cm, posteriores superiores a 10 cm, así como en todas las

resecciones que comprometan el esternón [14]. Las resecciones extensas de la pared torácica pueden asociarse a tórax inestable y respiración paradójica, así como a morbilidad asociada al deterioro en la calidad de vida [15].

La reconstrucción torácica implica tanto la estabilización del esqueleto óseo como la cobertura adecuada del defecto. Este procedimiento es fundamental para preservar la integridad y la estabilidad de la pared torácica, garantizar la rigidez estructural y proteger los órganos intratorácicos, además, de contribuir a mantener una función respiratoria adecuada [16]. Otros objetivos importantes incluyen prevenir hernias pulmonares o diafragmáticas, evitar la retracción de la pared torácica, prevenir el atrapamiento de la escápula (especialmente cuando la resección compromete las costillas quinta y sexta), así como lograr un resultado estético aceptable [12].

Se han utilizado diversos materiales para la reconstrucción de defectos de la pared torácica (politetrafluoroetileno, mallas de polipropileno, titanio o acero inoxidable, placas de resina, injertos óseos y sistemas de osteosíntesis costal) [17,18]. El sistema de osteosíntesis más comúnmente usado para la reconstrucción de múltiples defectos costales y esternales es a base de titanio, dada su mayor resistencia a la tracción y a la infección [19-21].

Los colgajos musculares o musculocutáneos pediculados suelen ser la primera opción de cobertura (75-90 %); los más utilizados son de dorsal ancho, recto abdominal, pectoral mayor y serrato anterior [1]. También están descritas técnicas quirúrgicas híbridas de colgajo y modelos impresos en 3D con poliéter éter cetona (PEEK) para la reconstrucción de defectos de la pared torácica [22].

En la literatura se han reportado casos de condrosarcoma con compromiso de órganos vecinos que han requerido procedimientos quirúrgicos adicionales, como resecciones pulmonares no anatómicas [23], hepatectomías [24], abordajes toracoabdominales combinados [25,26] e incluso resecciones parciales del diafragma [27]. La complicación más relevante asociada a las resecciones amplias de la pared torácica es la inestabilidad torácica, la cual puede requerir ventilación mecánica postoperatoria prolongada, con el consiguiente aumento del riesgo de neumonía nosocomial y neumonía asociada al ventilador [28].

Las metástasis en la pared torácica se presentan principalmente en tumores de alto grado y suelen ser extrapulmonares, lo que indica la necesidad de seguimiento posoperatorio durante un mínimo de 10 años, con la realización de imágenes diagnósticas para monitorizar la recurrencia local y aparición de metástasis [9,29].

El caso presentado ilustra la necesidad de un abordaje combinado abdominal y torácico para lograr una resección oncológica completa, con márgenes adecuados, en un paciente con condrosarcoma condral, localizado en los arcos costales inferiores. El tumor ejercía un efecto compresivo sobre estructuras vitales, incluyendo el hígado y la vena cava inferior, además de comprometer el diafragma y el peritoneo. El manejo quirúrgico incluyó frenorrafia primaria, colocación de malla de poliéster monofilamento y reconstrucción costal posterior, permitiendo preservar de forma adecuada la mecánica ventilatoria. El enfoque multidisciplinario resalta la complejidad del tratamiento quirúrgico de este tipo de lesiones y concuerda con lo previamente descrito en la literatura.

Conclusiones

El condrosarcoma de la pared torácica es una neoplasia poco frecuente, cuyo pilar de tratamiento es la resección quirúrgica. En los casos que requieren resecciones amplias, la reconstrucción de la pared torácica resulta fundamental para preservar la mecánica ventilatoria y proteger las estructuras subyacentes. Asimismo, el diagnóstico temprano, cuando el tumor aún se encuentra en etapas iniciales o de pequeño tamaño, permite intervenciones menos extensas, reduce el riesgo de complicaciones postoperatorias y mejora la recuperación funcional.

Cumplimiento de normas éticas

Consentimiento informado. Los autores declararon que cuentan con el consentimiento informado del paciente, autorizando la publicación de su caso y de las fotografías y videos donde aparece.

Conflictos de interés: Los autores declararon no tener ningún conflicto de interés.

Uso de Inteligencia Artificial: Los autores declararon que no utilizaron tecnologías asistidas por inteligencia artificial (IA) (como modelos de lenguaje grande, chatbots o creadores de imágenes) en la producción de este trabajo.

Fuentes de financiación: Este estudio se realizó con recursos de los autores.

Contribución de los autores:

- Concepción y diseño del estudio: Karen Eliana Reyes-Romero, José Julián Venegas-Sánchez, Camilo Andrés Tarazona-Bautista.
- Adquisición de datos: Karen Eliana Reyes-Romero, José Julián Venegas-Sánchez, Camilo Andrés Tarazona-Bautista.
- Análisis e interpretación de datos: Karen Eliana Reyes-Romero, José Julián Venegas-Sánchez, Camilo Andrés Tarazona-Bautista.
- Redacción del manuscrito: Karen Eliana Reyes-Romero, José Julián Venegas-Sánchez, Camilo Andrés Tarazona-Bautista, Daniela Giraldo-Campillo.
- Revisión crítica: Karen Eliana Reyes-Romero, José Julián Venegas-Sánchez, Camilo Andrés Tarazona-Bautista, Daniela Giraldo-Campillo.

Referencias

1 Brito IM, Teixeira S, Paupério G, Choupina M, Ribeiro M. Giant chondrosarcoma of the chest wall: A rare surgical challenge. Autops Case Rep. 2020;10:e2020166. https://doi.org/10.4322/acr.2020.166

2 Lenze U, Angelini A, Pohlig F, Knebel C, Trovarelli G, Berizzi A, et al. Chondrosarcoma of the chest wall: A review of 53 cases from two institutions. Anticancer Res. 2020;40:1519-26. https://doi.org/10.21873/anticanres.14097

3 Marulli G, Duranti L, Cardillo G, Luzzi L, Carbone L, Gotti G, et al. Primary chest wall chondrosarcomas: Results of surgical resection and analysis of prognostic factors. Eur J Cardiothorac Surg. 2014;45:e194-201. https://doi.org/10.1093/ejcts/ezu095

4 Gritsiuta AI, Bracken A, Abbas AE, Petrov RV. Complex anterior chest wall reconstruction after extensive oncologic resections: A narrative review. Shanghai Chest. 2021;5:41. https://doi.org/10.21037/shc-21-8

5 García-Alvero ÁP, Pacheco-Téllez F, Sánchez-Pérez Y, Piñero-González M. Condrosarcoma gigante de la pared torácica: Presentación de un caso. Rev Arch Méd Camagüey. 2013;17:488-96.

6 Fuenzalida F, Espinoza JP, Charles R, Carrasco G, Espinoza R. Condrosarcoma tóraco-abdominal. Rev Chil Cir. 2012;64:72-5. https://doi.org/10.4067/S0718-40262012000100012

7 Rascoe PA, Reznik SI, Smythe WR. Chondrosarcoma of the thorax. Sarcoma. 2011:342879. https://doi.org/10.1155/2011/342879

8 AL-Mourgi M, Shams A. A rare entity of the anterior chest cage rib chondrosarcoma: A case report and review of literature. Semin Thorac Cardiovasc Surg. 2025;37:217-32. https://doi.org/10.1053/j.semtcvs.2024.09.005

9 Trepić N, Nemet M, Ergelašev I. Chondrosarcoma of the sternum: Surgical challenges, chest wall reconstruction, and postoperative management. Cureus. 2024;16:e57594. https://doi.org/10.7759/cureus.57594

10 Enneking WF, Spanier SS, Goodman MA. A system for the surgical staging of musculoskeletal sarcoma. Clin Orthop Relat Res. 1980;153:106-20.

11 Widhe B, Bauer HCF, Scandinavian Sarcoma Group. Surgical treatment is decisive for outcome in chondrosarcoma of the chest wall: A population-based Scandinavian Sarcoma Group study of 106 patients. J Thorac Cardiovasc Surg. 2009;137:610-4. https://doi.org/10.1016/j.jtcvs.2008.07.024

12 Alvarado CE, Rice JD, Linden PA, Sarode AL, Halloran SJ, Sinopoli J, et al. Contemporary outcomes of surgical resection for chest wall chondrosarcoma. JTCVS Open. 2023;13:435-43. https://doi.org/10.1016/j.xjon.2022.12.012

13 Harati K, Kolbenschlag J, Bohm J, Niggemann H, Joneidi-Jafari H, Stricker I, et al. Long-term outcomes of patients with soft tissue sarcoma of the chest wall: Analysis of the prognostic significance of microscopic margins. Oncol Lett. 2018;15:2179-87. https://doi.org/10.3892/ol.2017.7624

14 Chraibi O, Rajaallah A, Lamris MA, Aitlhaj N, El Kassimi CE, Rafai M. Rare case of chondrosarcoma of the manubrium sterni: Management challenges and insights (a surgical case report). Int J Surg Case Rep. 2024;117:109443. https://doi.org/10.1016/j.ijscr.2024.109443

15 Sumiya R, Fukui M, Watanabe Y, Matsunaga T, Hattori A, Saito T, et al. Autologous rib grafts for sternal reconstruction after excision of a chondrosarcoma. Ann Thorac Surg Short Rep. 2024;2:688-91. https://doi.org/10.1016/j.atssr.2024.03.005

16 Bongiolatti S, Voltolini L, Borgianni S, Borrelli R, Innocenti M, Menichini G, et al. Short and long-term results of sternectomy for sternal tumours. J Thorac Dis. 2017;9:4336-46. https://doi.org/10.21037/jtd.2017.10.94

17 Chaudhry IUH, Alhajji Z, Aldulaijan F, Mutairi H, Amr SS. Manubrioclavicular and manubriosternal recons-

truction after radical resection for chondrosarcoma of manubriosternum: A modified surgical technique. Ann Thorac Surg. 2015;99:e137-9. https://doi.org/10.1016/j.athoracsur.2015.02.119

18 Ramsingh K, Mohammed F, Hassranah D, Ramnarine I. Case report on the approach to surgical management for a large chest wall chondrosarcoma. Int J Surg Case Rep. 2022;94:107047. https://doi.org/10.1016/j.ijscr.2022.107047

19 Zapata RA, Montoya-Medina C, Vélez-Castaño PA, Bedoya-Muñoz L. Reconstrucción de pared torácica con material de fijación en pacientes con lesiones tumorales. Serie de casos. Rev Colomb Cir. 2021;36:66-73. https://doi.org/10.30944/20117582.545

20 Ersöz E, Evman S, Alpay L, Akyıl M, Vayvada M, Gürer D, et al. Chondrosarcoma of the anterior chest wall: Surgical resection and reconstruction with titanium mesh. J Thorac Dis. 2014;6:e230-3. https://doi.org/10.3978/j.issn.2072-1439.2014.09.30

21 Dai Z, Maihemuti M, Sun Y, Jiang R. Resection and reconstruction of huge tumors in the chest wall. J Cardiothorac Surg. 2022;17:116. https://doi.org/10.1186/s13019-022-01877-9

22 Huo JY, Li YQ, Zhao CY, Zhao ZW, Du JC, Wang L, et al. Combined latissimus dorsi myocutaneous flap and 3D-printed PEEK implant for reconstruction of a large full-thickness chest wall defect: A retrospective study. J Plast Reconstr Aesthet Surg. 2025;106:276-85. https://doi.org/10.1016/j.bjps.2025.04.047

23 Rajan VKA, Subbarayan SK, Govindarajan A, Subramanian H, Purushothaman C, Raghavendrarao RA. En-bloc resection of large anterior chest wall chondrosarcoma with myocutaneous flap closure. Indian J Thorac Cardiovasc Surg. 2025;41:490-2. https://doi.org/10.1007/s12055-024-01866-8

24 Liu C, Yang Q, Zhong D, Yan H, Gu H, Yang X, et al. Complete resection of a giant costal chondrosarcoma with reconstruction of the thoraco-abdominal wall: A case report. J Cardiothorac Surg. 2024;19:639. https://doi.org/10.1186/s13019-024-03145-4

25 Wang F, Tao Y, Liu Y, Tang G. Chondrosarcoma in the chest wall - an interesting special type. Am J Med Sci. 2022;363:e35-6. https://doi.org/10.1016/j.amjms.2021.06.004

26 Cao D, Shah A, Liu Y. Extraskeletal chondrosarcoma between chest wall and liver. Clin Gastroenterol Hepatol. 2011;9:e92-3. https://doi.org/10.1016/j.cgh.2011.03.021

27 Dantis K, Singh R, Goel A, Garg B. An innovative reconstruction of an enbloc resected composite giant chest and abdominal wall chondrosarcoma with 3D-composite mesh. J Cardiothorac Surg. 2024;19:126. https://doi.org/10.1186/s13019-024-02595-0

28 Luzardo JG, Matheus MA, Mosquera J, Yánez L, Tortolero I, Mora EV, et al. Reconstrucción de pared costal en condrosarcoma clásico de arcos costales a propósito de un caso. Rev Venez Oncol. 2022;34:99-108.

29 Laitinen MK, Kask G, Laurila K, Tukiainen EJ, Rönty M, Haapamäki V, et al. Chondrosarcoma of the chest wall: A single institution review of 50 cases. Ann Plast Surg. 2023;90:151-5. https://doi.org/10.1097/SAP.0000000000003334

Rev Colomb Cir. 2026;41:1277-82
https://doi.org/10.30944/20117582.3146

PRESENTACIÓN DE CASO

Vólvulo gástrico mesenteroaxial: Una rara complicación de la funduplicatura de Toupet

Mesenteroaxial gastric volvulus: A rare complication of Toupet fundoplication

Nicolás Forero-Ramírez, MD[1], María Díaz-Sánchez[2], Mariana Amaya-Betancourt[2], Francisco Díaz-Cuervo, MD[3]

1 Facultad de Medicina, Universidad de los Andes, Bogotá, D.C., Colombia.
2 Programa de Medicina, Universidad de los Andes, Bogotá, D.C., Colombia.
3 Departamento de Cirugía, Fundación Santa Fe de Bogotá, D.C., Colombia.

Resumen

Introducción. El vólvulo gástrico es una emergencia quirúrgica rara y potencialmente mortal, causada por la rotación anómala del estómago sobre sus ejes. Puede clasificarse según el tipo de rotación en organoaxial, mesenteroaxial o mixto y según la etiología en primario o secundario. La mayoría de los casos secundarios se asocian con adherencias, hernias diafragmáticas o cirugías previas del tracto gastrointestinal superior, como las funduplicaturas.

Caso clínico. Hombre de 68 años con dolor abdominal agudo, emesis en poso de café, melenas y signos de obstrucción de la salida gástrica, quien cuatro meses antes había sido sometido a una funduplicatura de Toupet. Las imágenes mostraron neumoperitoneo, distensión gástrica severa y neumatosis de la pared gástrica, compatibles con vólvulo gástrico mesenteroaxial. La exploración laparoscópica confirmó el diagnóstico, evidenciando adherencias densas y compresión subdiafragmática del píloro.

Resultados. El manejo quirúrgico incluyó liberación de adherencias, reducción del vólvulo, gastropexia y gastrostomía tipo Stamm. El paciente evolucionó favorablemente, con resolución completa de los síntomas y adecuada tolerancia a la dieta sólida en el seguimiento postoperatorio.

Conclusión. El vólvulo gástrico mesenteroaxial constituye una complicación infrecuente de la funduplicatura de Toupet. Este caso resalta la importancia de mantener un alto índice de sospecha ante síntomas obstructivos en pacientes con antecedentes de cirugía gastrointestinal. La intervención laparoscópica oportuna permitió reducir el vólvulo, preservar la integridad gástrica y prevenir recurrencias, subrayando el valor del diagnóstico temprano y el manejo quirúrgico adecuado.

Palabras clave: estómago; vólvulo gástrico; hernia hiatal; fundoplicación; procedimientos quirúrgicos mínimamente invasivos; complicaciones posoperatorias.

Fecha de recibido: 25/11/2025 - Fecha de aceptación: 26/02/2026 - Publicación en línea: 25/09/2026
Correspondencia: Mariana Amaya-Betancourt, Calle 82 # 9-48, Bogotá, D.C., Colombia. Teléfono: +57 3115307817.
Dirección electrónica: m.amayab@uniandes.edu.co
Citar como: Forero-Ramírez N, Díaz-Sánchez M, Amaya-Betancourt M, Díaz-Cuervo F. Vólvulo gástrico mesenteroaxial: Una rara complicación de la funduplicatura de Toupet. Rev Colomb Cir. 2026;41:1277-82. https://doi.org/10.30944/20117582.3146

Este es un artículo de acceso abierto bajo una Licencia Creative Commons - BY-NC-ND https://creativecommons.org/licenses/by-nc-nd/4.0/deed.es

Abstract

Introduction. Gastric volvulus is a rare and potentially life-threatening surgical emergency caused by the abnormal rotation of the stomach along its axes. It can be classified based on the type of rotation—organoaxial, mesenteroaxial, or mixed—and based on etiology—primary or secondary. Most secondary cases are associated with adhesions, diaphragmatic hernias, or prior upper gastrointestinal tract surgeries, such as fundoplications.

Clinical case. A 68-year-old man presented with acute abdominal pain, coffee-ground emesis, melena, and signs of gastric outlet obstruction. He had undergone a Toupet fundoplication four months earlier. Imaging revealed pneumoperitoneum, severe gastric distension, and gastric wall pneumatosis, findings consistent with mesenteroaxial gastric volvulus. Laparoscopic exploration confirmed the diagnosis, revealing dense adhesions and subdiaphragmatic compression of the pylorus.

Results. Surgical management included adhesiolysis, reduction of the volvulus, gastropexy, and a Stamm gastrostomy. The patient made a favorable recovery, with complete resolution of symptoms and adequate tolerance of a solid diet during postoperative follow-up.

Conclusions. Mesenteroaxial gastric volvulus is an uncommon complication of Toupet fundoplication. This case highlights the importance of maintaining a high index of suspicion regarding obstructive symptoms in patients with a history of gastrointestinal surgery. Timely laparoscopic intervention allowed for reduction of the volvulus, preservation of gastric integrity, and prevention of recurrence, underscoring the value of early diagnosis and appropriate surgical management.

Keywords: stomach; gastric volvulus; hiatal hernia; fundoplication; minimally invasive surgical procedures; postoperative complications.

Introducción

El vólvulo gástrico es una emergencia quirúrgica poco frecuente, caracterizada por la torsión anómala de todo o parte del estómago sobre uno o ambos ejes [1,2]. Fue descrito por primera vez en 1866, durante la autopsia de una mujer de 61 años; sin embargo, la primera intervención quirúrgica no se realizó hasta 1897 [1].

La clasificación del vólvulo gástrico depende del eje alrededor del cual ocurre la rotación. El tipo organoaxial corresponde a la rotación sobre el eje longitudinal del estómago y constituye la presentación más frecuente; en este caso, la curvatura mayor se posiciona por encima de la menor [3]. En contraste, el tipo mesenteroaxial implica la rotación del estómago sobre su eje corto, desplazando el antro y el píloro por encima de la unión gastroesofágica; se presenta en hasta el 29 % de los casos [3]. Finalmente, el tipo mixto, que combina características de ambos patrones, representa aproximadamente el 2 % de los casos descritos en la literatura [3].

Asimismo, el vólvulo puede clasificarse según su etiología en dos tipos: primario y secundario. El vólvulo primario puede ser de origen congénito o adquirido y se asocia con alteraciones de los tejidos blandos, como agenesia, ausencia o hiperlaxitud de los ligamentos gástricos y con insuficiencia de la unión gastroesofágica; suele producir torsiones severas de más de 180 grados [2,4]. En contraste, el vólvulo secundario es más frecuente, generalmente parcial (menor a 180 grados) y se relaciona con la ruptura de los ligamentos estabilizadores del estómago, entre ellos los ligamentos gastrocólico, gastroesplénico, gastrohepático y gastrofrénico [5]. Puede presentarse en el contexto de trauma, trastornos del colágeno, degeneración ligamentaria, hernias diafragmáticas o paraesofágicas, adherencias, masas o procesos fibróticos, que generan tracción tisular y favorecen la rotación gástrica [5].

Aunque la rotación organoaxial suele ser secundaria a hernias diafragmáticas, en raras ocasiones se ha reportado como complicación tardía

de una funduplicatura [6,7]. En cambio, la etiología del vólvulo mesenteroaxial permanece menos comprendida; se ha sugerido que no está relacionada con defectos diafragmáticos y podría derivar de adherencias o de malrotaciones primarias [8].

En su forma aguda, el vólvulo gástrico se considera una emergencia médica debido al alto riesgo de perforación, hemorragia y otras complicaciones graves, como necrosis pancreática, infarto omental o infarto esplénico con ruptura [9]. La incidencia exacta de la enfermedad no se encuentra claramente establecida, sin embargo, la mortalidad reportada oscila entre el 30 % y el 50 % [10].

El objetivo de este artículo fue presentar el reporte detallado de un caso de vólvulo gástrico mesenteroaxial como complicación tardía de una funduplicatura de Toupet, una asociación poco común en la literatura médica.

Caso clínico

Paciente masculino de 68 años con cuadro clínico de un día de evolución, caracterizado por dolor abdominal tipo cólico, localizado en mesogastrio y flancos, con intensidad 10/10, asociado a un episodio de emesis con contenido en poso de café (sin claridad sobre retención gástrica), flatulencia fétida, un episodio de deposición líquida sin moco ni sangre y un episodio de melena. Además, refirió astenia, escalofríos y temblor. Durante su estancia en el servicio de urgencias presentó un segundo episodio emético.

Dentro de los antecedentes de relevancia, refirió hipertensión arterial controlada con enalapril 5 mg cada 12 horas, hemorroidectomía, hernioplastia hiatal con funduplicatura de Toupet cuatro meses antes y hernioplastia inguinal derecha tres meses atrás.

Al examen físico presentaba signos vitales normales y un abdomen distendido, doloroso a la palpación en epigastrio y flanco izquierdo, con masa palpable en hipocondrio izquierdo, sin signos de irritación peritoneal. Los paraclínicos de ingreso informaron una prueba de sangre oculta en heces positiva, con hemograma, función renal y amilasa sérica dentro de los rangos normales.

La radiografía de tórax mostró un pequeño neumoperitoneo, por lo que se suspendió la endoscopia digestiva alta ante la sospecha de perforación. La tomografía computarizada (TC) de abdomen permitió visualizar neumoperitoneo, distensión gástrica significativa con alteración del eje y neumatosis de la pared gástrica, hallazgos compatibles con vólvulo gástrico organoaxial (Figura 1).

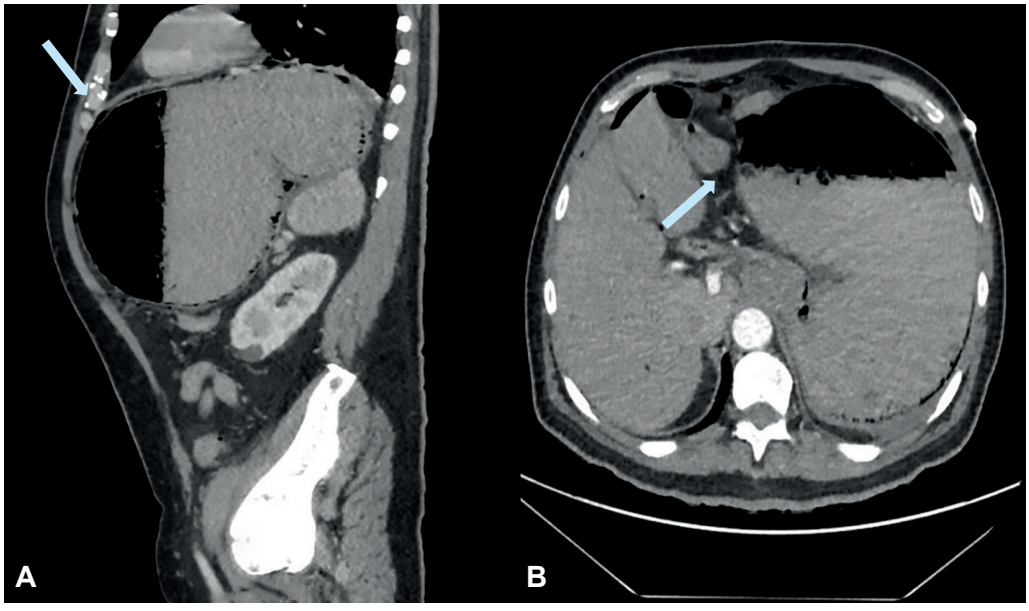

Figura 1. A. Tomografía computarizada en vista lateral que muestra la distensión de la cámara gástrica, con nivel hidroaéreo y presencia de neumatosis en la pared gástrica. **B.** En el corte axial se aprecia la cámara gástrica distendida, desplazando las estructuras adyacentes hacia la derecha.

Fuente: Imágenes obtenidas por los autores a partir del estudio radiológico del paciente.

Dos intentos de colocación de sonda nasogástrica resultaron fallidos, por lo que se decidió intervención quirúrgica urgente. Por vía laparoscópica se evidenció el estómago distendido y malrotado, con el epiplón mayor desplazado superiormente. Se realizó disección y apertura del saco mayor en sentido distal hacia proximal, alrededor del esófago, para mejorar la visibilidad, identificando el desplazamiento mesenteroaxial. Se liberaron las adherencias entre el hígado, el diafragma y el estómago, se redujo el vólvulo y se restauró el estómago a su configuración normal (Figura 2).

Bajo anestesia se avanzó la sonda nasogástrica, logrando descompresión gástrica, con drenaje de gran volumen. No se apreciaron signos de isquemia en la pared gástrica. La reparación previa de la hernia hiatal se encontraba intacta, aunque rodeada de adherencias densas en la zona del píloro volvulado. Se realizó gastropexia superior al diafragma con puntos separados y se practicó una gastrostomía tipo Stamm para reducir el riesgo de recurrencia, fijando el tubo a la pared gástrica y abdominal. El paciente se mantuvo hemodinámicamente estable durante todo el procedimiento y fue trasladado a hospitalización.

En el primer día postoperatorio se inició dieta con líquidos claros, progresando a líquida completa en la noche y a dieta blanda al segundo día, con adecuada tolerancia oral. Dado su curso clínico favorable, fue dado de alta al tercer día.

En el seguimiento postoperatorio, el paciente refirió que tras la funduplicatura hiatal inicial presentaba pirosis, regurgitación, eructos frecuentes y disfagia ocasional. Posterior a la cirugía de urgencia, los síntomas desaparecieron por completo, con adecuada tolerancia a alimentos sólidos. Se programó el retiro del tubo de gastrostomía seis semanas después del procedimiento quirúrgico.

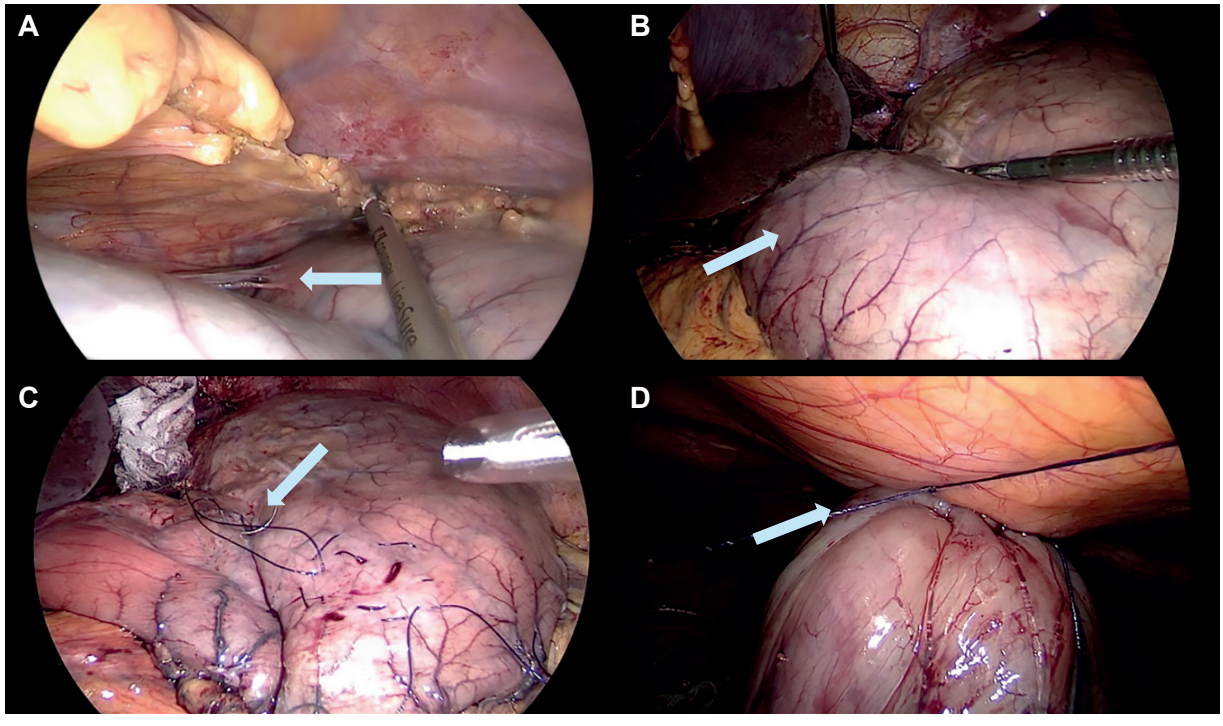

Figura 2. Hallazgos intraoperatorios. **A.** Adherencias entre el estómago y el epiplón hacia el diafragma. **B.** Estómago devolvulado, completamente liberado de las adherencias. **C.** Cámara gástrica descomprimida y preparada con suturas en bolsa de tabaco para la técnica de gastrostomía tipo Stamm. **D.** Gastrostomía fijada a la pared abdominal.

Fuente: Fotografías tomadas durante el procedimiento quirúrgico por los autores con el consentimiento del paciente.

Discusión

El vólvulo gástrico, aunque infrecuente, constituye una emergencia quirúrgica potencialmente mortal, que requiere diagnóstico y tratamiento oportunos [1,5]. Su presentación clínica puede ser aguda o crónica, dependiendo del grado de rotación gástrica. La forma aguda se caracteriza por la tríada de Borchardt, compuesta por dolor epigástrico, arcadas sin vómito y la imposibilidad de pasar una sonda nasogástrica [10]. Cuando la mucosa gástrica se lesiona por las fuerzas torsionales, puede presentarse hematemesis, como ocurrió en este paciente [11].

En los casos crónicos, los pacientes pueden ser asintomáticos o presentar síntomas inespecíficos como malestar abdominal, distensión, reflujo, disfagia, saciedad precoz, pirosis o dolor intermitente [12]. Con el tiempo, estos síntomas pueden provocar pérdida de peso o anemia, y en algunos casos, el diagnóstico de vólvulo gástrico crónico es incidental [13].

Los casos postoperatorios, en su mayoría de tipo organoaxial, se han reportado como complicaciones tardías poco frecuentes tras funduplicaturas de Nissen [14,15]. El manejo terapéutico varía desde estrategias mínimamente invasivas, como la detorsión mediante sonda nasogástrica o endoscopia, hasta procedimientos quirúrgicos por laparoscopia o laparotomía [13]. Las opciones quirúrgicas deben considerarse cuando el manejo conservador es ineficaz, está contraindicado o el paciente presenta deterioro clínico. Estas técnicas, consideradas definitivas, deben complementarse con una gastropexia, mediante fijación al diafragma o a los ligamentos gástricos [14].

Cuando existen signos de perforación, isquemia o dudas sobre la viabilidad tisular, deben considerarse procedimientos más agresivos, como gastrectomías parciales o totales [16].

La literatura señala que la técnica de fijación más segura es la gastrostomía, que puede realizarse con uno o dos tubos [16]. No obstante, el uso de múltiples tubos se asocia con mayor incomodidad y un tiempo de recuperación más prolongado [1].

El presente caso adquiere particular relevancia al tratarse de un vólvulo gástrico mesenteroaxial, una variante infrecuente de esta entidad, ocurrido en un paciente con antecedente de una funduplicatura de Toupet. Este procedimiento, menos habitual que la funduplicatura de Nissen, rara vez se ha asociado al desarrollo de vólvulo gástrico. Se plantea que, durante la intervención inicial, la disección o resección de los ligamentos de fijación gástrica, junto con la creación de nuevos puntos de anclaje derivados de la propia funduplicatura, podrían haber modificado el soporte anatómico normal del estómago. Con el paso del tiempo, los movimientos fisiológicos gástricos, la formación de adherencias postoperatorias y la laxitud progresiva de los tejidos habrían favorecido la aparición de una rotación anómala del estómago, predisponiendo al desarrollo del vólvulo.

Este reporte subraya la importancia de considerar que incluso procedimientos quirúrgicos menos habituales, como la funduplicatura de Toupet, pueden predisponer a entidades potencialmente graves como el vólvulo gástrico. Por eso, es fundamental mantener un alto índice de sospecha clínica, especialmente en pacientes de edad avanzada o con antecedentes quirúrgicos. El seguimiento cercano y el manejo individualizado son esenciales para mitigar los riesgos.

Conclusiones

Este reporte de caso aporta información relevante sobre el vólvulo gástrico mesenteroaxial como complicación tardía, infrecuente y subestimada de la funduplicatura de Toupet. Este caso amplía la limitada evidencia existente, sugiriendo que incluso procedimientos antirreflujo menos comunes, como la funduplicatura de Toupet, pueden predisponer al vólvulo mediante mecanismos que incluyen la alteración del soporte ligamentario y la formación de adherencias postoperatorias. El manejo laparoscópico exitoso, sin necesidad de resección gástrica, resalta la importancia del diagnóstico oportuno y la intervención mínimamente invasiva para preservar la función del órgano. Se debe mantener un alto nivel de sospecha ante síntomas obstructivos o inespecíficos en pacientes con antecedentes de cirugía gastrointestinal. Aún se requieren más reportes de casos para poder definir con mayor precisión los factores de riesgo, optimizar las técnicas quirúrgicas y establecer pautas de seguimiento a largo plazo en esta población.

Cumplimiento de normas éticas

Consentimiento informado: Este estudio cuenta con el consentimiento informado institucional del paciente, quien autorizó la publicación del caso, los estudios realizados y las muestras obtenidas. La investigación fue presentada ante el Comité de Ética institucional, el cual aprobó el diseño y la metodología del estudio. Asimismo, se realizó en concordancia con los principios éticos establecidos en la Resolución 008430 de 1993 del Ministerio de Salud de Colombia.

Conflictos de interés: Los autores declararon que no tienen ningún conflicto de interés.

Uso de Inteligencia Artificial: Para la elaboración de este trabajo no se emplearon tecnologías asistidas por inteligencia artificial.

Fuente de financiación: Esta investigación no recibió financiamiento en los sectores público, comercial o sin ánimo de lucro.

Contribución de los autores:

- Concepción y diseño del estudio: Nicolás Forero-Ramírez, María Díaz-Sánchez, Mariana Amaya-Betancourt, Francisco Díaz-Cuervo.
- Adquisición de datos: Nicolás Forero-Ramírez, María Díaz-Sánchez, Mariana Amaya-Betancourt, Francisco Díaz-Cuervo.
- Análisis e interpretación de datos: Nicolás Forero-Ramírez, María Díaz-Sánchez, Mariana Amaya-Betancourt, Francisco Díaz-Cuervo.
- Redacción del manuscrito: Nicolás Forero-Ramírez, María Díaz-Sánchez, Mariana Amaya-Betancourt, Francisco Díaz-Cuervo.
- Revisión crítica: Nicolás Forero-Ramírez, María Díaz-Sánchez, Mariana Amaya-Betancourt, Francisco Díaz-Cuervo.

Referencias

1 Rashid F, Thangarajah T, Mulvey D, Larvin M, Iftikhar SY. A review article on gastric volvulus: a challenge to diagnosis and management. Int J Surg. 2010;8:18-24. https://doi.org/10.1016/j.ijsu.2009.11.002

2 Loja-Pauta VL, Pino-Andrade RH, Reinoso-Naranjo JH, Delgado-Vargas VK. Vólvulo gástrico agudo y estrategias de intervención: Un enfoque efectivo a través de la cirugía de control de daños. Rev Colomb Cir. 2024;39:978-84. https://doi.org/10.30944/20117582.2618

3 Woon CYL, Chung AYF, Low ASC, Wong WK. Delayed diagnosis of intermittent mesenteroaxial volvulus of the stomach by computed tomography: A case report. J Med Case Rep. 2008;2:343. https://doi.org/10.1186/1752-1947-2-343

4 Gill H, Guan A, Nguyen A, Kim SU, Bhat G, Malkoc A, et al. Mesenteroaxial gastric volvulus in an elderly patient 5 years after Nissen fundoplication and hiatal hernia repair. J Surg Case Rep. 2024;2024:rjae678. https://doi.org/10.1093/jscr/rjae678

5 Lourenço S, Pereira AM, Guimarães M, Nora M. Gastric volvulus: A complication of hiatal hernia. Cureus. 2020;12:e11123. https://doi.org/10.7759/cureus.11123

6 Namata TT, Ndamenyi AN, Bukenya AH, Mukungu L, Bbosa B. Acute gastric volvulus complicated by gastric perforation following laparoscopic Nissen fundoplication: A case report. Int J Surg Case Rep. 2024;120:109904. https://doi.org/10.1016/j.ijscr.2024.109904

7 Reyes-Zamorano J. Vólvulo gástrico agudo: Una complicación tardía de la funduplicatura Nissen. Reporte de dos casos y análisis de la bibliografía. Cir Cir. 2014;82:541-50.

8 Suárez-Niño DC, Piñeros-Nieto DA, Salinas-Castro AF, Olarte-Quiñones MM, Caviedes-González JG. Gastric volvulus, diagnostic approach through special studies. Rev Colomb Radiol. 2019;30:5249-52.

9 Cavanagh Y, Carlin N, Yuridullah R, Shaikh S. Acute gastric volvulus causing splenic avulsion and hemoperitoneum. Case Rep Gastrointest Med. 2018;2018:2961063. https://doi.org/10.1155/2018/2961063

10 Cardile AP, Heppner DS. Gastric volvulus, Borchardt's triad, and endoscopy: A rare twist. Hawaii Med J. 2011;70:80-2.

11 Chauhan S, Zackria R, Ryan JK. An unusual case of an acute mesenteroaxial gastric volvulus secondary to a hiatal hernia. Cureus. 2022;14:e31296. https://doi.org/10.7759/cureus.31296

12 McElreath DP, Olden KW, Aduli F. Hiccups: A subtle sign in the clinical diagnosis of gastric volvulus and a review of the literature. Dig Dis Sci. 2008;53:3033-6. https://doi.org/10.1007/s10620-008-0258-2

13 Verde F, Hawasli H, Johnson PT, Fishman EK. Gastric volvulus: Unraveling the diagnosis with MPRs. Emerg Radiol. 2019;26:221-5. https://doi.org/10.1007/s10140-019-01669-0

14 Chaari A, El Bahr M, Khashaba SA, Ismail M, Mahmoud T, Casey WF. Acute gastric volvulus in the elderly: a case report and review of the literature. Int J Gerontol. 2016;10:183-5. https://doi.org/10.1016/J.IJGE.2015.12.003

15 Costa MA, da Silva SD, Moreira AC, Santos T, Noronha J, Moreira R. Chronic gastric volvulus with diaphragmatic eventration: Case presentation. Int J Surg Case Rep. 2024;114:109095. https://doi.org/10.1016/j.ijscr.2023.109095

16 Iacona RV, Grasso F, Grimaldi SA, Lebet M, Cacciaguerra S. Laparoscopic assisted percutaneous anterior gastropexy for the management of acute and chronic gastric volvulus in infants. Children (Basel). 2022;9:1275. https://doi.org/10.3390/children9091275

Rev Colomb Cir. 2026;41:1283-92
https://doi.org/10.30944/20117582.3187

PRESENTACIÓN DE CASO

Resección de metástasis hepáticas por melanoma: A propósito de dos casos

Resection of liver metastases from melanoma: A report of two cases

María Laura Londoño-Castro, MD[1], Geraldine Victoria Ruiz-Niño, MD[2], Catalina Pineda-Garcés, MD[3], Camilo Andrés Tarazona-Bautista, MD[4]

1 Programa de especialización en Cirugía general, Universidad de Antioquia, Medellín, Colombia.
2 Servicio de Cirugía general, Hospital Alma Máter de Antioquia, Medellín, Colombia.
3 Servicio de Cirugía Hepatobiliar, Hospital San Vicente Fundación, Medellín, Colombia.
4 Servicio de Cirugía Hepatobiliar y Cirugía oncológica, Hospital Alma Máter de Antioquia, Medellín, Colombia.

Resumen

Introducción. El melanoma es el cáncer de piel con mayor mortalidad; cuando se presentan metástasis hepáticas la sobrevida es menor del 10 % a 5 años. La confirmación diagnóstica es histopatológica y las metástasis hepáticas pueden diagnosticarse durante la estadificación de un melanoma conocido o en el estudio de una enfermedad metastásica con primario desconocido. El pronóstico ha mejorado gracias a los avances en inmunoterapia y la resección quirúrgica. El objetivo de este artículo fue revisar el rol del cirujano en el tratamiento de las metástasis hepáticas por melanoma a partir de la presentación de dos casos.

Casos clínicos. Se presenta el caso de un hombre de 62 años con metástasis hepática por melanoma amelanótico de primario desconocido, que posteriormente fue identificado en la planta del pie, tratado con resección quirúrgica y terapia sistémica. El segundo caso es una mujer de 56 años con metástasis hepáticas de melanoma coroideo, tratada con resección laparoscópica. Ambos pacientes sin recurrencia en el seguimiento durante un año.

Resultados. La resección quirúrgica ha demostrado mejorar la sobrevida de pacientes con melanoma con metástasis hepáticas a más del 50 % a los 24 meses. Factores de mal pronóstico incluyen un intervalo corto de presentación de las metástasis, más de cuatro lesiones, ausencia de quimioterapia preoperatoria y márgenes comprometidos.

Conclusión. El manejo de las metástasis hepáticas por melanoma es individualizado. La resección hepática con inmunoterapia o quimioterapia es una opción terapéutica que puede mejorar la sobrevida total y libre de enfermedad en pacientes seleccionados.

Palabras clave: melanoma; metástasis de la neoplasia; neoplasias hepáticas; estadificación de neoplasias; procedimientos quirúrgicos operativos; sobrevida.

Fecha de recibido: 12/01/2026 - Fecha de aceptación: 19/03/2026 - Publicación en línea: 21/10/2026
Correspondencia: Geraldine Victoria Ruiz-Niño, Calle 67 # 53 - 108 , Medellín, Colombia. Teléfono: +57 3022326721.
Dirección electrónica: geraldine.ruizn@gmail.com
Citar como: Londoño-Castro ML, Ruiz-Niño GV, Pineda-Garcés C, Tarazona-Bautista CA. Resección de metástasis hepáticas por melanoma: A propósito de dos casos. Rev Colomb Cir. 2026;41:1283-92. https://doi.org/10.30944/20117582.3187

Este es un artículo de acceso abierto bajo una Licencia Creative Commons - BY-NC-ND https://creativecommons.org/licenses/by-nc-nd/4.0/deed.es

Abstract

Introduction. Melanoma is the skin cancer with the highest mortality rate; 5-year survival rate is less than 10% when hepatic metastases are present. Diagnosis is confirmed histopathologically, and hepatic metastases may be detected during the staging of a known melanoma or during the evaluation of metastatic disease of unknown primary origin. Prognosis has improved due to advances in immunotherapy and surgical resection. The aim of this article was to review the surgeon's role in treating hepatic metastases from melanoma, based on the presentation of two cases.

Clinical cases. We present the case of a 62-year-old man with hepatic metastases from an amelanotic melanoma of unknown primary origin, later identified on the sole of the foot, treated with surgical resection and systemic therapy. The second case involves a 56-year-old woman with hepatic metastases from choroidal melanoma, treated with laparoscopic resection. Neither patient showed recurrence during one year follow-up.

Results. Surgical resection has been shown to improve survival in melanoma patients with hepatic metastases to over 50% at 24 months. Factors associated with poor prognosis include a short interval to the presentation of metastases, the presence of more than four lesions, the absence of preoperative chemotherapy, and involved margins.

Conclusion. The management of hepatic metastases from melanoma is individualized. Hepatic resection combined with immunotherapy or chemotherapy is a therapeutic option that can improve overall and disease-free survival in selected patients.

Keywords: melanoma; neoplasm metastasis; liver neoplasms; neoplasm staging; operative surgical procedures; survival.

Introducción

El melanoma es un tipo de cáncer que se desarrolla por alteraciones genéticas en los melanocitos, los cuales se localizan en muchas partes del cuerpo, como la piel, los ojos, los oídos, las meninges, el sistema gastrointestinal y el genitourinario. Representa el 3 % de todos los cánceres de piel y es el cáncer de piel con mayor mortalidad en la actualidad, siendo la quinta causa de muerte por cáncer en hombres y la sexta en mujeres [1,2].

La sospecha del melanoma suele ser clínica y su diagnóstico definitivo se realiza por medio de biopsia y estudio histopatológico. El pronóstico se relaciona con el estadio de la enfermedad al momento del diagnóstico, con una sobrevida a 5 años de hasta el 97 % en el melanoma in-situ y menor del 10 % en el estadio IV [3].

Los melanomas no cutáneos son relativamente raros y representan el 5 % de todos los casos de melanoma. Entre los más frecuentes está el melanoma ocular, que corresponde al 73 %. Su pronóstico es peor que en los melanomas cutáneos; se ha descrito que hasta el 50 % desarrollan metástasis y una vez se presentan la sobrevida es menor a un año [4].

La enfermedad metastásica por melanoma se puede diagnosticar en dos escenarios, al momento de la estadificación y el seguimiento de un melanoma ya conocido, o durante el estudio de una enfermedad metastásica con primario desconocido. Entre el 1 y el 2 % de las metástasis hepáticas con primario desconocido son secundarias al melanoma [5].

Anteriormente se consideraba al melanoma como uno de los cánceres más agresivos, pero su pronóstico ha mejorado en los últimos 30 años, principalmente debido a los avances en inmunoterapia [6,7]. La presencia de metástasis a distancia confiere mal pronóstico, sin embargo, la resección quirúrgica ha demostrado mejorar la sobrevida total y libre de enfermedad en estos pacientes [8]. El objetivo de este artículo fue presentar dos casos de pacientes con metástasis hepáticas por melanoma, haciendo una revisión de su diagnóstico y las alternativas en el tratamiento.

Casos clínicos

Caso 1

Paciente masculino de 62 años, sin antecedentes, quien consultó por un cuadro clínico de un mes de evolución de dolor abdominal, de predominio en hipocondrio derecho, fiebre no cuantificada, astenia y adinamia. En los paraclínicos de ingreso presentaba elevación de reactantes de fase aguda. Se ordenó una ecografía y una tomografía computarizada de abdomen que describieron una lesión compatible con absceso hepático en el segmento VI, por lo que se intentó drenaje percutáneo, que fue fallido, y recibió manejo antibiótico durante cuatro semanas.

Por persistencia de los síntomas y de la lesión en las imágenes, se realizó una biopsia cuyo resultado fue negativo para malignidad. Se solicitó una resonancia nuclear magnética (RMN) contrastada para caracterizar mejor la lesión (Figura 1), donde se identificó una lesión focal compleja con centro necrótico, pared engrosada y neovascularización en fase arterial, entre los segmentos VI y VII, de 60x60 mm, hiperintensa en T2 e hipointensa en T1, con restricción en las secuencias de difusión tisular. El margen medial de la lesión contactaba la vena cava intrahepática y el aspecto anterior contactaba la vena suprahepática derecha. Describían el hígado sin signos de hepatopatía ni otras lesiones satélite, el resto de las estructuras vasculares intrahepáticas se encontraban permeables y no se observaban adenopatías hiliares.

Se evaluó el paciente en junta médica multidisciplinaria, donde se consideró que debido a que no tenía antecedentes, presentaba buena clase funcional, las biopsias fueron no concluyentes, tuvo disminución en los reactantes de fase aguda, los marcadores tumorales fueron negativos y no se documentaron lesiones adicionales a distancia, presentaba una alta sospecha de malignidad con lesión resecable. Se decidió realizar resección de los segmentos VI y VII por laparotomía, con colecistectomía y resección de un implante peritoneal documentado en el intraoperatorio. Durante la intervención quirúrgica se documentó proximidad de la lesión con las estructuras vasculares mencionadas, pero sin infiltración de las mismas (Figura 2).

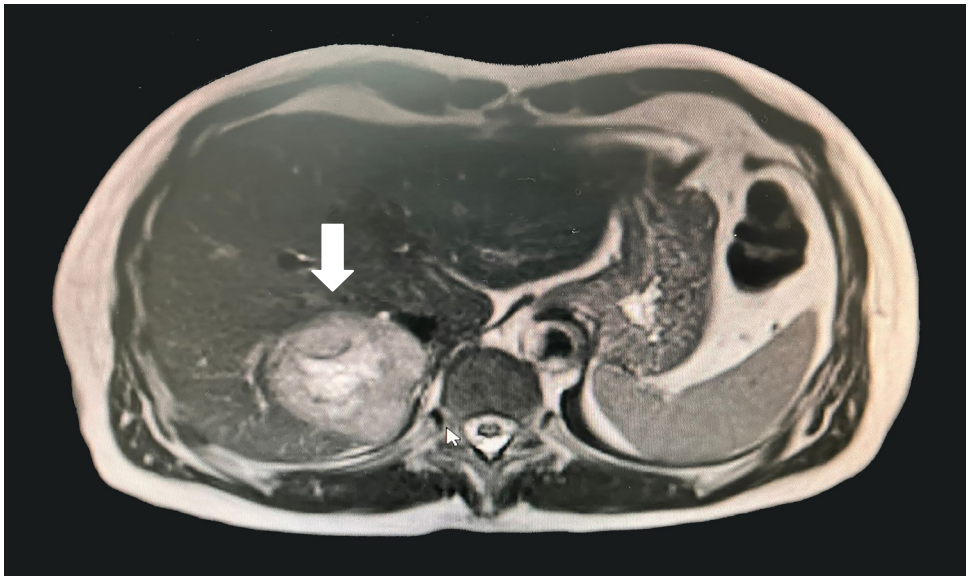

Figura 1. Resonancia magnética nuclear con contraste en secuencia T2 donde se observa una lesión de 60x60 mm en los segmentos VI y VII, compleja hiperintensa, con centro necrótico y pared engrosada e irregular, que conforma un halo de realce hipercaptante (señalada con la flecha).

Fuente: propia de los autores.

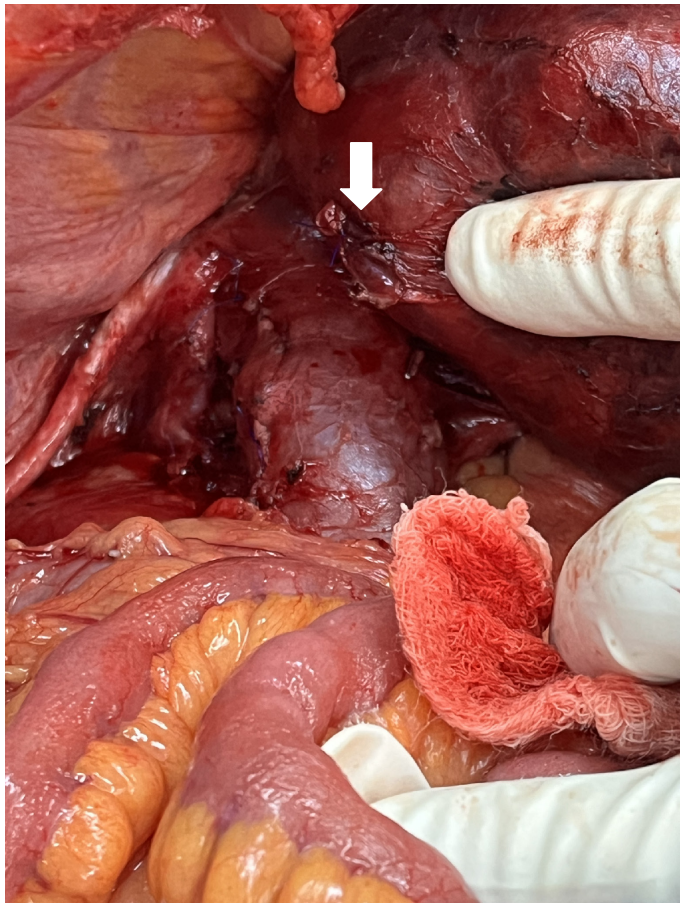

Figura 2. Disección de la lesión hepática en los segmentos VI y VII en contacto con la vena cava inferior sin invadirla (señalada con la flecha).

Fuente: fotografía propia de los autores.

En el informe de patología de la lesión hepática se describió compromiso por melanoma amelanótico. En el estudio de inmunohistoquímica, MELAN A, HMB45 y SOX10 fueron positivos. Los márgenes de resección fueron negativos para malignidad, correspondiendo a una resección R0. El implante resecado del epiplón compartía las mismas características descritas en la masa hepática.

Con este hallazgo, se documentó en el examen físico la lesión primaria en la planta del pie del paciente. Posteriormente se realizó resección quirúrgica de la lesión primaria y Oncología inició inmunoterapia a los 20 días de la resección de las lesiones hepáticas con Nivolumab e Ipilimumab. Al año de seguimiento posterior a la cirugía hepática, se identifica recaída tumoral cerebral y el paciente fallece.

Caso 2

Paciente femenina de 56 años, con antecedente de enucleación del ojo izquierdo por melanoma coroideo, con estadio inicial no definido. Durante el seguimiento, cinco años después de la resección quirúrgica del tumor primario, en la RNM de abdomen se visualizan lesiones hepáticas compatibles con metástasis. La RNM informaba que el hígado era de tamaño y configuración normales, se observan dos lesiones focales, una con diámetro de 47 mm en el segmento II, otra de 40 mm en el segmento V, ambas lesiones de baja intensidad

de señal en las secuencias de T2, marcadamente hiperintensas en las secuencias de T1 simple, con escaso realce con el contraste, presentando restricción a la difusión tisular. La lesión en el segmento II generaba dilatación de los radicales biliares distales, sin compromiso vascular (Figura 3).

Se decidió realizar la resección segmentaria no anatómica de las lesiones metastásicas por laparoscopia con ecografía intraoperatoria. Durante la cirugía se describió una lesión de 5x4x3 cm en el segmento V y una de 6x5x4 cm entre los segmentos II y III (Figura 4).

La patología identificó compromiso por neoplasia maligna compuesta por células medianas, atípicas, con núcleo basófilo central con marcada atipia y moderado pleomorfismo, las cuales se acompañaban de pigmento melánico; dichas células se disponían formando nidos y sabanas que se rodeaban de fibrosis y desmoplasia. La neoplasia no contactaba el margen de resección. En la inmunohistoquímica fueron positivos S-100, MELAN-A y SOX10. No se consideró candidata a terapia sistémica debido a que el tumor primario correspondía a un melanoma uveal, la enfermedad metastásica

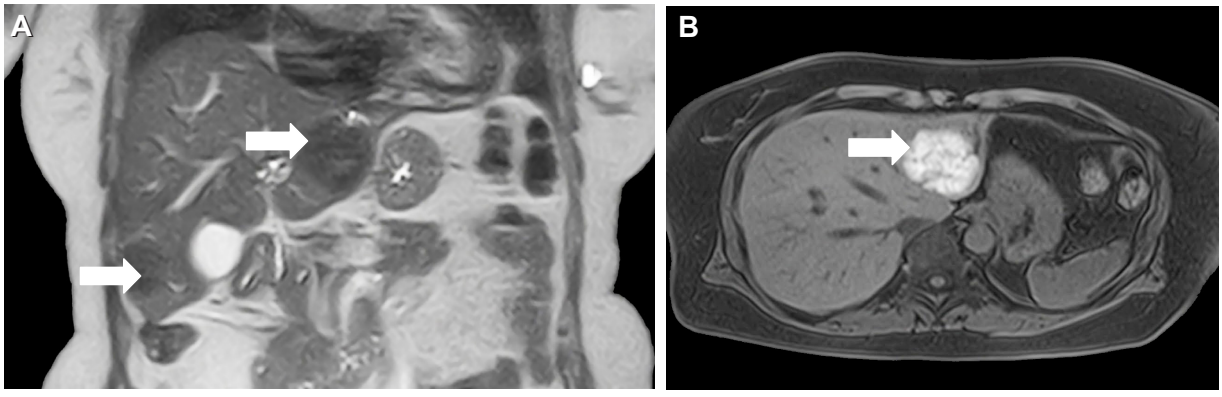

Figura 3. Resonancia magnética nuclear de abdomen con contraste. **A)** Secuencia T2 en corte coronal donde se observan dos lesiones focales con baja intensidad de señal, localizadas en el segmento V y entre el segmento II y III (señaladas con las flechas). **B)** Secuencia T1 con fase venosa dinámica portal con corte axial en la que se visualiza una lesión hiperintensa, condición característica de la metástasis por melanoma, entre el segmento II y III, lateral a la vena suprahepática izquierda (señalada con la flecha).

Fuente: propia de los autores.

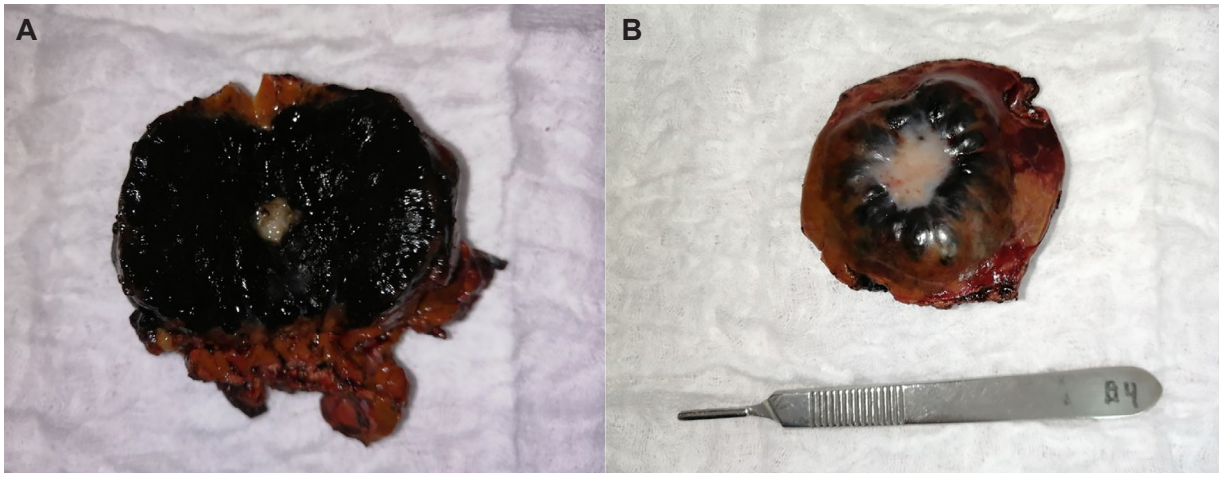

Figura 4. Patología quirúrgica. **A)** Lesión de 5x4x3 cm en el segmento V. **B)** Lesión de 6x5x4 cm entre el segmento II y III, con pigmento melánico y marcada retracción por fibrosis.

Fuente: fotografía propia de los autores.

se encontraba localizada únicamente en el hígado y la resección fue R0. Se continuó seguimiento clínico e imagenológico cada seis meses y en el año de seguimiento no había evidencia de recaída local ni a distancia.

Discusión

Una de las principales diferencias entre el melanoma cutáneo y el ocular es la vía de diseminación. El melanoma cutáneo se caracteriza por generar metástasis tempranas en el curso de la enfermedad y suele presentar un patrón de predominancia linfangítica, sin embargo, puede diseminarse por vía hematógena a cualquier órgano, siendo más frecuente el compromiso de pulmón, cerebro e hígado. En cambio, el melanoma ocular suele presentar metástasis hepáticas con mayor frecuencia, debido a la ausencia de vasos linfáticos en el tracto uveal. En el melanoma cutáneo se manifiestan metástasis hepáticas en el 10-20 % de los casos, en comparación con el melanoma ocular que pueden alcanzar el 80 % [9].

Las metástasis en melanoma se pueden manifestar como en los casos presentados, ya sea como en el primer caso, como hallazgo incidental de metástasis con primario desconocido, o bien como en el segundo, durante la estadificación o seguimiento de un melanoma diagnosticado. En ambos escenarios, la imagen de elección en el abdomen es la tomografía computarizada con contraste. Una vez se identifican los hallazgos sugestivos de la enfermedad es ideal complementar con la RMN de abdomen para una adecuada caracterización en el número y la localización de las lesiones [10].

En general, las lesiones metastásicas hepáticas pueden ser hipercaptantes o con un halo de realce, hipocaptación o hipercaptación en fase arterial; en fase portal presentan un proceso de lavado que se remarca en la fase tardía. Dentro de los hallazgos específicos en metástasis por melanoma, son característicos los tiempos de relajación acortados en T1 y T2. Usualmente, las lesiones hepáticas se ven hipointensas en T1 e hiperintensas en T2, pero en el melanoma puede ocurrir lo contrario, donde las lesiones aparecen hiperintensas en T1 debido a la melanina. La melanina tiene un efecto paramagnético, parecido a como actúa el hierro, lo que hace que la lesión se vea mas brillante en T1. Se considera que esto se debe a que la melanina funciona como un "secuestrador" de metales libres dentro de la célula, y al unirse a estos metales, la melanina modifica el microambiente magnético y explica el acortamiento de T1, como se apreció en las figuras 1 y 3 [11].

Se pueden presentar falsos positivos en la RMN, aunque son extremadamente raros. Suelen ser causados por metahemoglobina, grasa y alto contenido de proteína tisular. Dentro de las lesiones malignas que pueden cursar con características similares se encuentran el hepatocarcinoma, el mieloma múltiple y el tumor carcinoide. En algunos casos se presentan patrones atípicos en metástasis por melanoma, por ejemplo, con intensidad baja o intermedia en las imágenes T1 con atenuación grasa, alta intensidad en las imágenes T2 con atenuación grasa y realce heterogéneo en las imágenes T1 con supresión de grasa tras la administración de contraste (Tabla 1) [11].

Otra herramienta que en ocasiones se utiliza en la evaluación del paciente con melanoma es el PET-CT, que al usar 18FDG, ayuda a detectar la actividad metabólica de las células tumorales, lo que permite estudiar principalmente el compromiso ganglionar. Sin embargo, en el hígado el rendimiento disminuye en las lesiones menores de un centímetro, debido al enmascaramiento producido por la actividad metabólica propia del parénquima hepático [12].

La confirmación de las metástasis hepáticas se realiza con el estudio histopatológico debido a que se pueden presentar lesiones con características atípicas en imágenes o tener similitudes con otros tumores. Las células del melanoma suelen ser mayores que los melanocitos normales, tienen núcleos grandes, de contornos irregulares y cromatina que se agrupa en la periferia de la membrana nuclear, así como nucleolos eosinófilos prominentes [13]. Erhan SŞ, et al. [14], en su estudio sobre los hallazgos histopatológicos por metástasis de melanoma, describieron múltiples presentaciones, como células epitelioides, fusiformes, pleomórficas y plasmocitoides.

Tabla 1. Características de las metástasis hepáticas en la resonancia magnética nuclear con contraste.

Tipo de metástasis	T1	T2	Clave diagnóstica
Melanoma	Hiperintensas	Variable (hipointensas o heterogéneas)	Única, típicamente hiperintensa en T1
Adenocarcinoma (colon, mama, páncreas)	Iso o hipointensas	Hiperintensas	Realce periférico en anillo
Hipervasculares (renal, tiroides, carcinoide)	Iso o hipointensas	Hiperintensas	Realce precoz en fase arterial
Con hemorragia	Hiperintensas (sangre subaguda)	Heterogéneas	Puede simular melanoma
Con grasa	Hiperintensas, suprimen con supresión grasa	Variable	Confirmación con secuencias específicas

Fuente: Elaboración propia basada en [11] Sofue K, Tateishi U, Tsurusaki M, Arai Y, Yamazaki N, Sugimura K. MR imaging of hepatic metastasis in patients with malignant melanoma: Evaluation of suspected lesions screened at contrast-enhanced CT. Eur J Radiol. 2012;81:714-8. https://doi.org/10.1016/j.ejrad.2011.01.123

El pigmento de melanina suele guiar el diagnóstico en las metástasis por melanoma, especialmente en aquellos casos de primario desconocido. Aun así, se pueden presentar melanomas amelanóticos que no contienen pigmento, de predominio en los que no son epileioides, cuyo diagnóstico se confirma con el estudio de inmunohistoquímica [14,15].

En el melanoma cutáneo metastásico la sobrevida es menor del 10 % a 5 años y en el ocular es menor del 10-15 % a un año sin tratamiento. Si bien el pronóstico del melanoma metastásico es pobre, la resección quirúrgica de las metástasis ha demostrado mejorar la sobrevida total y libre de enfermedad [16]. Las metastasectomías hepáticas en estos pacientes se han extrapolado del manejo del cáncer colorrectal, si bien en el caso del melanoma este procedimiento se considera citorreductor más que curativo [10,17,18]. En el melanoma uveal, Mariani P, et al. [19] estudiaron 3873 pacientes durante 16 años, de los cuales 798 tenían metástasis hepáticas y 255 fueron a resección quirúrgica, con R0 de 76 pacientes. La sobrevida media fue de 14 meses, ascendiendo hasta 27 meses en los casos R0, comparada con ocho meses en aquellos que no recibieron manejo quirúrgico. La tasa de sobrevida a dos años fue de 54,4 % con resección R0, pero disminuyó a 30,7 % con R1 y 14,4 % con R2, destacando así la importancia de los márgenes negativos.

Respecto al melanoma cutáneo, la revisión de Ramia JM, et al. [8], con 125 pacientes reportó una sobrevida a cinco años del 29-60 % posterior al manejo quirúrgico, con sobrevida media de 27-42 meses.

En cuanto a la recurrencia, hay diversos resultados en la literatura. En el estudio realizado por Martel G, et al. [20], en el Hospital Vall d'Hebron y el Hospital Clínic de Barcelona, en España, entre 1994 y 2007, se recolectaron 13 pacientes en los que se reportó una recurrencia de 92,3 %, distribuida en extrahepática de 76,9 % y hepática de 46,2 %, con un promedio en el tiempo de presentación después de la cirugía de 10 meses. En otro estudio realizado por Rose DM, et al. [21], en el *John Wayne Center Institute*, se reportó una recurrencia del 72 % a cinco años, siendo el hígado el sitio más frecuentemente comprometido.

Dentro de los factores de mal pronóstico asociados a la metastasectomía hepática en melanoma se han identificado el intervalo corto entre el diagnóstico del tumor y la aparición de metástasis hepáticas, la presencia de más de cuatro metástasis hepáticas, la ausencia de tratamiento quimioterapéutico previo a la resección hepática

y los márgenes comprometidos por tumor en la resección [9]. En el primer caso, la mortalidad se presentó al año de la intervención quirúrgica, y como factor de riesgo tenía el diagnóstico inicial de la metástasis con posterior identificación del tumor primario. La posibilidad de resección quirúrgica dependerá del número y la distribución de las lesiones, la presencia de metástasis en otros órganos, el hígado residual, las comorbilidades y el estado funcional del paciente.

Se puede realizar ablación en pacientes con melanoma metastásico a hígado, sin lesiones extrahepáticas, no candidatos a la resección quirúrgica, como es el caso de compromiso oligometastásico, con lesiones pequeñas y dispersas. La sobrevida se ha descrito de 18 meses, comparado con 20-28 meses con la resección quirúrgica [22]. Otras alternativas en el tratamiento de estos pacientes incluyen la quimioembolización terapéutica (TACE) y la radioterapia interna selectiva (SIRT), sin embargo, tienen menor efectividad respecto a la cirugía, con tasas de sobrevida de 15 y 12,3 meses, respectivamente [4].

La terapia sistémica se puede considerar en estos pacientes con compromiso metastásico por melanoma y la neoadyuvancia se puede administrar en pacientes con enfermedad resecable oligometastásica estadio IV. Aunque aún no se ha establecido en la literatura un esquema y duración óptima, puede disminuir la extensión de la resección del tumor primario y convertir la enfermedad limítrofe o irresecable en resecable; sin embargo, no se ha demostrado superioridad frente a la cirugía primaria sola o seguida por inmunoterapia adyuvante.

Respecto a la adyuvancia, la evidencia respalda su uso en el melanoma cutáneo, donde incrementa la sobrevida libre de enfermedad y la sobrevida total, como lo demostró el estudio IMMUNED [23] con Nivolumab e Ipilimumab vs placebo, así como también se pueden utilizar anti PD-1 en monoterapia. Es importante realizar el estudio genético de la mutación BRAF para guiar el esquema de terapia sistémica. En el caso del melanoma uveal, hay estudios fase II que establecen beneficio con Tebentafusp únicamente en pacientes con metástasis con HLA-A*02:01 positivo [10,24-26].

Se propone el siguiente algoritmo con el enfoque diagnóstico y de tratamiento de los pacientes con melanoma avanzado (Figura 5) [10].

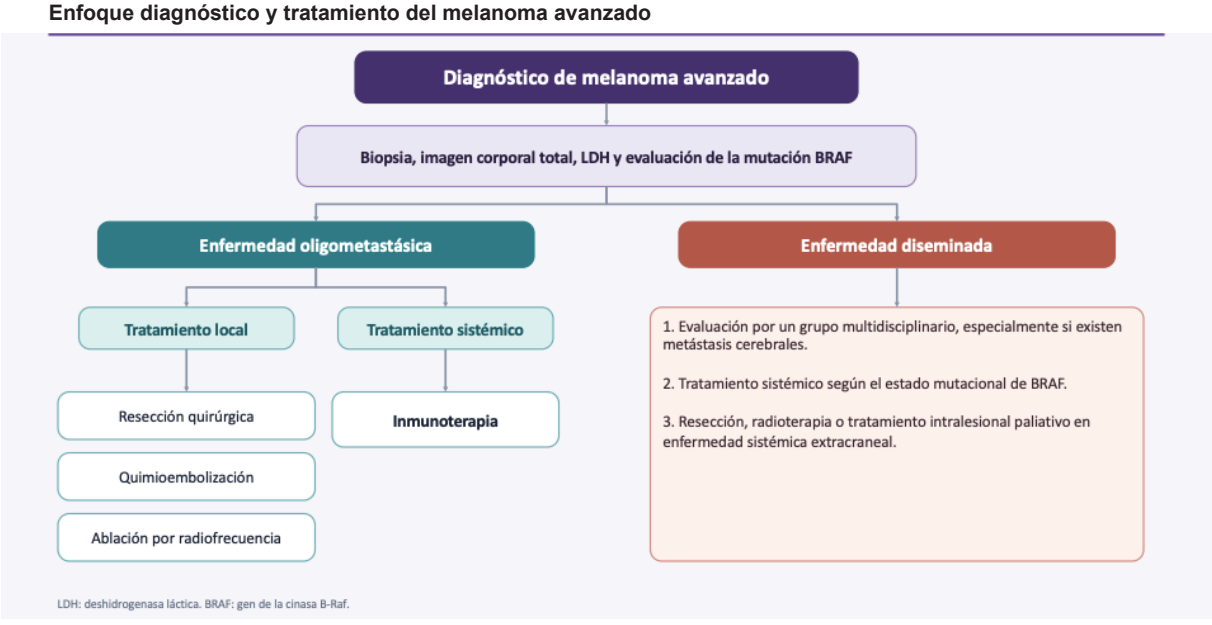

Figura 5. Algoritmo. Enfoque diagnóstico y tratamiento del melanoma avanzado.
* LDH: deshidrogenasa láctica; BRAF: gen de la cinasa B-Raf.

Fuente: Elaboración propia basada en [10] Swetter SM, Johnson D, Albertini MR, Barker CA, Bateni S, Baumgartner J, et al. NCCN Guidelines® insights: Melanoma: Cutaneous, Versión 2.2024. J Natl Compr Canc Netw. 2024;22:290-8. https://doi.org/10.6004/jnccn.2024.0036

Conclusión

El manejo de las metástasis hepáticas por melanoma debe ser individualizado, teniendo en cuenta la condición clínica del paciente y la carga tumoral. La resección hepática acompañada de inmunoterapia o quimioterapia es una opción terapéutica en estos pacientes y ha evidenciado incrementar significativamente la sobrevida total y sobrevida libre de enfermedad.

Cumplimiento de normas éticas

Consentimiento informado: Se obtuvo consentimiento informado de los pacientes para la publicación del caso y las imágenes diagnósticas.

Conflictos de interés: Los autores declararon no tener conflictos de interés.

Uso de Inteligencia Artificial: Los autores declararon que no se hizo uso de tecnología asistida por inteligencia artificial.

Fuente de financiación: Autofinanciado por los autores.

Referencias

1 Afshar AR, Damato BE, Bastian BC. Ocular melanoma. Melanoma. New York, NY: Springer; 2019. p. 453-68. https://doi.org/10.1007/978-1-4614-7147-9_2

2 Obaldía-Mata AP, Murillo-Barquero F, Cesare-Pérez S. Actualización sobre el abordaje del melanoma cutáneo. Rev Med Sinerg. 2023;8:e937. https://doi.org/10.31434/rms.v8i1.937

3 Caralt M, Martí J, Cortés J, Fondevila C, Bilbao I, Fuster J, et al. Outcome of patients following hepatic resection for metastatic cutaneous and ocular melanoma. J Hepatobiliary Pancreat Sci. 2011;18:268-75. https://doi.org/10.1007/s00534-010-0341-x

4 Hanratty K, Finegan G, Rochfort KD, Kennedy S. Current treatment of uveal melanoma. Cancers (Basel). 2025;17:1403. https://doi.org/10.3390/cancers17091403

5 Aziz H, Kwon YIC, Park AMG, Lai A, Lee KYC, Zhang D, et al. Recent advancements in management for non-colorectal, nonneuroendocrine hepatic metastases. J Gastrointest Surg. 2024;28:1922-32. https://doi.org/10.1016/j.gassur.2024.08.012

6 Lee AY, Berman RS. Management of noncutaneous melanomas. Surg Oncol Clin N Am. 2020;29:387-400. https://doi.org/10.1016/j.soc.2020.02.004

7 De Santibañez M, Ardiles V, Pekolj J, de Santibañez E, Mattera J, Alvarez FA. Metástasis hepáticas no colorrectales no endocrinas. En: Galindo F, ed. Enciclopedia de cirugía digestiva. Buenos Aires: Sociedad Argentina de Cirugía Digestiva (SACD); 2022. Tomo IV, p. 1–7.

8 Ramia JM, García-Bracamonte B, de la Plaza R, Ortiz P, García-Parreño J, Vanaclocha F. Surgical treatment of melanoma liver metastases. Cir Esp (Engl Ed). 2013;91:4-8. https://doi.org/10.1016/j.cireng.2012.10.001

9 Kniepeiss D, Talakić E, Portugaller RH, Fuchsjäger M, Schemmer P. Noncolorectal liver metastases: A review of interventional and surgical treatment modalities. Front Surg. 2022;9:945755. https://doi.org/10.3389/fsurg.2022.945755

10 Swetter SM, Johnson D, Albertini MR, Barker CA, Bateni S, Baumgartner J, et al. NCCN Guidelines® insights: Melanoma: Cutaneous, Versión 2.2024. J Natl Compr Canc Netw. 2024;22:290-8. https://doi.org/10.6004/jnccn.2024.0036

11 Sofue K, Tateishi U, Tsurusaki M, Arai Y, Yamazaki N, Sugimura K. MR imaging of hepatic metastasis in patients with malignant melanoma: Evaluation of suspected lesions screened at contrast-enhanced CT. Eur J Radiol. 2012;81:714-8. https://doi.org/10.1016/j.ejrad.2011.01.123

12 Filippi L, Bianconi F, Schillaci O, Spanu A, Palumbo B. The role and potential of 18F-FDG PET/CT in malignant melanoma: Prognostication, monitoring response to targeted and immunotherapy, and radiomics. Diagnostics (Basel). 2022;12:929. https://doi.org/10.3390/diagnostics12040929

13 Kumar V, Abbas AK, Aster JC. Robbins y Cotran. Patología estructural y funcional. 11ª ed. Barcelona: Elsevier; 2024. Cap. 18, p. 870-5.

14 Erhan SŞ, Keser SH, Keklik TT, Tabak SD, Özer M. Many faces of malignant melanoma. Indian J Pathol Microbiol. 2022;65:349-54. https://doi.org/10.4103/IJPM.IJPM_1022_20

15 Naranjo-Salazar C, Londoño-Castillo J, Niño S. Resecabilidad de las metástasis hepáticas según la lateralidad del tumor colorrectal primario y la temporalidad de presentación. Serie de casos en dos instituciones de alta complejidad de la ciudad de Medellín. Rev Colomb Cir. 2023;38:677-88. https://doi.org/10.30944/20117582.2300

16 Yeo M, Masuda Y, Prieto-Calvo M, Di Martino M, Ielpo B, Ye-Xin K. Surgery for liver metastases from primary melanoma: A systematic review and meta-analysis. Langenbecks Arch Surg. 2022;407:3235-47. https://doi.org/10.1007/s00423-022-02658-7

17 Schiergens TS, Lüning J, Renz BW, Thomas M, Pratschke S, Feng H, et al. Liver resection for non-colorectal non-neuroendocrine metastases: Where do we stand today compared to colorectal cancer? J Gastrointest Surg. 2016;20:1163-72. https://doi.org/10.1007/s11605-016-3115-1

18 Kanas GP, Taylor A, Primrose JN, Langeberg WJ, Kelsh MA, Mowat FS, et al. Survival after liver resection in metastatic colorectal cancer: Review and meta-analysis of prognostic factors. Clin Epidemiol. 2012;4:283–301. https://doi.org/10.2147/CLEP.S34285

19 Mariani P, Piperno-Neumann S, Servois V, Berry MG, Dorval T, Plancher C, et al. Surgical management of liver metastases from uveal melanoma: 16 years of experience at the Institut Curie. Eur J Surg Oncol. 2009;35:1192-7. https://doi.org/10.1016/j.ejso.2009.02.016

20 Martel G, Hawel J, Rekman J, Croome KP, Bertens K, Balaa FK, et al. Liver resection for non-colorectal, non-carcinoid, non-sarcoma metastases: A multicenter study. PLoS One. 2015;10:e0120569. https://doi.org/10.1371/journal.pone.0120569

21 Rose DM, Essner R, Hughes TMD, Tang PCY, Bilchik A, Wanek LA, et al. Surgical resection for metastatic melanoma to the liver: the John Wayne Cancer Institute experience and Sydney Melanoma Unit Experience. Arch Surg. 2001;136:950-5. https://doi.org/10.1001/archsurg.136.8.950

22 Doussot A, Nardin C, Takaki H, Litchman TD, D'Angelica MI, Jarnagin WR, et al. Liver resection and ablation for metastatic melanoma: A single center experience. J Surg Oncol. 2015;111:962-8. https://doi.org/10.1002/jso.23929

23 Zimmer L, Livingstone E, Hassel JC, Fluck M, Eigentler T, Loquai C, et al. Adjuvant nivolumab plus ipilimumab or nivolumab alone versus placebo in patients with resected stage IV melanoma with no evidence of disease (IMMUNED): A randomised, double-blind, placebo-controlled, phase 2 trial. Lancet. 2020;395:1558-68. https://doi.org/10.1016/S0140-6736(20)30417-7

24 Timis T, Burujana S, Dima D, Nistor M, Muresan XM, Cenariu D, et al. Advances in cell and immune therapies for melanoma. Biomedicines. 2025;13:98. https://doi.org/10.3390/biomedicines13010098

25 Hassel JC, Piperno-Neumann S, Rutkowski P, Baurain JF, Schlaak M, Butler MO, et al. Three-year overall survival with Tebentafusp in metastatic uveal melanoma. N Engl J Med. 2023;389:2256-66. https://doi.org/10.1056/NEJMoa2304753

26 Rahul S, Sanjiv SS, Messersmith H, Alluri KC, Ascierto PA, Atkins MB, et al. Systemic therapy for melanoma: ASCO guideline update. J Clin Oncol. 2023;41:4794-4820. https://doi.org/10.1200/JCO.23.01136

Rev Colomb Cir. 2026;41:1293-300
https://doi.org/10.30944/20117582.3222

PRESENTACIÓN DE CASO

Hallazgo incidental de lipoma glúteo gigante: Reporte de caso

Incidental finding of a giant gluteal lipoma: Case report

Óscar Alberto Andrade-Otaiza, MD[1], Miqueas Vega-Rojas, MD[1],
Sergio Andrés Gaona-Tovar, MD, MSc[1]

1 Departamento de Cirugía General, Clínica Meta, Villavicencio, Colombia.

Resumen

Introducción. Los lipomas son tumores benignos formados por tejido adiposo maduro. Aunque son frecuentes, su presentación como lipomas gigantes, definidos por un tamaño superior a 10 centímetros, en localizaciones profundas, como la región glútea, es excepcional. Estas lesiones suelen crecer lentamente y pueden ser asintomáticas o causar dolor por compresión neurovascular.

Caso clínico. Se describe el caso de un hombre de 43 años con hallazgo incidental durante una ecografía abdominal de una masa gigante en la región glútea derecha. El examen físico reveló la asimetría glútea y una masa blanda, indolora, sin signos de afectación del nervio ciático. La resonancia magnética nuclear confirmó un lipoma de 18×8,4×10 centímetros, ubicado entre los músculos glúteo mayor y medio.

Resultados. Se hizo resección quirúrgica completa mediante abordaje transglúteo, una técnica que ofrece adecuada exposición y menor disrupción en lesiones bien delimitadas. Durante el procedimiento se separaron fibras del glúteo mayor para extraer la masa encapsulada. El espécimen pesó 508 gramos y el análisis histopatológico confirmó un lipoma intermuscular. La evolución postoperatoria fue favorable, con reinicio de actividades a los 15 días y sin recidiva en controles ecográficos al año.

Conclusión. El abordaje transglúteo es una opción segura y eficiente para la exéresis de lipomas profundos, ya que permite una visualización directa y la protección de estructuras críticas, como el nervio ciático.

Palabras clave: lipoma; neoplasias de tejido adiposo; glúteos; hallazgos incidentales; procedimientos quirúrgicos operativos.

Fecha de recibido: 01/03/2026 - Fecha de aceptación: 01/04/2026 - Publicación en línea: 15/10/2026
Correspondencia: Sergio Andrés Gaona-Tovar, Carrera 59 # 44-100, Tejares del norte Casa 33, Villavicencio, Colombia. Teléfono: +57 3058290572. Dirección electrónica: sergiogaonat@gmail.com
Citar como: Andrade-Otaiza ÓA, Vega-Rojas M, Gaona-Tovar SA. Hallazgo incidental de lipoma glúteo gigante: Reporte de caso. Rev Colomb Cir. 2026;41:1293-300. https://doi.org/10.30944/20117582.3222

Este es un artículo de acceso abierto bajo una Licencia Creative Commons - BY-NC-ND https://creativecommons.org/licenses/by-nc-nd/4.0/deed.es

Abstract

Introduction. Lipomas are benign tumors composed of mature adipose tissue. Although common, their presentation as giant lipomas, defined as exceeding 10 centimeters in size, in deep locations such as the gluteal region is rare. These lesions typically grow slowly and may be asymptomatic or cause pain due to neurovascular compression.

Clinical case. We describe the case of a 43-year-old man with an incidental finding of a giant mass in the right gluteal region during an abdominal ultrasound. Physical examination revealed gluteal asymmetry and a soft, painless mass, with no signs of sciatic nerve involvement. Magnetic resonance imaging confirmed an 18 × 8.4 × 10 cm lipoma located between the gluteus maximus and gluteus medius muscles.

Results. Complete surgical resection was performed via a transgluteal approach, a technique offering adequate exposure and minimal disruption for well-defined lesions. During the procedure, the fibers of the gluteus maximus were separated to excise the encapsulated mass. The specimen weighed 508 grams, and histopathological analysis confirmed an intermuscular lipoma. The postoperative course was favorable; the patient resumed activities after 15 days, and ultrasound follow-up at one year showed no recurrence.

Conclusion. The transgluteal approach is a safe and efficient option for the excision of deep lipomas, as it allows for direct visualization and the protection of critical structures, such as the sciatic nerve.

Keywords: lipoma; adipose tissue neoplasms; buttocks; incidental findings; operative surgical procedures.

Introducción

Los lipomas son tumores benignos de origen mesenquimal, compuestos por adipocitos maduros [1,2]. Generalmente se manifiestan como masas subcutáneas, blandas, móviles e indoloras, de crecimiento lento. Aunque pueden surgir en cualquier parte del cuerpo, por lo que son denominados "tumores universales", se localizan predominantemente en el tronco y las extremidades [2,3]. Cuando son profundos, pueden situarse inter o intramusculares y alcanzar dimensiones significativas [2,4]. En la práctica clínica, las lesiones que se encuentran bajo la piel suelen medir menos de 5 cm, mientras que los lipomas profundos pueden exceder los 10 cm, lo que plantea un desafío diagnóstico diferencial con el liposarcoma [3-5].

La etiología exacta es desconocida. Se ha sugerido un vínculo con traumatismos, que podrían inducir la liberación de citocinas responsables de la diferenciación de preadipocitos. Algunos factores genéticos también influyen en una minoría de pacientes, con mutaciones descritas en el cromosoma 12 y en el gen HMGA2-LPP. Además, la incidencia aumenta en personas con obesidad, hiperlipidemia y diabetes mellitus [1-3].

Los lipomas son los tumores benignos de tejidos blandos más frecuentes, con una prevalencia aproximada de 2 % en la población y cerca del 50 % de los tumores musculoesqueléticos de partes blandas. Son más comunes en hombres y suelen aparecer entre la cuarta y sexta década de vida [1,2].

El diagnóstico es clínico cuando la presentación es típica (nódulos blandos, móviles) y el crecimiento es lento. Sin embargo, en lesiones profundas, mayores de 10 cm o con características atípicas, se recomiendan los estudios de imágenes para definir la extensión y las relaciones anatómicas. La confirmación histológica tras la resección continúa siendo el estándar de oro [2,4].

El tratamiento de elección es la exéresis completa, preferiblemente con planificación de abordaje según el plano y las estructuras comprometidas; el seguimiento busca detectar recidivas o progresión sintomática [1-4,6].

En la región glútea, los tumores lipomatosos pueden presentar cuadros atípicos (*atypical lipomatous tumour*) [5,7]. Los lipomas en el compartimento glúteo profundo representan una consideración especial. Su potencial para

extenderse a través de los forámenes pélvicos, con extensión intrapelviana y extrapelviana [8,9], puede generar síntomas compresivos, como dolor glúteo y alteraciones en la micción o defecación [10,11].

El diagnóstico diferencial con el liposarcoma bien diferenciado (*well-differentiated liposarcoma*) es crucial, especialmente en presencia de atipia, lipoblastos o características imagenológicas que superan lo esperado para un lipoma simple, lo que hace imprescindible una evaluación radiológica específica y dirigida. La resonancia magnética nuclear (RMN) o la tomografía computarizada (TC), junto con la evaluación clínica de la profundidad y el comportamiento de la lesión, son esenciales para guiar la conducta terapéutica [4,7].

El objetivo de este artículo fue documentar un caso de rara ocurrencia y describir detalladamente la técnica quirúrgica transglútea empleada para la escisión de un lipoma gigante ubicado en la región glútea profunda.

Caso clínico

Paciente masculino de 43 años que consultó por el hallazgo incidental de una masa gigante en la región glútea derecha durante una ecografía abdominal solicitada por dolor en los cuadrantes superiores. Negaba síntomas o antecedentes de traumatismo en la región glútea y cirugías previas. Al examen físico se observó asimetría de la región glútea derecha, con una masa blanda no dolorosa a la palpación, más evidente en decúbito lateral izquierdo, sin signos de compresión del nervio ciático.

Se ordenó una RMN en la que se identificó una masa de contornos bien delimitados, lobulada, entre los músculos glúteo mayor y glúteo medio derechos, con señal de grasa en todas las secuencias, septos gruesos de hasta 2,5 mm, hiperintensos en T2 y con realce tras contraste, sin restricción a la difusión, que medía 18×8,4×10 cm, sugestiva de una masa lipomatosa en glúteo derecho. Las articulaciones coxofemorales, estructuras óseas, articulaciones sacroilíacas, raíces sacras y nervios ciáticos mayores, cadenas ganglionares, estructuras vasculares y tejido celular subcutáneo no tenían alteraciones (Figura 1).

El paciente fue llevado a cirugía mediante el abordaje transglúteo por planos anatómicos (Figura 2) y se identificó una masa encapsulada que se extendía entre el glúteo mayor y el glúteo medio. Se logró la resección completa, sin



Figura 1. Resonancia magnética nuclear de la región glútea derecha, proyección axial y sagital, que reveló una masa bien definida, de configuración lobulada, localizada entre los músculos glúteo mayor y glúteo medio (circunferencia roja).

Fuente: propia de los autores.



Figura 2. El paciente fue sometido a resección quirúrgica mediante abordaje transglúteo. Se señala con la flecha azul la masa encapsulada entre el glúteo mayor y el glúteo medio.

Fuente: fotografías tomadas en cirugía por los autores.

complicaciones intraoperatorias. Se dejó un drenaje, el cual fue retirado a las 48 horas por ausencia de producido.

El espécimen fue enviado a estudio histopatológico (Figura 3) y la patología reportó un fragmento irregular amarillento de tejido adiposo, que pesó 508 g y medía 16x15x6,5 cm, con áreas hemorrágicas. Al corte era de aspecto adiposo, cruzado por algunas bandas fibrosas, confirmando el diagnóstico de tumor benigno lipomatoso.

En el postoperatorio refirió adecuada modulación del dolor y ausencia de molestias en la región glútea. A los 15 días, reinició sus actividades habituales sin limitaciones. En las consultas de control a los seis y doce meses se encontró en condiciones óptimas, con control ecográfico de la región glútea que descartó recidiva tumoral.

Discusión

Los lipomas pélvicos gigantes son extremadamente raros. En la revisión de la literatura publicada por Gecheva N, et al. [10], se identificaron solo 17 casos reportados desde 1980. La revisión de Liu DR, et al. [12], en China entre 1992 y 2012 identificó 13 pacientes con lipomas intermusculares gigantes en la región de la cadera, lo que confirma la rareza de estas presentaciones. Esta baja frecuencia contrasta con la descripción de una "hernia ciática invertida", término empleado para tumores originados en el compartimento glúteo que se hernian hacia la pelvis, como puede ocurrir con un lipoma intermuscular del glúteo que comprime el nervio ciático [5,8-10].

Entre los casos más llamativos, Litchinko A, et al. [6], documentaron en Suiza un tumor de 30×60 cm, con un peso de 20 kg. Estos tumores suelen actuar como la "punta de un iceberg". Aunque externamente parecen masas glúteas comunes, su verdadera magnitud y las complicaciones asociadas permanecen ocultas, por eso el manejo de estos tumores de gran tamaño representa un desafío quirúrgico complejo [7-9].

En la literatura se describen distintos tipos de abordajes quirúrgicos, seleccionados según la localización y extensión del tumor [10,13,14].

Cuando el tumor está confinado al músculo glúteo, se recomienda un abordaje transglúteo,



Figura 3. Fragmento irregular amarillento de tejido adiposo, con peso de 508 g y dimensiones de 16×15×6,5 cm, que presenta áreas hemorrágicas.

Fuente: propia de los autores.

pero cuando el tumor compromete el espacio profundo cercano al nervio ciático, se sugiere el abordaje infraglúteo (o interglúteo), que permite una exposición más amplia hacia el muslo. Este abordaje, descrito históricamente por Stookey en 1920 [15] y detallado por Henry en 1957 [16], es preferido por neurocirujanos para exploraciones extensas del nervio periférico y se considera superior para tumores subglúteos, ya que ofrece una disección más segura y con menor déficit funcional [13,14].

En casos con extensión intrapélvica o retroperitoneal significativa, se aconseja un abordaje transabdominal o combinado, que proporciona acceso adecuado para resecciones completas. Los pioneros en la descripción de este abordaje fueron Kerry RL, et al. [17], quienes en 1964 comunicaron el primer caso de un lipoma herniado a través del foramen ciático, denominado hernia ciática perineal "invertida". Desde entonces esta vía se ha utilizado en lipomas atípicos gigantes y sarcomas con extensión pélvica [7]. Finalmente, cuando existe compromiso perineal asociado a un tumor ciático, el abordaje indicado es el abdominoperineal, empleado en casos complejos que requieren disección combinada para asegurar la resección completa [7].

Para fines prácticos, la literatura enfatiza la elección entre los abordajes transglúteo e infraglúteo, dependiendo de la necesidad de visualización directa del nervio ciático y la extensión tumoral [13,14].

El abordaje transglúteo fue descrito originalmente por Bernhard von Langenbeck en 1874 [18] y modificado por Theodor Kocher a comienzos del siglo XX [19]. Posteriormente, Austin T. Moore lo popularizó en 1957 como el "*Southern approach*" para artroplastia de cadera, destacando su simplicidad y eficiencia [20]. Esta técnica consiste en una incisión curvilínea y la separación o división de las fibras del músculo glúteo mayor en la dirección de sus fibras para acceder a las estructuras profundas. Se considera un método seguro y rápido, ya que minimiza la disección y preserva las inserciones musculares. Sin embargo, Patil y Friedman advirtieron sobre el riesgo de daño de los paquetes neurovasculares glúteos, dado que no sigue un plano internervioso y atraviesa planos vasculares, lo que puede ocasionar atrofia muscular postoperatoria [13,14].

El abordaje infraglúteo es el estándar en neurocirugía de nervio periférico por la amplitud de exposición que ofrece. Fue discutido inicialmente por Byron Stookey en 1920 [15] y detallado por Arnold K. Henry en 1957 [16] en su obra "*Extensile Exposure"*, describiendo el desprendimiento y la reflexión medial del glúteo mayor como una "tapa glútea". Esta técnica utiliza una incisión en forma de signo de interrogación y permite una exposición más amplia y segura del nervio ciático, incluso hacia el muslo si es necesario. Patil & Friedman [14] señalaron que este abordaje proporciona mayor seguridad que el transglúteo, mientras que Bonaddio VA, et al. [13] respaldaron que la técnica de Henry ofrece menor riesgo de daño iatrogénico y menos déficit funcional.

La Tabla 1 resume las diferencias más relevantes entre los abordajes transglúteo e infraglúteo, considerando técnica, origen histórico, indicaciones, riesgos y aplicaciones quirúrgicas. En este paciente se seleccionó el abordaje transglúteo para la resección de un lipoma glúteo gigante por su trayecto directo hacia el plano subglúteo y la buena exposición que ofrece en lesiones bien delimitadas y focales. Este acceso emplea una incisión curvilínea sobre el trocánter mayor y la divulsión de las fibras del glúteo mayor en el sentido de su orientación, lo que permite avanzar al espacio profundo sin desinserciones musculares amplias, con menor disrupción de tejidos y manipulación segura del trayecto del nervio ciático.

La novedad del caso radica en priorizar el transglúteo frente al abordaje infraglúteo tradicional. En esta situación, la lesión era bien definida y localizada, y el transglúteo brindó una exposición suficiente con técnica simple

Tabla 1. Comparación entre abordajes transglúteo e infraglúteo.

Característica	Abordaje Transglúteo	Abordaje Infraglúteo
Definición y técnica muscular	Se basa en la divulsión de las fibras del glúteo mayor en la dirección de sus fibras	Implica desprendimiento y reflexión medial del glúteo mayor como colgajo miocutáneo completo ("tapa glútea")
Origen histórico	Descrito por von Langenbeck (1874) [18] y modificado por Kocher (1903) [19], panorama histórico y comparativo	Atribuido a Stookey [15] y detallado por Henry [16] como técnica extensible, discusión comparativa
Disciplina que lo prefiere	Predilecto en ortopedia (artroplastia total de cadera o cirugía acetabular)	Dominante en neurocirugía para exploración del nervio ciático proximal.
Tipo de incisión	Curvilínea o recta centrada sobre el trocánter mayor.	En forma de signo de interrogación rodeando el contorno superior y lateral del glúteo.
Grado de exposición	Focal y limitada, centrada en la articulación o lesión nerviosa específica.	Extensa y panorámica, permite visualizar el ciático desde la muesca ciática hasta el muslo posterior.
Riesgos y atrofia muscular	Mayor riesgo de atrofia y degeneración grasa (especialmente glúteo medio y vasto lateral) por denervación o trauma directo.	Más seguro desde el aspecto vascular: disección en plano avascular bajo el músculo.
Extensibilidad quirúrgica	Baja: difícil extender hacia muslo distal sin requerir una segunda incisión.	Alta: permite seguir el ciático hacia los isquiotibiales prolongando la incisión.
Indicación en tumores	Ideal para tumores localizados o intermusculares que no requieren llegar a la muesca ciática profunda.	De elección para tumores subglúteos grandes o profundos que comprimen el nervio ciático.

Fuente: elaboración propia.

y menor agresión estructural. La técnica se realizó con una incisión curvilínea centrada en el trocánter mayor, separación roma de las fibras del glúteo mayor y avance controlado hacia el plano subglúteo, identificando y protegiendo las estructuras neurovasculares. A diferencia del abordaje clásico de Kocher-Langenbeck, concebido para exposición acetabular amplia, esta variante posterior se enfocó en el compartimento subglúteo y permitió la resección en bloque sin desinsertar el músculo de su inserción femoral. El planteamiento fue coherente con la filosofía del abordaje posterior descrito por Moore, que favorece una exposición focal y el respeto de los planos, adaptada aquí a la localización tumoral subglútea [9,13,14,18-20].

La planificación quirúrgica se basó en la anatomía del caso, considerando tamaño, localización y relación con el nervio ciático, con el objetivo de lograr exposición suficiente, preservación funcional y ejecución eficiente. En este paciente, el abordaje transglúteo cumplió esos objetivos y permitió una recuperación posoperatoria ordenada.

Conclusiones

Este caso resalta que los lipomas en la región glútea son tumores benignos poco frecuentes cuyo tratamiento exige un abordaje diagnóstico y quirúrgico preciso. En este escenario, la resonancia magnética nuclear, combinada con el análisis histopatológico, aportó información clave para confirmar la naturaleza lipomatosa, delimitar la extensión anatómica y descartar patologías malignas, como el liposarcoma. La principal relevancia radica en mostrar que el abordaje transglúteo representa una opción técnica segura y menos invasiva frente al abordaje infraglúteo tradicional, cuando se trata de lesiones bien delimitadas. El desdoblamiento de las fibras del músculo glúteo mayor, sin desinserción, permitió una exposición focal adecuada, protegiendo estructuras críticas como el nervio ciático y las arterias glúteas, lo que favorece una recuperación postoperatoria acelerada.

Cumplimiento de normas éticas

Consentimiento informado: Este estudio cumple con lo establecido en la Resolución 008430 de 1993 del Ministerio de Salud de Colombia. Se obtuvo el consentimiento informado del paciente para la publicación del caso clínico y de las imágenes.

Conflictos de interés: Los autores declararon no tener conflictos de interés.

Uso de herramientas de Inteligencia Artificial: Los autores certificaron que no se emplearon herramientas de Inteligencia Artificial en la realización, análisis ni redacción del caso clínico.

Fuentes de financiación: Los autores declararon no haber recibido financiación externa para la elaboración del manuscrito.

Contribución de los autores:

- Diseño y concepción del estudio: Óscar Alberto Andrade-Otaiza, Miqueas Vega-Rojas, Sergio Andrés Gaona-Tovar.
- Adquisición de datos: Óscar Alberto Andrade-Otaiza.
- Análisis e interpretación de datos: Óscar Alberto Andrade-Otaiza, Miqueas Vega-Rojas, Sergio Andrés Gaona-Tovar.
- Redacción del manuscrito: Óscar Alberto Andrade-Otaiza, Miqueas Vega-Rojas, Sergio Andrés Gaona-Tovar.
- Revisión crítica: Óscar Alberto Andrade-Otaiza, Miqueas Vega-Rojas, Sergio Andrés Gaona-Tovar.

Referencias

1 Hombal PR. Giant gluteal lipoma: A case report and review of literature. Int J Surg Med. 2015;1:26-9. https://doi.org/10.5455/ijsm.20150513040337

2 McTighe S, Chernev I. Intramuscular lipoma: A review of the literature. Orthop Rev (Pavia). 2014;6:5618. https://doi.org/10.4081/or.2014.5618

3 Carriedo-Rico EG, García-Morato-Jorreto P. Lipoma gigante de muslo. Reporte de un caso. Acta Ortop Mex. 2017;31:248-51.

4 Nishida J, Morita T, Ogose A, Okada K, Kakizaki H, Tajino T, et al. Imaging characteristics of deep-seated lipomatous tumors: Intramuscular lipoma, intermuscular lipoma, and lipoma-like liposarcoma. J Orthop Sci. 2007;12:533-41. https://doi.org/10.1007/s00776-007-1177-3

5 Gomez-Seoane A, Oyasiji T. Gluteal liposarcoma presenting as sciatic hernia: A case report and review of literature. Int J Surg Case Rep. 2020;67:25-9. https://doi.org/10.1016/j.ijscr.2020.01.015

6 Litchinko A, Cherbanyk F, Menth M, Egger B. Giant gluteal lipoma surgical management. BMJ Case Rep. 2019;12:e229842. https://doi.org/10.1136/bcr-2019-229842

7 Skipworth RJE, Smith GHM, Stewart KJ, Anderson DN. The tip of the iceberg: A giant pelvic atypical lipoma presenting as a sciatic hernia. World J Surg Oncol. 2006;4:33. https://doi.org/10.1186/1477-7819-4-33

8 Dulskas A, Poskus E, Jurevicius S, Strupas K. Giant gluteal lipoma presenting as a sciatic hernia. Hernia. 2015;19:857-60. https://doi.org/10.1007/s10029-013-1184-6

9 López-Tomassetti Fernández EM, Hernández-Hernández JR, Ceballos-Esparragon J, Turegano-García A, Nuñez JV. Intermuscular lipoma of the gluteus muscles compressing the sciatic nerve: An inverted sciatic hernia. J Neurosurg. 2012;117:795-9. https://doi.org/10.3171/2012.7.JNS111714

10 Gecheva N, Ilkov P, Uzunov K. Transgluteal approach for excision of pelvic lipoma causing sciatic pain. J Surg Case Rep. 2024;2024:rjae704. https://doi.org/10.1093/jscr/rjae704

11 Guerado E, Aguiar F. Rectum compression by a gluteal lipoma. Lancet. 2006;368:1893. https://doi.org/10.1016/S0140-6736(06)69779-1

12 Liu DR, Li C, Chen L. Management of giant intermuscular lipoma of hips: A case report and review of literature. Mol Clin Oncol. 2013;1:369-72. https://doi.org/10.3892/mco.2013.63

13 Bonaddio VA, Payne R, Harbaugh K, Rizk E, Fox E. Infragluteal exposure for resection of subgluteal tumors: A surgical technique for accessing the sciatic nerve and notch. Cureus. 2021;13:e19349. https://doi.org/10.7759/cureus.19349

14 Patil PG, Friedman AH. Surgical exposure of the sciatic nerve in the gluteal region: Anatomic and historical comparison of two approaches. Neurosurgery. 2005;56(1 Suppl):165-71. https://doi.org/10.1227/01.neu.0000144169.84261.9d

15 Stookey B. The technic of nerve suture. JAMA. 1920;74:1380-3. https://doi.org/10.1001/jama.1920.02620200020008

16 Henry AK. Extensile exposure. 2nd ed. Edinburgh: E. & S. Livingstone Limited; 1957. p. 180-3.

17 Kerry RL, Tygart RL, Glass WW. Lipoma: A "reversed" perineal sciatic hernia. Am J Surg. 1964;107:883-4. https://doi.org/10.1016/0002-9610(64)90183-7

18 von Langenbeck B. Über die Schussverletzungen des Hüftgelenks. Arch Klin Chir. 1874;16:263-70.

19 Kocher ET. Textbook of operative surgery. Stiles HJ, editor. Edinburgh: Adam and Charles Black; 1903.

20 Moore AT. The self-locking metal hip prosthesis. J Bone Joint Surg Am. 1957;39:811-27. https://doi.org/10.2106/00004623-195739040-00005

Rev Colomb Cir. 2026;41:1301-3
https://doi.org/10.30944/20117582.3435

CARTA AL EDITOR

Humo quirúrgico por electrocauterio: Entre el riesgo potencial y la necesidad de prevención

Surgical smoke from electrocautery: Between potential risk and the need for prevention

Zuly Nicole Yañez-Saavedra, MD

Programa de Maestría en Medicina Ocupacional, Universidad Privada Antenor Orrego, Trujillo, Perú.

Doctora
Mónica Bejarano

Editora
Revista Colombiana de Cirugía

He leído con interés el artículo de revisión de Ensuncho-Hoyos C, et al. [1], quienes destacan el humo generado por el electrocauterio como una exposición ocupacional frecuente en el personal de quirófano y plantean la necesidad de fortalecer las medidas de prevención. Considero pertinente complementar esta discusión a partir de evidencia reciente, especialmente porque aún existen aspectos controversiales sobre la magnitud de los riesgos asociados con esta exposición.

El humo quirúrgico se produce durante la utilización de diferentes dispositivos de energía y contiene partículas y diversos compuestos químicos. Una revisión publicada por Tyle MR, et al. [2], en 2024 señala que el humo generado por electrocauterio contiene diferentes sustancias y partículas que pueden representar un riesgo potencial para el personal expuesto. Por ello, su presencia constituye un aspecto que debe ser considerado dentro de las medidas de seguridad del ambiente quirúrgico.

Sin embargo, es importante diferenciar entre la existencia de exposición y la demostración de daño a largo plazo. Una revisión crítica publicada por Hurst & Stewart [3] en 2024 señala que diversos estudios han encontrado niveles bajos de contaminantes en el aire respirable de los quirófanos y plantea que algunos de los riesgos atribuidos al humo de electrocauterio podrían

Palabras clave: electrocoagulación; lesión por inhalación de humo; riesgo a la salud; exposición profesional; quirófanos.

Keywords: electrocoagulation; smoke inhalation injury; health risk; occupational exposure; operating rooms.

Fecha de recibido: 29/08/2026 - Fecha de aceptación: 05/09/2026 - Publicación en línea: 15/10/2026
Correspondencia: Zuly Nicole Yañez-Saavedra, Campus Trujillo de la Universidad Privada Antenor Orrego. Av. América Sur N°. 3145, Urb. Monserrate, Trujillo, La Libertad, Perú. Teléfono: +51 44604444. Dirección electrónica: zuly_nys @hotmail.com
Citar como: Yañez-Saavedra ZN. Humo quirúrgico por electrocauterio: Entre el riesgo potencial y la necesidad de prevención Rev Colomb Cir. 2026;41:1301-3. https://doi.org/10.30944/20117582.3435

Este es un artículo de acceso abierto bajo una Licencia Creative Commons - BY-NC-ND https://creativecommons.org/licenses/by-nc-nd/4.0/deed.es

haber sido sobreestimados. Asimismo, los autores señalan que, aunque la transmisión del virus del papiloma humano mediante el humo quirúrgico constituye una preocupación teórica, todavía no existe evidencia concluyente que demuestre este mecanismo. Por tanto, aunque existe una exposición que debe ser considerada, se requiere mayor evidencia para establecer con precisión sus consecuencias clínicas a largo plazo.

La importancia del problema también se observa en estudios recientes realizados en trabajadores de quirófano. Gjini E, et al. [4], evaluaron a 101 profesionales y encontraron que el 91,1 % reportó uno o más síntomas que atribuyó a la exposición al humo quirúrgico; además, el 44,6 % desconocía cuáles eran los dispositivos recomendados para disminuir dicha exposición. De manera similar, Gezer & Bozkul [5] encontraron que el 61,9 % de los 113 participantes en su estudio no había recibido capacitación sobre humo quirúrgico y que el 85 % manifestaba molestias relacionadas con su exposición. Estos resultados resaltan la importancia de fortalecer la capacitación del personal de salud como parte de las medidas preventivas.

Otro aspecto relevante corresponde a la composición del humo generado durante determinados procedimientos. Fengxia C, et al. [6], evaluaron los hidrocarburos aromáticos policíclicos presentes en el humo producido durante procedimientos laparoscópicos y encontraron diferentes tipos de compuestos. Aunque sus concentraciones permanecieron por debajo de los niveles de riesgo carcinogénico considerados en los procedimientos estudiados, los autores señalan que no debe ignorarse el posible efecto tóxico de estos componentes sobre la salud de los trabajadores. Este hallazgo refuerza la necesidad de interpretar la evidencia de manera cuidadosa, considerando que la exposición puede variar según el tipo de procedimiento y las condiciones en las que se genera el humo.

A pesar de estas incertidumbres, estimo razonable adoptar medidas destinadas a reducir la exposición. Tyle MR, et al. [2] señalaron que, ante la falta de evidencia suficiente sobre algunos efectos en seres humanos, deben considerarse medidas precautorias para proteger al personal de quirófano. Entre ellas se encuentran los sistemas de evacuación del humo y otras estrategias destinadas a disminuir la exposición del personal.

Desde la perspectiva de la salud ocupacional, sería importante que los establecimientos de salud incorporen el humo quirúrgico dentro de sus programas de identificación y control de riesgos. Además, deberían desarrollarse investigaciones que evalúen conjuntamente la exposición ambiental, la frecuencia y duración de los procedimientos, el uso de sistemas de evacuación y la presencia de síntomas en los trabajadores. Esto permitiría establecer con mayor claridad qué condiciones incrementan la exposición y qué medidas resultan más efectivas.

En conclusión, coincido con Ensuncho-Hoyos C, et al. [1] en que el humo generado por electrocauterio merece mayor atención dentro del ambiente quirúrgico. No obstante, considero necesario mantener una posición equilibrada: existe evidencia de exposición y de síntomas relacionados con ella, pero todavía existen incertidumbres sobre la magnitud de algunos efectos a largo plazo. Por ello, mientras se desarrolla mayor investigación, resulta razonable fortalecer la capacitación, implementar medidas destinadas a reducir la exposición y promover la vigilancia de la salud ocupacional del personal de quirófano.

Cumplimiento de normas éticas

Consentimiento informado: La presente Carta al Editor se elaboró a partir del análisis y discusión de literatura científica previamente publicada. No involucró la participación directa de seres humanos, animales, muestras biológicas ni datos personales identificables. Por lo tanto, no requirió consentimiento informado ni aprobación por un comité de ética.

Conflictos de interés: La autora declaró no tener conflictos de interés.

Uso de Inteligencia Artificial: Para la elaboración de este manuscrito se utilizaron tecnologías de inteligencia artificial como herramienta de apoyo para la organización y mejora de la redacción del texto. La selección de la

literatura científica, la verificación de las referencias, el análisis crítico, la interpretación de la información y la versión final del manuscrito fueron realizados y revisados por la autora, quien asume la responsabilidad sobre el contenido presentado.

Fuentes de financiación: La presente carta no recibió financiación específica de instituciones públicas, privadas o comerciales.

Referencias

1 Ensuncho-Hoyos C, Barguil-Fernández de Castro SE, Lara-Fortich D, De Moya-Jaramillo HA. El humo del electrocauterio, el riesgo olvidado y minimizado de la cirugía. Rev Colomb Cir. 2024;39:459-66. https://doi.org/10.30944/20117582.2461

2 Tyle MR, Olafson A, Hiro ME, Payne WG. Clearing the smoke: The evidence behind risk of electrocautery smoke and mitigation strategies. Plast Reconstr Surg Glob Open. 2024;12:e6039. https://doi.org/10.1097/GOX.0000000000006039

3 Hurst RD, Stewart CL. Hazards of surgical smoke from electrocautery: A critical review of the data. Am J Surg. 2024;233:29-36. https://doi.org/10.1016/j.amjsurg.2024.02.017

4 Gjini E, Terzoni S, Carelli L, Lodini R, Ferrara F, Rosato M, et al. The risks of exposure to surgical smoke in operating room staff: A cross-sectional observational study. Work. 2025;81:2678-84. https://doi.org/10.1177/10519815251319230

5 Gezer D, Bozkul G. Assessment of surgical smoke knowledge and exposure symptoms of the operating room team: A Turkish sample. ANZ J Surg. 2025;95:222-7. https://doi.org/10.1111/ans.19316

6 Fengxia C, Jin D, Lian A. Surgical smoke-related occupational injuries among medical professionals in the operating room. J Int Med Res. 2025;53:3000605251347553. https://doi.org/10.1177/03000605251347553

Revista Colombiana de Cirugía

Volumen 41, enero-diciembre de 2026, números 1, 2, 3, 4, 5 y 6

Índice de autores

Abrego-Vázquez JA, 1125
Acelas-Ortiz DA, 717
Acero-González AR, 305
Acuña-Paz y Miño D, 182
Agudelo HH, 191
Agudelo-Murillo MF, 494
Aguirre-Flórez M, 1132
Aguirre-Sánchez P, 218
Ahmed DES, 1201
Alarcón-Niño I, 917
Alarcón-Prada AG, 349
Álvarez-Herrera L, 643
Álvarez-Tamayo AA, 1250
Alvis-Zakzuk NR, 763
Alzate-Granados JP, 95, 694
Alzate-Ricaurte S, 116
Amaya-Betancourt M, 1061, 1277
Andrade-Otaiza OA, 1293
Anduquia-Garay F, 392, 501, 821
Ángel-Correa M, 108
Ángel-Medina JC, 779
Ángel-Vargas S, 476
Antía-Franco S, 524
Apodaca-Torres FR, 679
Aranda A, 191
Arango F, 745
Arango LD, 494
Arbeláez-Agudelo M, 524
Arbeláez-Lelión D, 40, 1038
Arcos-Ramírez M, 653
Arenas-Trillos SN, 621
Arévalo-Guerra OF, 108
Argoti-Olivero CA, 621
Argüelles-Rodríguez S, 1024
Arias AA, 589
Arias-Flórez M, 1132
Arias-Silva S, 389
Ariza AM, 486
Arraut-Gámez RE, 821, 1116
Arredondo-Mora N, 200, 688
Arturo-Arias BL, 536
Ascencio-Jaramillo N, 130, 945, 1182
Ávila-Mercado O, 1142
Badiel-Ocampo M, 130
Ballén MA, 1153
Ballén-Vanegas MA, 176
Baquero-García RL, 826
Barbosa RE, 62
Barbosa-Villalba G, 153
Bareño-Silva J, 88
Barguil-Fernández de Castro S, 818
Barrera-Cuesta N, 562
Barrera-Latorre M, 606, 1244
Barrios AJ, 551
Basuri-Guzmán FC, 653
Bejarano M, 20, 246, 389, 706, 1105
Beltrán-Pachón P, 476
Benavides-Lozano N, 1182
Benavides-Meneses DE, 1210
Bencardino FN, 973
Benítez JP, 589
Benito-Flórez EJ, 857
Bermeo-Botero C, 1116
Best CD, 793
Betancourt M, 116
Betancur-García N, 207
Blanco-Guerrero DRY, 494
Blanco-Guerrero DRY, 501
Bolaños-Lamilla DM, 779
Borráez-Martínez MC, 289, 349, 494
Borráez-Segura BA, 170, 246, 392, 494, 501, 610, 679, 821
Botache WF, 731
Botero D, 116
Botero-Giraldo V, 524
Bracamontes-Patiño G, 1046
Braghetto I, 679
Briceño E, 589
Briceño-Calderón LJ, 419
Briones-Hernández JE, 1046
Brito IC, 53
Burgos-García MV, 836
Bustamante-Manquillo SF, 95
Caballero A, 589
Cabas S, 153, 763
Cabezas-Bravo SM, 1210
Cabrera-Arcas A, 1231
Cabrera-Portilla W, 218
Cabrera-Vargas LF, 1161, 1192
Cadavid-Congote A, 866
Caicedo Y, 706
Calle-García E, 779
Calvay-Salinas M, 1030
Calvo-Espino P, 852
Camacho-Neciosup R, 1030
Camargo NF, 74
Camargo-Abello AF, 917
Camelo-Pardo G, 717, 981, 989
Canal-Forero JE, 405
Cantillo-Orozco EA, 634
Cantillo-Quintero JD, 981, 989
Capacho AN, 62
Capre-Pereira J, 706
Carrillo-Herrera GM, 614
Carvajal-Pérez LD, 207
Castiblanco-Delgado DS, 1153
Castilla-Barbosa DA, 981
Castrillón-Lozano JA, 1076
Castro C, 386
Castro-Carmona S, 339
Castro-Leal CA, 826
Castro-López D, 329

Castro-Villegas F, 754
Celis JJ, 191
Cervera-Bonilla S, 626
Chacón-Loaiza I, 1076
Chala AI, 536
Chanci-Drago R, 562, 724
Charfuelan-Caicedo JD, 754
Chávez J, 724
Cock MJ, 706
Collazos-Posso DA, 779
Conde-Botelho G, 579
Correa C, 320
Correa-Cote JC, 88
Correa-Ortíz JR, 917
Cristancho-Torres L, 389
Cuadrado-Franco DM, 626
Cuadrado-Guevara RA, 261
Daes J, 965
Dagnesses-Fonseca JO, 852
De Andrés-Gómez A, 973
de Francisco-Zambrano J,826
De La Peña-Restrepo LE, 779
De León-Fernández N, 821
de los Ríos A, 116
de Valdenebro-Herrera S, 1182
Del Pielago-Meoño A, 1030
del Valle-Pérez M, 562
Delgado CA, 643
Delgado VM, 191
Delgado-Arias L, 329
Díaz-Cuervo F, 1277
Díaz-Montes de Oca N, 1008
Díaz-Quintero W, 329
Díaz-Rivera MC, 682
Díaz-Sánchez M, 1277
Domínguez-Torres LC, 252, 305, 456, 466, 907
Donat-Garrido M, 852
Duarte AA, 724
Durán-Aguilarte B, 1008
Encinas-Llica R, 933
Ensuncho-Hoyos CF, 818, 1247
Ensuncho-Hoyos CR, 818, 1247
Erazo-Erazo MC, 501
Escobar N, 1192
Escobar-Castañeda F, 1192
Esmeral-Leal ME, 273
Espín-Lanz E, 74
Estrada-Londoño S, 1116
Failoc-Rojas VE, 1030
Fajardo N, 116
Figueroa-Avendaño CE, 1132
Figueroa-Gutiérrez LM, 261
Figueroa-Quesada L, 392
Flores-Palacios R, 933
Flórez GS, 53
Flórez-Arango N,356
Flórez-Dussán GS, 494
Flórez-Muñoz E, 88
Flórez-Soto V, 536
Forero-Ramírez N, 1277
Franco-Marín D, 62
Galán-Pulido HG, 1153
Gallegos-Hernández JF, 1125
Gallego-Zuluaga MJ, 562
Ganem-Tamayo JF, 621
Gaona-Tovar SA, 1293
García AF, 116
García-Casilimas GA, 579, 998
García-Castro G, 682
García-Chica S, 329
García-De La Rosa D, 965
García-Espada C,1116
García-López A, 153, 763
Garizábalo-Dávila CM, 1161
Gil-Quintero F, 200, 688
Giraldo-Campillo D, 1268
Girón-Luque F, 153, 763
ISTColombiaCollaborativeGroup, 494
Gómez-Bonilla L, 1244
Gómez-Carrillo D, 1061
Gómez-Gómez LC, 261
Gómez-González JF, 1132
Gómez-Gutiérrez MA, 917
Gómez-Monroy DF, 170
Gómez-Montero A, 153, 763
Gómez-Raigosa J, 392
Gómez-Rodríguez DP, 1210
Gómez-Vera CE, 745
Gonzáles-Cano JM, 524
González MF, 486
González-De Godos A, 426
González-Grajeda JL, 1142
González-Hadad A, 108
González-Pérez LA, 1260
González-Urrea M, 1068
Granada-Vásquez I, 170
Guerra-Ángel RJ, 397
Guerreiro-Caamaño A, 793, 1231
Guerrero I, 706
Guerrero-Villota JC, 419
Guevara R, 53
Gutiérrez-Moreno O, 200, 688
Guzmán-Arango N, 724
Hanssen-Londoño A, 280
Herbella FAM, 679
Hernández MA, 53
Hernández-Hernández DM, 1125
Herrera C, 551
Herrera MA, 108
Herrera-Almario GE, 1061
Herrera-Chaparro JA, 140
Herrera-Matta JJ, 955
Herrera-Mendoza SE, 517
Herrera-Toro N, 562
Herrera-Vargas JS, 339
Higuera-Jaramillo IA, 182
Hincapie LM, 501
Holguín JG, 706
Hoyos S, 724
Huaycani-Aduviri J, 933
Inglés-Sanz C, 182
Jaimes-González CV, 289, 349
Jaramillo-Escobar SL, 411, 524, 634
Jaramillo-Paredes JNA, 998
Jefferson-Delgado A, 163
Jiménez G, 53
Jiménez LJ, 140
Jiménez-Moreno J, 405
Junca-Burgos EG, 579
Katayama RC, 679
Kestenberg A, 706
Lacayo-Holmann L, 945
Larios-Castillo JR, 1028
Lasprilla-Mogollón N, 857
Leyton-Luna E, 779
Lima-Pérez MA, 653
Linares CE, 320
Llerena-Cobián G, 836
Llerena-Freire LF, 1171
Lloreda-Cabal C, 1192
Loaiza-Romero S, 108
Lombana LJ, 1192
Londoño-Barrientos M, 643
Londoño-Castro ML, 1283
López CA, 643
López-Arias JC, 140
López-López V, 501
López-Ramírez Y, 88
López-Uribe F, 356
Lora-Aguirre A, 551

Lozano-Colón MD, 779
Lozano-Suárez N, 509
Luna-Jaspe C, 1161
Madrigal-Montoya A, 706
Mahmoud OA, 1201
Maldonado-Cañón K, 925
Maldonado-Escalante J, 925
Maldonado-Lozano JM, 397
Mamani-Cruz R, 933
Manrique-Hernández EF, 717, 981, 989
Marcos-Enriquez JC, 955
Marini CP, 793, 1231
Martín-Esteban ML, 426
Martínez-Forero N, 289, 349
Martínez-Gutiérrez JS, 305
Martínez-Hincapié CI, 509
Martínez-Maya JD, 339
Martínez-Mier G, 1142
Mateus-López GF, 397
Medina AF, 1024
Medina R, 731
Mejía D, 1038
Mejía GA, 808
Mejía-Bueno AM, 29
Mejía-Isaza DE, 866
Melo-Sierra IA, 844
Mendivil-Silva CE, 173
Mendoza-Arango MC, 339
Merchán-Buitrago T, 998
Mesa-Mesa S, 356
Milián-Berrío MM, 1132
Molina A, 551
Molina G, 925
Molina-Marín JD, 509
Molina-Valencia JL, 29
Mongui D, 476
Monroy-Gómez MC, 1053
Montañez NG, 1024
Monterrosa-Montes RJ, 95, 694, 1210
Montes-Pérez YI, 1142
Montoya-Barrera JM, 476
Montoya-Monsalve A, 1053
Moreno-Bedoya S, 1053
Moreno-Gómez GA, 1132
Motta A, 925
Muñetones D, 53
Muñoz CJ, 140
Muñoz-Escandón AM, 1161
Muñoz-González S, 339
Muñoz-Jaramillo P, 579
Muñoz-Ordóñez JJ, 1223
Muñoz-Ortíz N, 945
Murcia-Ramos MJ, 40, 1038
Murphy M, 509
Nieves-Rico AA, 153
Núñez-Rocha RE, 1061
Obregón-Vergel VS, 717
Ocampo-Aguirre HM, 945, 1182
Ocazionez-Cardozo FJ, 40
Olivares-Villa RP, 1028
Olivera D, 53, 551
Oliveros-Griman A, 1008
Ordóñez CA, 452, 899
Ordóñez-Arenas L, 116
Ordóñez-Sullón C, 218
Orozco-Martínez M, 329
Orozco-Martínez S, 329
Ortiz-Maldonado AL, 1125
Pacheco-Sánchez D, 426
Padrón OL, 74
Páez K, 1008
Palmisano EM, 895
Pardo-Jiménez LM, 456
Parra-Hernández DS, 717
Parra-Penagos LF, 844
Patiño-Cortés AF, 88
Pauli EM, 965
Penagos DF, 589
Peña-Paredes LF, 998
Peralta-Vera MJ, 411
Perdomo-Cortés C, 501
Pérez D, 74
Pérez-Ariza V, 925
Pérez-Imbachí HF, 706
Pérez-Moreno A, 844
Pérez-Noreña S, 501
Pérez-Rivera CJ, 925, 1024
Pérez-Salcedo FR, 621
Pérez-Tirado AA, 873, 1078
Pertuz-Torres AM, 873
Petrone P, 246, 297, 367, 793, 1015, 1101, 1231
Pineda-Garcés C, 1283
Pinillos-Navarro PC, 476
Pino LF, 130, 589
Prada-Liévano SA, 925
Puerta-Suárez LS, 536
Quejada-Cuesta S, 339
Quintero-Melo V, 844
Quintero-Uribe MP, 1182
Quispe-Mamani L, 933
Rada-Estarita A, 280
Radilla-Acevedo AK, 1125
Ramírez-Cardona T, 207
Ramírez-Cuellar AT, 270, 374
Ramírez-Giraldo C, 494
Ramírez-Herrán W, 866
Ramírez-Hurtado M, 273, 1068
Ramírez-Pérez JC, 252
Ramírez-Salazar MA, 339
Ramírez-Villada R, 779
Ramón-Baviera Martínez M, 973
Ramos-Vilca A, 933
Rebellón I, 706
Rebellón-Martínez I, 536
Restrepo-Jaller JM, 1076
Reyes-Romero K, 866
Reyes-Romero KE, 29, 634, 1268
Reyes-Ruiz JM, 1142
Riaños-Santos J, 945
Rico-Juri JM, 419, 754
Rincón-Barbosa O, 200, 688
Ríos-Acuña S, 808
Ríos-Dueñas EG, 614, 917
Riscanevo C, 53
Riscanevo-Bobadilla C, 551
Rivera-Gómez AY, 731
Rivera-Pama PC, 731
Rivera-Parra JD, 95
Rivera-Roncal A, 218
Riveros-Loaiza LM, 826
Rizk MA, 1201
Rodríguez-Alegría C, 955
Rodríguez-Álvarez PC, 614
Rodríguez-Camargo RD, 694
Rodríguez-Cuevas G, 694, 1210
Rodríguez-Gómez SA, 1046
Rodríguez-Gutiérrez MM, 494
Rodríguez-Potes AJ, 1078
Rodríguez-Sabogal CA, 688
Rodríguez-Sanz B, 426
Rojas LA, 989
Rojas-Gómez MC, 486, 626
Rojas-Gómez S, 486, 626
Romero-Espitia WD, 29
Romero-Serrano SA, 40
Rosales-Parra MA, 29, 153
Rosales-Parra ND, 29, 411

Rubio-Hernández AR, 873
Rubio-López L, 852
Rueda-Donado JG, 1250
Ruiz JP, 551
Ruíz W, 925
Ruiz-Grajales AE, 88
Ruiz-Niño GV, 1283
Ruiz-Trujillo J, 95
Ruiz-Trujillo V, 95
Ruvalcaba-Vallarta JM, 1046
Saavedra V, 808
Salamanca WH, 74
Salas F, 386
Salas-Espinosa PA, 945
Salazar S, 476
Salazar-Ochoa S, 724
Salazar-Palacio C, 29
Salcedo-Herrera S, 763
Salcedo-Miranda DF, 857
Salgado-Uribe S, 1038
Salinas-Loaiza LA, 320
Sanabria AE, 24
Sanabria-Quiroga ÁE, 252, 466, 907
Sánchez de Guzmán G †, 486
Sánchez H, 386
Sánchez-Arco AM, 793, 1231
Sánchez-De Rojas EA, 973
Sánchez-Delgado JG, 1260
Sánchez-Pignalosa C, 606
Sandoval JG, 907
Santacruz-Ramírez SA, 945
Santa-Gil V, 494, 501
Santamaría-Ávila LA, 1153
Sarmiento-Narváez LF, 1068
Schlotmann F, 679
Sepúlveda-Bastilla SM, 634
Serna-Corredor DS, 562
Serna-Rentería JC, 524
Serna-Trejos JS, 779
Serna-Vanegas LF, 610
Serrano-Gamboa MA, 40
Sierra DO, 456
Sierra-Succar L, 1247
Sierra-Torres CH, 140
Silva-López JH, 176
Silva-Redondo A, 1192
Solano-Toro DM, 207
Suárez L, 53
Suárez-Gómez SA, 1192
Suárez-Rodríguez RA, 857
Tarazona-Bautista CA, 1268, 1283
Tarazona-León C, 717, 981, 989
Tarrasa-Peiró FJ, 973
Téllez-Fina C, 754
Tenazoa-Villalobos JR, 836
Timarán-Rodríguez RF, 29
Tkach-Tuati B, 1008
Toro-Vásquez JP, 524
Trejo-Quistanchala DZ, 1210
Trespalacios-Guzmán KV, 1028
Uribe-Múnera JA, 29, 411
Urrego-Montoya YC, 1153
Urzola RM, 389
Valbuena D, 62
Vallejo-Soto JC, 1250
Vanegas-Ballesteros M, 717, 981, 989
Vanín-Aguas A, 754
Varela-Alzate M, 610
Vargas JI, 53
Vargas-Bedoya DC, 170, 501
Vassallo-Palermo M, 1008
Vazconez J, 486
Vázquez-Tolosa A, 182
Vega NV, 551
Vega-Peña NV, 252, 305, 456, 466, 895, 907
Vega-Rojas M, 1293
Velasco-Muñoz V, 1192
Velásquez-Castro LM, 610
Velásquez-Hoyos A, 1053
Velásquez-Trujillo P, 1182
Vélez-Bernal JL, 494
Venegas-Sánchez JJ, 1268
Vergara FA, 717, 981, 989
Villada-Ochoa OA, 29, 524
Villalba-Ferrer F, 973
Villamil-Alzate DA, 745
Villamizar-Benesch FE, 688
Villarreal V, 614
Visconti-Lopez FJ, 1161
Yan-Quiroz EF, 836
Yañez-Saavedra ZN, 1301
Yarala-Vásquez AG, 779
Yee-Acendra AHM, 1028
Zabaleta A, 74
Zapata-Palomino M, 419, 754
Zuluaga M, 589
Zuluaga S, 589
Zuluaga-Bedoya M, 1068
Zuluaga-Galeano C, 1260
Zuluaga-Restrepo JD, 1260
Zuñiga-Escorce KM, 1116
Zúñiga-Gaitán IA, 754
Zurita-Medrano N, 517

Revista Colombiana de Cirugía

Volumen 41, enero-diciembre de 2026, números 1, 2, 3, 4, 5 y 6

Índice de artículos

Editoriales

Brecha de género en cirugía
Bejarano M 20

Cuatro décadas de consolidación científica — Revista Colombiana de Cirugía
Bejarano M, Petrone P, Borráez-Segura BA 246

Educación en Cirugía de Trauma y Emergencias: Tradición, consolidación, innovación y futuro
Ordóñez CA 452

Financiación de cirujanos en Sudamérica
Herbella FAM, Katayama RC, Schlotmann F, Apodaca-Torres FR, Braghetto I, Borráez-Segura BA 679

De la comunicación a distancia a la formación expandida: Evolución de la enseñanza en cirugía
Palmisano EM, Vega-Peña NV 895

Cuarenta años de la Revista Colombiana de Cirugía: Escribir, preservar y proyectar el legado de la cirugía
Petrone P 1101

Artículos especiales

Lucja Frey y la complicación que marcó la cirugía parotídea: El origen del síndrome de Frey
Sanabria AE 24

Cuidar al que cuida. Una mirada crítica y compasiva al bienestar del cirujano
Ramírez-Cuellar AT 270

Oración Maestros de la Cirugía Colombiana: Operar para curar, enseñar para permanecer. Seis pilares para una carrera académica en Cirugía
Ordóñez CA 899

Escribir la cirugía: Historia, memoria y legado de las revistas quirúrgicas
Bejarano M 1105

Artículos de reflexión

Balance vida-trabajo en profesionales de la salud: Revisión y reflexiones sobre un desafío persistente
Esmeral-Leal ME, Ramírez-Hurtado M 273

Ética y educación

Evaluación del uso de modelos de simulación de baja fidelidad en la enseñanza de anastomosis vasculares
Rosales-Parra ND, Molina-Valencia JL, Salazar-Palacio C, Uribe-Múnera JA, Timarán-Rodríguez RF, Romero-Espitia WD, Reyes-Romero KE, Mejía-Bueno AM, Villada-Ochoa OA, Rosales-Parra MA 29

Modelo de *Trauma Rounds* multidisciplinarios como estrategia de mejora educativa en trauma: Experiencia multicéntrica liderada por residentes en Colombia
Serrano-Gamboa MA, Arbeláez-Lelión D, Murcia-Ramos MJ, Ocazionez-Cardozo FJ, Romero-Serrano SA 40

La cirugía académica y la felicidad
Domínguez-Torres LC, Vega-Peña NV, Ramírez-Pérez JC, Sanabria-Quiroga ÁE..... 252

Mentoría quirúrgica 4.0: Innovación sin deshumanización en la enseñanza de la cirugía
Cuadrado-Guevara RA, Gómez-Gómez LC, Figueroa-Gutiérrez LM..... 261

La investigación en la residencia: ¿Debemos reconfigurar su propósito?
Pardo-Jiménez LM, Vega-Peña NV, Domínguez-Torres LC, Sierra DO..... 456

El cirujano confiable: ¿Un nuevo modelo a seguir?
Vega-Peña NV, Domínguez-Torres LC, Sanabria-Quiroga AE..... 466

Del razonamiento individual a la construcción colectiva: La argumentación clínica colaborativa y la promoción del aprendizaje en estudiantes de medicina
Díaz-Rivera MC, García-Castro G..... 682

Análisis longitudinal del síndrome de desgaste profesional en residentes de cirugía colombianos entre 2015-2025
Domínguez-Torres LC, Vega-Peña NV, Sandoval JG, Sanabria-Quiroga AE..... 907

Democratizando la simulación quirúrgica: Desarrollo de un phantom para práctica de procedimientos ecoguiados de bajo costo en residencia quirúrgica
Arraut-Gámez RE, García-Espada C, Estrada-Londoño S, Bermeo-Botero C, Zuñiga-Escorce KM..... 1116

Artículos originales

Cinco años, una escala, un objetivo: Resultados clínicos de la miotomía de Heller en acalasia
Hernández MA, Brito IC, Vargas JI, Guevara R, Jiménez G, Suárez L, Riscanevo C, Olivera D, Muñetones D, Flórez GS..... 53

Factores asociados a íleo posoperatorio en pacientes con cáncer colorrectal sometidos a cirugía bajo el protocolo ERAS en la Clínica Universitaria Colombia durante el periodo 2019-2024
Franco-Marín D, Capacho AN, Barbosa RE, Valbuena D..... 62

Factores asociados a recaída temprana posterior a resección hepática en pacientes con metástasis de cáncer colorrectal
Espín-Lanz E, Camargo NF, Pérez D, Zabaleta A, Salamanca WH, Padrón OL..... 74

Calidad del reporte de patología en cáncer colorrectal en tres centros hospitalarios de la ciudad de Medellín
López-Ramírez Y, Patiño-Cortés AF, Bareño-Silva J, Flórez-Muñoz E, Ruiz-Grajales AE, Correa-Cote JC..... 88

Exploración quirúrgica inmediata versus manejo selectivo en lesiones penetrantes del cuello: Revisión sistemática de morbilidad, mortalidad y la necesidad de intervenciones terapéuticas adicionales
Monterrosa-Montes RJ, Ruiz-Trujillo V, Rivera-Parra JD, Bustamante-Manquillo SF, Ruiz-Trujillo J, Alzate-Granados JP..... 95

Impacto de la implementación de una clasificación estandarizada en el manejo del trauma de hipofaringe: Estudio de cohorte retrospectivo comparativo
Arévalo-Guerra OF, Ángel-Correa M, Loaiza-Romero S, Herrera MA, González-Hadad A 108

La tríada crítica en el trauma pediátrico: Construcción de un modelo predictivo para transfusión masiva
Ordóñez-Arenas L, Alzate-Ricaurte S, Betancourt M, Botero D, Fajardo N, de los Ríos A, García AF..... 116

TASH *score* e Índice de Shock son mejores que ABC *score* como predictores de transfusión masiva en pacientes con trauma
Ascencio-Jaramillo N, Badiel-Ocampo M, Pino LF 130

Percepción de la especialidad de Cirugía general: De los *baby boomers* a la generación "Z", ¿qué ha cambiado?
Hanssen-Londoño A, Rada-Estarita A 280

Perspectivas del proceso de admisión a especialidades médico-quirúrgicas en Colombia
Martínez-Forero N, Borráez-Martínez MC, Jaimes-González CV 289

Acoso moral en hospitales públicos de la provincia de Buenos Aires, Argentina: Estudio prospectivo de actualización – Diez años después
Petrone P 297

Luces y sombras de la cirugía en horario extendido
Martínez-Gutiérrez JS, Vega-Peña NV, Domínguez-Torres LC, Acero-Gonzalez AR 305

Mascotas en el entorno hospitalario: Una estrategia para la humanización
Salinas-Loaiza LA, Linares CE, Correa C 320

Desempeño de las escalas AIR y Alvarado y los criterios de SIRS para predecir apendicitis aguda complicada en adultos: Estudio retrospectivo en La Dorada, Caldas (2021–2022)
Orozco-Martínez S, Orozco-Martínez M, Díaz-Quintero W, Delgado-Arias L, Castro-López D,García-Chica S 329

Caracterización de la población sometida a herniorrafia inguinal laparoscópica en centros de alta complejidad en el Departamento de Antioquia
Quejada-Cuesta S, Muñoz-González S, Ramírez-Salazar MA, Castro-Carmona S, Mendoza-Arango MC, Herrera-Vargas JS, Martínez-Maya JD 339

Epidemiología, manejo quirúrgico y estrategias de reconstrucción en cáncer de cavidad oral: experiencia en un centro de referencia colombiano
Montoya-Barrera JM, Pinillos-Navarro PC, Ángel-Vargas S, Mongui D, Beltrán-Pachón P, Salazar S 476

Manejo quirúrgico de tumores benignos de la glándula parótida: Experiencia de una década en un hospital universitario
Rojas-Gómez S, González MF, Rojas-Gómez MC, Ariza AM, Vazconez J, † Sánchez de Guzmán G 486

Tumores estromales gastrointestinales y su asociación con otras neoplasias. Estudio de cohorte retrospectiva multicéntrico
Blanco-Guerrero DRY, Borráez-Segura BA, Ramírez-Giraldo C, Santa-Gil V, Rodríguez-Gutiérrez MM, Agudelo-Murillo MF, Vélez-Bernal JL, Arango LD, Flórez-Dussán GS, Borráez-Martínez MC; GISTColombiaCollaborativeGroup 494

Utilidad de la variación de la proteína C reactiva en la predicción de complicaciones postoperatorias en pacientes con gastrectomía total
Blanco-Guerrero DRY, Borráez-Segura BA, Santa-Gil V, Vargas-Bedoya DC, Anduquia-Garay F, Hincapie LM, Erazo-Erazo MC, Pérez-Noreña S, Perdomo-Cortés C, López-López V 501

Neuroestimulación sacra como tratamiento curativo para la incontinencia fecal: Experiencia en Colombia
Molina-Marín JD, Martínez-Hincapié CI, Lozano-Suárez N, Murphy M 509

Resultados clínicos en la colecistectomía vía laparoscópica implementando la evolución de la técnica de disección en frío parcial y total en pacientes de la clínica Medihelp de la ciudad de Cartagena atendidos entre 2021 y 2024
Herrera-Mendoza SE, Zurita-Medrano N 517

Colecistectomía difícil: Comparación de los resultados de la colecistectomía subtotal laparoscópica versus otras técnicas en dos centros de alta complejidad
Gonzáles-Cano JM, Jaramillo-Escobar SL, Toro-Vásquez JP, Serna-Rentería JC, Antía-Franco S, Arbeláez-Agudelo M, Botero-Giraldo V, Villada-Ochoa OA 524

Rendimiento de marcadores paraclínicos y ecográficos para el diagnóstico de coledocolitiasis en pacientes con colelitiasis en un hospital de tercer nivel de Manizales, Colombia
Rebellón-Martínez I, Arturo-Arias BL, Puerta-Suárez LS, Flórez-Soto V, Chala AI 536

Abordaje quirúrgico simultáneo de reconstrucción de pared abdominal y paniculectomía: Experiencia en la Clínica Universitaria Colombia
Riscanevo-Bobadilla C, Lora-Aguirre A, Ruiz JP, Vega NV, Barrios AJ, Olivera D, Herrera C, Molina A 551

Pleurodesis con sellante de fibrina: Una alternativa válida – Experiencia en un centro colombiano
Arredondo-Mora N , Rincón-Barbosa O, Gutiérrez-Moreno O, Gil-Quintero F, Villamizar-Benesch FE, Rodríguez-Sabogal CA 688

Criterios de selección y personalización para el uso de cirugía bariátrica y medicamentos en adultos con obesidad: Una revisión sistemática
Monterrosa-Montes RJ, Rodríguez-Camargo RD, Rodríguez-Cuevas G, Alzate-Granados JP 694

Validación de Colon Leakage Score como herramienta predictiva de filtración de anastomosis en cirugía colorrectal mayor del lado izquierdo
Capre-Pereira J, Pérez-Imbachí HF, Caicedo Y, Holguín JG, Guerrero I, Rebellón I, Bejarano M, Madrigal-Montoya A, Cock MJ, Kestenberg A 706

Resultados de pancreatoduodenectomía en pacientes menores de 70 años versus pacientes de 70 años o más. Estudio comparativo
Tarazona-León C, Vanegas-Ballesteros M, Vergara FA, Parra-Hernández DS, Obregón-Vergel VS, Acelas-Ortiz DA, Camelo-Pardo G, Manrique-Hernández EF 717

Supervivencia a largo plazo tras cirugía radical por adenocarcinoma pancreático en un centro de alta complejidad en América Latina
Hoyos S, Guzmán-Arango N, Chanci-Drago R, Salazar-Ochoa S, Duarte AA, Chávez J 724

Construcción y validación de un modelo predictivo del riesgo de isquemia intestinal en adultos con hernia inguinal encarcelada
Rivera-Pama PC, Medina R, Botache WF, Rivera-Gómez AY 731

Efecto de la terapia esclerosante mediante la técnica de Tessari en la calidad de vida de pacientes con enfermedad venosa crónica
Villamil-Alzate DA, Gómez-Vera CE, Arango F 745

Eficacia y seguridad del tacrolimus en monoterapia a dosis bajas en trasplante hepático: Experiencia en un hospital nivel IV de Cali
Rico-Juri JM, Vanín-Aguas A, Castro-Villegas F, Zapata-Palomino M, Zúñiga-Gaitán IA, Charfuelan-Caicedo JD, Téllez-Fina C 754

Características clínicas y análisis integral de costos directos médicos y no médicos previos al trasplante renal en Colombia
Cabas S, Alvis-Zakzuk NR, Salcedo-Herrera S, García-López A, Gómez-Montero A, Girón-Luque F 763

Perfil epidemiológico y clínico de tumores cardíacos: Experiencia de un centro de cuarto nivel de referencia
Gómez-Gutiérrez MA, Camargo-Abello AF, Alarcón-Niño I, Correa-Ortíz JR, Ríos-Dueñas EG 917

Predictores de mortalidad temprana y resultados a largo plazo en pacientes llevados al procedimiento de Bentall en un centro de referencia en Colombia: Un estudio de cohorte retrospectivo
Maldonado-Cañón K, Pérez-Rivera CJ, Pérez-Ariza V, Motta A, Prada-Liévano SA, Ruíz W, Molina G, Maldonado-Escalante J 925

Discordancia diagnóstica entre las etapas clínica, quirúrgica e histopatológica en colecistectomías: Análisis multivariado de factores asociados
Flores-Palacios R, Quispe-Mamani L, Encinas-Llica R, Huaycani-Aduviri J, Ramos-Vilca A, Mamani-Cruz R..... 933

Colecistectomía subtotal en patología biliar complicada: Experiencia en un centro de referencia en Cali, Colombia
Ascencio-Jaramillo N, Lacayo-Holmann L, Santacruz-Ramírez SA, Salas-Espinosa PA, Riaños-Santos J, Muñoz-Ortíz N, Ocampo-Aguirre HM..... 945

Apendicectomía de intervalo en apendicitis complicada: Características clínicas, imagenológicas y anatomopatológicas en un centro privado del Perú
Marcos-Enriquez JC, Herrera-Matta JJ, Rodríguez-Alegría C 955

Catéteres temporales in situ para prolongar el bloqueo neural autonómico tras la gastrectomía en manga laparoscópica: Estudio de viabilidad y seguridad
Daes J, García-De La Rosa D, Pauli EM 965

Colporrafia posterior con malla biológica para el tratamiento quirúrgico del rectocele
Ramón-Baviera Martínez M, De Andrés-Gómez A, Villalba-Ferrer F, Tarrasa-Peiró FJ, Bencardino FN, Sánchez-De Rojas EA..... 973

Variantes de la arteria hepática: Desafíos en el trasplante hepático moderno
Tarazona-León C, Vanegas-Ballesteros M, Vergara FA, Castilla-Barbosa DA, Cantillo-Quintero JD, Camelo-Pardo G, Manrique-Hernández EF 981

Complicaciones del trasplante hepático: Un análisis retrospectivo en un centro de alta complejidad
Tarazona-León C, Vanegas-Ballesteros M, Vergara FA, Rojas LA, Cantillo-Quintero JD, Camelo-Pardo G, Manrique-Hernández EF..... 989

Disección ganglionar electiva en cáncer bien diferenciado de tiroides
Gallegos-Hernández JF, Radilla-Acevedo AK, Hernández-Hernández DM, Abrego-Vázquez JA, Ortiz-Maldonado AL..... 1125

Melanoma anal en Colombia: Estudio de supervivencia de cohorte retrospectiva basado en un registro institucional de melanoma
Milián-Berrío MM, Arias-Flórez M, Aguirre-Flórez M, Gómez-González JF, Moreno-Gómez GA, Figueroa-Avendaño CE 1132

Evolución clínica y reintervenciones ante la pérdida de permeabilidad en anastomosis biliodigestivas por lesión quirúrgica de la vía biliar
Martínez-Mier G, Montes-Pérez YI, Reyes-Ruiz JM, González-Grajeda JL, Ávila-Mercado O..... 1142

Uso de catéter peritoneal permanente en ascitis maligna refractaria: Serie de casos
Urrego-Montoya YC, Santamaría-Ávila LA, Ballén MA, Galán-Pulido HG, Castiblanco-Delgado DS..... 1153

Resultados clínicos del tratamiento quirúrgico mínimamente invasivo y no quirúrgico del flemón apendicular
Muñoz-Escandón AM, Cabrera-Vargas LF, Luna-Jaspe C, Garizábalo-Dávila CM, Visconti-Lopez FJ 1161

Desarrollo y validación interna de un modelo predictivo clínico simplificado para complicaciones postoperatorias mayores en cirugía oncológica: Análisis retrospectivo
Llerena-Freire LF..... 1171

Apendicitis aguda durante el embarazo: Caracterización clínica y desenlaces quirúrgicos en un centro de referencia de tercer nivel en Colombia
Ascencio-Jaramillo N, Quintero-Uribe MP, Benavides-Lozano N, de Valdenebro-Herrera S, Velásquez-Trujillo P, Ocampo-Aguirre HM 1182

Diverticulitis cecal aguda: Métodos quirúrgicos conservadores para el tratamiento de esta rara afección. Una serie de casos retrospectiva
Lloreda-Cabal C, Escobar-Castañeda F, Suárez-Gómez SA, Silva-Redondo A, Lombana LJ, Cabrera-Vargas LF, Velasco-Muñoz V, Escobar N 1192

Evaluación de la disección selectiva de ganglios linfáticos axilares en pacientes con cáncer de mama y afectación ganglionar tras tratamiento neoadyuvante
Rizk MA, Mahmoud OA, Ahmed DES 1201

Artículos de revisión

Manejo de la hernia inguinal en adultos: Análisis comparativo de guías y revisión crítica de la evidencia
López-Arias JC, Muñoz CJ, Jiménez LJ, Sierra-Torres CH, Herrera-Chaparro JA 140

Aplicación del modelo de Fine-Gray en análisis de riesgos competitivos en trasplantes: Un enfoque práctico
García-López A, Cabas S, Gómez-Montero A, Nieves-Rico AA, Barbosa-Villalba G, Rosales MA, Girón-Luque F 153

Eficacia clínica de la terapia de presión negativa (VAC) en el tratamiento del abdomen hostil: Revisión narrativa de la literatura (2020-2025)
Jefferson-Delgado A 163

Salud mental en cirugía general: Evolución, desafíos y la necesidad de concientización
Martínez-Forero N, Borráez-Martínez MC, Jaimes-González CV, Alarcón-Prada AG 349

Bienestar mental en cirugía general: ¿Es una meta realmente inalcanzable?
Flórez-Arango N, Mesa-Mesa S, López-Uribe F 356

Acoso moral y mobbing en profesionales de la salud: Fundamentos, tipología y contexto institucional
Petrone P 367

Resiliencia mental y toma de decisiones bajo estrés prolongado: Comparación entre cirujanos y atletas Ironman
Ramírez-Cuellar AT 374

Enfermedad de Hirschsprung: Un desafío diagnóstico y terapéutico desde la infancia hasta la edad adulta
Herrera-Toro N, Chanci-Drago R, Serna-Corredor DS, del Valle-Pérez M, Gallego-Zuluaga MJ, Barrera-Cuesta N 562

Impacto de la colonoscopia con modelos integrados de inteligencia artificial en pacientes con sospecha de cáncer colorrectal
Conde-Botelho G, Muñoz-Jaramillo P, Junca-Burgos EG, García-Casilimas GA 579

Técnicas del control vascular en trauma pélvico inestable: Protocolo terapéutico e integración de la evidencia en un modelo de atención
Benítez JP, Zuluaga M, Pino LF, Arias AA, Penagos DF, Briceño E, Caballero A, Zuluaga S 589

Actualización en el manejo endoscópico de las fístulas traqueoesofágicas: ¿Qué debemos considerar?
Ramírez-Villada R, Lozano-Colón MD, Yarala-Vásquez AG, Bolaños-Lamilla DM, Calle-García E, Ángel-Medina JC , Leyton-Luna E, De La Peña-Restrepo LE, Collazos-Posso DA, Serna-Trejos JS 779

Diagnóstico y tratamiento del trauma genital masculino y femenino: Una revisión sistemática
Petrone P, Guerreiro-Caamaño A, Sánchez-Arco AM, Best CD, Marini CP 793

Obesidad y trasplante hepático: La necesidad de incorporar un manejo diferencial
Ríos-Acuña S, Mejía GA, Saavedra V 808

Técnicas intraoperatorias en hernioplastia inguinal laparoscópica y complicaciones postoperatorias asociadas en adultos: Revisión de la evidencia científica de los últimos 10 años
Peña-Paredes LF, Merchán-Buitrago T, Jaramillo-Paredes JNA, García-Casilimas GA 998

Fatiga física y principales trastornos neuromusculoesqueléticos en la práctica quirúrgica: Artículo de revisión
Vassallo-Palermo M, Durán-Aguilarte B, Díaz-Montes de Oca N, Tkach-Tuati B, Oliveros-Griman A, Páez K 1008

Combustión humana espontánea: ¿Realidad médica o fenómeno mal interpretado?
Petrone P 1015

Efectividad y seguridad de las intervenciones quirúrgicas de control de daños en trauma torácico cerrado: Revisión sistemática
Monterrosa-Montes RJ, Benavides-Meneses DE, Cabezas-Bravo SM, Rodríguez-Cuevas G, Trejo-Quistanchala DZ, Gómez-Rodríguez DP 1210

Remanente vesicular y conducto cístico remanente como causa del síndrome poscolecistectomía: Revisión narrativa de la literatura
Muñoz-Ordóñez JJ 1223

Trauma maxilofacial para cirujanos generales: Una revisión sistemática
Petrone P, Sánchez-Arco AM, Guerreiro-Caamaño A, Cabrera-Arcas A, Marini CP 1231

Imágenes en cirugía

Eventración diafragmática, hernia hiatal y hernia diafragmática: Condiciones diferentes con hallazgos radiológicos similares
Borráez-Segura BA, Vargas-Bedoya DC, Gómez-Monroy DF, Granada-Vásquez I 170

Leiomioma de pared abdominal, tumor frecuente en localización inusual
Mendivil-Silva CE 173

Hematoma hepático subcapsular espontáneo: A propósito de un caso
Sánchez H, Salas F, Castro C 386

Abdomen agudo por divertículo yeyunal perforado
Cristancho-Torres L, Urzola RM, Arias-Silva S, Bejarano M 389

Ultrasonografía endoscópica y calcificaciones pancreáticas: Definiendo casos dudosos
Barrera-Latorre M, Sánchez-Pignalosa C 606

Intususcepción secundaria a linfangioma quístico intestinal
Varela-Alzate M, Serna-Vanegas LF, Velásquez-Castro LM, Borráez-Segura BA 610

Mediastinitis descendente por absceso retrofaríngeo en lactante mayor
Ensuncho-Hoyos CR, Barguil-Fernández de Castro S, Ensuncho-Hoyos CF 818

Persistencia de acalasia en presencia de hernia hiatal y vólvulo gástrico. Un reto quirúrgico
De León-Fernández N, Arraut-Gámez RE, Anduquia-Garay F, Borráez-Segura BA 821

Hepatocarcinoma fibrolamelar en paciente joven: Experiencia quirúrgica en un tumor hepático infrecuente
Argüelles-Rodríguez S, Montañez NG, Medina AF, Pérez-Rivera CJ 1024

Diverticulitis duodenal: Un hallazgo infrecuente en el servicio de urgencias
Yee-Acendra AHM, Larios-Castillo JR, Olivares-Villa RP, Trespalacios-Guzmán KV 1028

Herniación ureteral a través de defecto de crura diafragmática
Barrera-Latorre M, Gómez-Bonilla L 1244

Recuperación laparoscópica de restos fetales intraabdominales posterior a perforación uterina por legrado obstétrico
Ensuncho-Hoyos CR, Sierra-Succar L, Ensuncho-Hoyos CF 1247

Presentaciones de caso

Adenoma paratiroideo intratiroideo que simula una clasificación Bethesda IV
Silva-López JH, Ballén-Vanegas MA 176

Síndrome de Paget-Schröetter y síndrome del desfiladero torácico: Una causa rara de trombosis de la extremidad superior
Vázquez-Tolosa A, Acuña-Paz y Miño D, Higuera-Jaramillo IA, Inglés-Sanz C 182

Síndrome de Gurvits, una rara causa de sangrado digestivo alto. Serie de casos
Aranda A, Delgado VM, Agudelo HH, Celis JJ 191

Malrotación intestinal: Un raro caso en la adultez
Gil-Quintero F, Arredondo-Mora N, Gutiérrez-Moreno O, Rincón-Barbosa O 200

Estoma derivativo como puente en obstrucción maligna colónica izquierda y cirugía definitiva en la misma hospitalización: Reporte de tres casos en un hospital universitario de Pereira, Colombia
Betancur-García N, Ramírez-Cardona T, Solano-Toro DM, Carvajal-Pérez LD 207

Colosal empalamiento toracoabdominal
Aguirre-Sánchez P, Cabrera-Portilla W, Ordóñez-Sullón C, Rivera-Roncal A 218

Evaluación del estrés quirúrgico mediante monitoría de frecuencia cardíaca
Anduquia-Garay F, Gómez-Raigosa J, Figueroa-Quesada L, Borráez-Segura BA 392

Metástasis a cuero cabelludo de carcinoma mamario oculto. Un reporte de caso
Mateus-López GF, Maldonado-Lozano JM, Guerra-Ángel RJ 397

Síndrome de Ogilvie posterior a cirugía de Hartmann: Actualización en el diagnóstico y manejo a propósito de un caso clínico
Jiménez-Moreno J, Canal-Forero JE 405

Isquemia aguda de la extremidad superior secundaria a la compresión a la salida del tórax por una costilla cervical accesoria: Reporte de caso
Jaramillo-Escobar SL, Uribe-Múnera JA, Rosales-Parra ND, Peralta-Vera MJ 411

Ruptura hepática espontánea en el embarazo: Presentación clínica y tratamiento. Reporte de caso
Briceño-Calderón LJ, Guerrero-Villota JC, Rico-Juri JM, Zapata-Palomino M 419

Quiste del canal de Nuck. Presentación de caso
González-De Godos A, Martín-Esteban ML, Rodríguez-Sanz B, Pacheco-Sánchez D 426

Migración inusual de cuerpo extraño (espina de pescado) desde el esófago a la aurícula izquierda: Reporte de caso
Rodríguez-Álvarez PC, Ríos-Dueñas EG, Carrillo-Herrera GM, Villarreal V 614

Neumoperitoneo espontáneo por intubación prolongada. Reporte de caso
Ganem-Tamayo JF, Pérez-Salcedo FR, Arenas-Trillos SN, Argoti-Olivero CA 621

Linfangioma quístico yeyunal: Un reporte de caso
Cervera-Bonilla S, Rojas-Gómez MC, Rojas-Gómez S, Cuadrado-Franco DM 626

Fístula aortoyeyunal como hallazgo incidental intraoperatorio en la corrección quirúrgica por vía abierta de un aneurisma de aorta abdominal infrarrenal
Reyes-Romero KE, Sepúlveda-Bastilla SM, Cantillo-Orozco EA, Jaramillo-Escobar SL 634

Ruptura esplénica espontánea: Un caso inusual y su implicación en la práctica clínica
Londoño-Barrientos M, Álvarez-Herrera L, López CA, Delgado CA 643

Metástasis de carcinoma de células renales a tejidos blandos de tobillo y ganglios linfáticos inguinales. Un caso inusual de tumor primario desconocido
Lima-Pérez MA, Basuri-Guzmán FC, Arcos-Ramírez M 653

Alternativa de reconstrucción posterior a hemiglosectomía con colgajo submentoniano. Serie de casos
Baquero-García RL, de Francisco-Zambrano J, Castro-Leal CA, Riveros-Loaiza LM 826

Tumor neuroendocrino del estómago: Manejo quirúrgico de una entidad rara
Tenazoa-Villalobos JR, Yan-Quiroz EF, Burgos-García MV, Llerena-Cobián G 836

Quiste del conducto cístico: No existe un tal quiste de colédoco tipo VI. Reporte de caso
Parra-Penagos LF, Quintero-Melo V, Melo-Sierra IA, Pérez-Moreno A 844

Reparación eTEP Rives-Stoppa de hernia incisional de línea media: Alternativa mínimamente invasiva en pacientes obesos y con múltiples operaciones. Reporte de caso
Dagnesses-Fonseca JO, Rubio-López L, Donat-Garrido M, Calvo-Espino P 852

Melanoma metastásico a ovario: Reporte de un caso
Benito-Flórez EJ, Lasprilla-Mogollón N, Salcedo-Miranda DF, Suárez-Rodríguez RA 857

Pseudoaneurisma poplíteo postraumático tardío secundario a herida por proyectil de arma de fuego. Reporte de caso
Reyes-Romero K, Cadavid-Congote A, Mejía-Isaza DE, Ramírez-Herrán W 866

Síndrome de Paget-Schroetter: Un reporte de caso
Del Pielago-Meoño A, Calvay-Salinas M, Camacho-Neciosup R, Failoc-Rojas VE 1030

Paniculitis mesentérica y disfunción linfática: Hallazgos clínicos e imagenológicos de un caso inusual
Mejía D, Murcia-Ramos MJ, Salgado-Uribe S, Arbeláez-Lelión D 1038

Pseudoquiste pancreático gigante con presentación atípica tratado por laparoscopia: Reporte de un caso
Rodríguez-Gómez SA, Ruvalcaba-Vallarta JM, Briones-Hernández JE, Bracamontes-Patiño G 1046

Resección laparoscópica de feocromocitoma gigante: Un reporte de caso
Velásquez-Hoyos A, Monroy-Gómez MC, Montoya-Monsalve A, Moreno-Bedoya S 1053

Leiomiosarcoma retroperitoneal: Un caso complejo
Núñez-Rocha RE, Gómez-Carrillo D, Amaya-Betancourt M, Herrera-Almario GE 1061

Trauma complejo del bronquio fuente izquierdo con arrancamiento completo secundario a traumatismo de tórax cerrado. Reporte de caso
Sarmiento-Narváez LF, Ramírez-Hurtado M, González-Urrea M, Zuluaga-Bedoya M 1068

Abordaje quirúrgico del carcinoma adenoide quístico de parótida localmente avanzado con metástasis pulmonar única: Experiencia de un caso en un centro de alta complejidad
Álvarez-Tamayo AA, Vallejo-Soto JC, Rueda-Donado JG 1250

Adenoma paratiroideo ectópico asociado a teratoma maduro mediastinal: Una presentación poco frecuente. Reporte de caso
Zuluaga-Galeano C, Zuluaga-Restrepo JD, Sánchez-Delgado JG, González-Pérez LA 1260

Condrosarcoma toracoabdominal: Resección quirúrgica de cinco arcos costales, reconstrucción de pared torácica con osteosíntesis y frenorrafia
Reyes-Romero KE, Venegas-Sánchez JJ, Tarazona-Bautista CA, Giraldo-Campillo D 1268

Vólvulo gástrico mesenteroaxial: Una rara complicación de la funduplicatura de Toupet
Forero-Ramírez N , Díaz-Sánchez M, Amaya-Betancourt M, Díaz-Cuervo F 1277

Resección de metástasis hepáticas por melanoma: A propósito de dos casos
Londoño-Castro ML, Ruiz-Niño GV, Pineda-Garcés C, Tarazona-Bautista CA 1283

Hallazgo incidental de lipoma glúteo gigante: Reporte de caso
Andrade-Otaiza OA, Vega-Rojas M, Gaona-Tovar SA 1293

Cartas al editor

Un comentario sobre las habilidades no técnicas en cirugía
Pérez-Tirado AA, Rubio-Hernández AR, Pertuz-Torres AM 873

Analgesia y retraso diagnóstico en apendicitis aguda: El sesgo de confusión por indicación
Castrillón-Lozano JA, Chacón-Loaiza I, Restrepo-Jaller JM 1076

«Esse quam videri»: Hacia un enfoque comprensivo para el fortalecimiento de la investigación durante la residencia médica
Pérez-Tirado AA, Rodríguez-Potes AJ 1078

Humo quirúrgico por electrocauterio: Entre el riesgo potencial y la necesidad de prevención
Yañez-Saavedra ZN 1301

Revista Colombiana de Cirugía

Volumen 41, enero-diciembre de 2026, números 1, 2, 3, 4, 5 y 6

Índice temático

Apéndice cecal

Analgesia y retraso diagnóstico en apendicitis aguda: El sesgo de confusión por indicación
Castrillón-Lozano JA, Chacón-Loaiza I, Restrepo-Jaller JM 1076

Bienestar

Acoso moral en hospitales públicos de la provincia de Buenos Aires, Argentina: Estudio prospectivo de actualización – Diez años después
Petrone P 297

Acoso moral y *mobbing* en profesionales de la salud: Fundamentos, tipología y contexto institucional
Petrone P 367

Análisis longitudinal del síndrome de desgaste profesional en residentes de cirugía colombianos entre 2015-2025
Domínguez-Torres LC, Vega-Peña NV, Sandoval JG, Sanabria-Quiroga AE 907

Balance vida-trabajo en profesionales de la salud: Revisión y reflexiones sobre un desafío persistente
Esmeral-Leal ME, Ramírez-Hurtado M 273

Bienestar mental en cirugía general: ¿Es una meta realmente inalcanzable?
Flórez-Arango N, Mesa-Mesa S, López-Uribe F 356

Brecha de género en cirugía
Bejarano M 20

Cuidar al que cuida. Una mirada crítica y compasiva al bienestar del cirujano
Ramírez-Cuellar AT 270

Evaluación del estrés quirúrgico mediante monitoría de frecuencia cardíaca
Anduquia-Garay F, Gómez-Raigosa J, Figueroa-Quesada L, Borráez-Segura B 392

Fatiga física y principales trastornos neuromusculoesqueléticos en la práctica quirúrgica: Artículo de revisión
Vassallo-Palermo M, Durán-Aguilarte B, Díaz-Montes de Oca N, Tkach-Tuati B, Oliveros-Griman A, Páez K 1008

Financiación de cirujanos en Sudamérica
Herbella FAM, Katayama RC, Schlotmann F, Apodaca-Torres FR , Braghetto I, Borráez-Segura BA 679

Humo quirúrgico por electrocauterio: Entre el riesgo potencial y la necesidad de prevención
Yañez-Saavedra ZN 1301

La cirugía académica y la felicidad
Domínguez-Torres LC, Vega-Peña NV, Ramírez-Pérez JC, Sanabria-Quiroga ÁE 252

Mascotas en el entorno hospitalario: Una estrategia para la humanización
Salinas-Loaiza LA, Linares CE, Correa C *320*

Resiliencia mental y toma de decisiones bajo estrés prolongado: Comparación entre cirujanos y atletas *Ironman*
Ramírez-Cuellar AT 374

Salud mental en cirugía general: Evolución, desafíos y la necesidad de concientización
Martínez-Forero N, Borráez-Martínez MC, Jaimes-González CV, Alarcón-Prada AG 349

Cabeza y cuello

Abordaje quirúrgico del carcinoma adenoide quístico de parótida localmente avanzado con metástasis pulmonar única: Experiencia de un caso en un centro de alta complejidad
Álvarez-Tamayo AA, Vallejo-Soto JC, Rueda-Donado JG 1250

Adenoma paratiroideo ectópico asociado a teratoma maduro mediastinal: Una presentación poco frecuente. Reporte de caso
Zuluaga-Galeano C, Zuluaga-Restrepo JD, Sánchez-Delgado JG, González-Pérez LA 1260

Adenoma paratiroideo intratiroideo que simula una clasificación Bethesda IV
Silva-López JH, Ballén-Vanegas MA 176

Alternativa de reconstrucción posterior a hemiglosectomía con colgajo submentoniano. Serie de casos
Baquero-García RL, de Francisco-Zambrano J, Castro-Leal CA, Riveros-Loaiza LM 826

Disección ganglionar electiva en cáncer bien diferenciado de tiroides
Gallegos-Hernández JF, Radilla-Acevedo AK, Hernández-Hernández DM, Abrego-Vázquez JA, Ortiz-Maldonado AL 1125

Epidemiología, manejo quirúrgico y estrategias de reconstrucción en cáncer de cavidad oral: experiencia en un centro de referencia colombiano
Montoya-Barrera JM, Pinillos-Navarro PC, Ángel-Vargas S, Mongui D, Beltrán-Pachón P, Salazar S 476

Lucja Frey y la complicación que marcó la cirugía parotídea: El origen del síndrome de Frey
Sanabria AE 24

Manejo quirúrgico de tumores benignos de la glándula parótida: Experiencia de una década en un hospital universitario
Rojas-Gómez S, González MF, Rojas-Gómez MC, Ariza AM, Vazconez J, † Sánchez de Guzmán G 486

Cirugía general

Abdomen agudo por divertículo yeyunal perforado
Cristancho-Torres L, Urzola RM, Arias-Silva S, Bejarano M 389

Apendicectomía de intervalo en apendicitis complicada: Características clínicas, imagenológicas y anatomopatológicas en un centro privado del Perú
Marcos-Enriquez JC, Herrera-Matta JJ, Rodríguez-Alegría C 955

Apendicitis aguda durante el embarazo: Caracterización clínica y desenlaces quirúrgicos en un centro de referencia de tercer nivel en Colombia
Ascencio-Jaramillo N, Quintero-Uribe MP, Benavides-Lozano N, de Valdenebro-Herrera S, Velásquez-Trujillo P, Ocampo-Aguirre HM 1182

Desempeño de las escalas AIR y Alvarado y los criterios de SIRS para predecir apendicitis aguda complicada en adultos: Estudio retrospectivo en La Dorada, Caldas (2021–2022)
Orozco-Martínez S, Orozco-Martínez M, Díaz-Quintero W, Delgado-Arias L, Castro-López D, García-Chica S 329

Diverticulitis duodenal: Un hallazgo infrecuente en el servicio de urgencias
Yee-Acendra AHM, Larios-Castillo JR, Olivares-Villa RP, Trespalacios-Guzmán KV 1028

Eficacia clínica de la terapia de presión negativa (VAC) en el tratamiento del abdomen hostil: Revisión narrativa de la literatura (2020-2025)
Jefferson-Delgado A 163

Intususcepción secundaria a linfangioma quístico intestinal
Varela-Alzate M, Serna-Vanegas LF, Velásquez-Castro LM, Borráez-Segura BA 610

Luces y sombras de la cirugía en horario extendido
Martínez-Gutiérrez JS, Vega-Peña NV, Domínguez-Torres LC, Acero-Gonzalez AR 305

Malrotación intestinal: Un raro caso en la adultez
Gil-Quintero F, Arredondo-Mora N, Gutiérrez-Moreno O, Rincón-Barbosa O 200

Neumoperitoneo espontáneo por intubación prolongada. Reporte de caso
Ganem-Tamayo JF, Pérez-Salcedo FR, Arenas-Trillos SN, Argoti-Olivero CA 621

Paniculitis mesentérica y disfunción linfática: Hallazgos clínicos e imagenológicos de un caso inusual
Mejía D, Murcia-Ramos MJ, Salgado-Uribe S, Arbeláez-Lelión D 1038

Recuperación laparoscópica de restos fetales intraabdominales posterior a perforación uterina por legrado obstétrico
Ensuncho-Hoyos C, Sierra-Succar L, Ensuncho-Hoyos CF 1247

Resultados clínicos del tratamiento quirúrgico mínimamente invasivo y no quirúrgico del flemón apendicular
Muñoz-Escandón AM, Cabrera-Vargas LF, Luna-Jaspe C, Garizábalo-Dávila CM, Visconti-Lopez FJ 1161

Ruptura esplénica espontánea: Un caso inusual y su implicación en la práctica clínica
Londoño-Barrientos M, Álvarez-Herrera L, López CA, Delgado CA 643

Cirugía vascular

Efecto de la terapia esclerosante mediante la técnica de Tessari en la calidad de vida de pacientes con enfermedad venosa crónica
Villamil-Alzate DA, Gómez-Vera CE, Arango F..... 745

Fístula aortoyeyunal como hallazgo incidental intraoperatorio en la corrección quirúrgica por vía abierta de un aneurisma de aorta abdominal infrarrenal
Reyes-Romero KE, Sepúlveda-Bastilla SM, Cantillo-Orozco EA, Jaramillo-Escobar SL 634

Isquemia aguda de la extremidad superior secundaria a la compresión a la salida del tórax por una costilla cervical accesoria: Reporte de caso
Jaramillo-Escobar SL, Uribe-Múnera JA, Rosales-Parra ND, Peralta-Vera MJ 411

Predictores de mortalidad temprana y resultados a largo plazo en pacientes llevados al procedimiento de Bentall en un centro de referencia en Colombia: Un estudio de cohorte retrospectivo
Maldonado-Cañón K, Pérez-Rivera C, Pérez-Ariza V, Motta A, Prada-Liévano SA, Ruíz W, Molina G, Maldonado-Escalante J 925

Pseudoaneurisma poplíteo postraumático tardío secundario a herida por proyectil de arma de fuego. Reporte de caso
Reyes-Romero K, Cadavid-Congote A, Mejía-Isaza DE, Ramírez-Herrán W 866

Síndrome de Paget-Schröetter y síndrome del desfiladero torácico: Una causa rara de trombosis de la extremidad superior
Vázquez-Tolosa A, Acuña-Paz y Miño D, Higuera-Jaramillo IA, Inglés-Sanz C 182

Síndrome de Paget-Schroetter: Un reporte de caso
Del Pielago-Meoño A, Calvay-Salinas M, Camacho-Neciosup R, Failoc-Rojas VE 1030

Colon y recto

Calidad del reporte de patología en cáncer colorrectal en tres centros hospitalarios de la ciudad de Medellín
López-Ramírez Y, Patiño-Cortés AF, Bareño-Silva J, Flórez-Muñoz E, Ruiz-Grajales AE, Correa-Cote JC 88

Colporrafia posterior con malla biológica para el tratamiento quirúrgico del rectocele
Ramón-Baviera Martínez M, De Andrés-Gómez A, Villalba-Ferrer F, Tarrasa-Peiró FJ, Bencardino FN, Sánchez-De Rojas EA 973

Enfermedad de Hirschsprung: Un desafío diagnóstico y terapéutico desde la infancia hasta la edad adulta
Herrera-Toro N, Chanci-Drago R, Serna-Corredor DS, del Valle-Pérez M, Gallego-Zuluaga MJ, Barrera-Cuesta N 562

Estoma derivativo como puente en obstrucción maligna colónica izquierda y cirugía definitiva en la misma hospitalización: Reporte de tres casos en un hospital universitario de Pereira, Colombia
Betancur-García N, Ramírez-Cardona T, Solano-Toro DM, Carvajal-Pérez LD 207

Factores asociados a íleo posoperatorio en pacientes con cáncer colorrectal sometidos a cirugía bajo el protocolo ERAS en la Clínica Universitaria Colombia durante el periodo 2019-2024
Franco-Marín D, Capacho AN, Barbosa RE, Valbuena D 62

Factores asociados a recaída temprana posterior a resección hepática en pacientes con metástasis de cáncer colorrectal
Espín-Lanz E, Camargo NF, Pérez D, Zabaleta A, Salamanca WH, Padrón OL 74

Impacto de la colonoscopia con modelos integrados de inteligencia artificial en pacientes con sospecha de cáncer colorrectal
Conde-Botelho G, Muñoz-Jaramillo P, Junca-Burgos EG, García-Casilimas GA 579

Melanoma anal en Colombia: Estudio de supervivencia de cohorte retrospectiva basado en un registro institucional de melanoma
Milián-Berrío MM, Arias-Flórez M, Aguirre-Flórez M, Gómez-González JF, Moreno-Gómez GA, Figueroa-Avendaño CE 1132

Métodos quirúrgicos conservadores para el tratamiento de la diverticulitis cecal aguda: Serie de casos retrospectiva
Lloreda-Cabal C, Escobar-Castañeda F, Suárez-Gómez SA, Silva-Redondo A, Lombana LJ, Cabrera-Vargas LF, Velasco-Muñoz V, Escobar N 1192

Neuroestimulación sacra como tratamiento curativo para la incontinencia fecal: Experiencia en Colombia
Molina-Marín JD, Martínez-Hincapié CI, Lozano-Suárez N, Murphy M 509

Síndrome de Ogilvie posterior a cirugía de Hartmann: Actualización en el diagnóstico y manejo a propósito de un caso clínico
Jiménez-Moreno J, Canal-Forero JE 405

Validación de Colon *Leakage Score* como herramienta predictiva de filtración de anastomosis en cirugía colorrectal mayor del lado izquierdo
Capre-Pereira J, Pérez-Imbachí HF, Caicedo Y, Holguín JG, Guerrero I, Rebellón I, Bejarano M, Madrigal-Montoya A, Cock MJ, Kestenberg A 706

Educación

Cuarenta años de la Revista Colombiana de Cirugía: Escribir, preservar y proyectar el legado de la cirugía
Petrone P 1101

Cuatro décadas de consolidación científica — Revista Colombiana de Cirugía
Bejarano M, Petrone P, Borráez-Segura BA 246

Escribir la cirugía: Historia, memoria y legado de las revistas quirúrgicas
Bejarano M 1105

Educación médica

«Esse quam videri»: Hacia un enfoque comprensivo para el fortalecimiento de la investigación durante la residencia médica
Pérez-Tirado AA, Rodríguez-Potes AJ 1078

De la comunicación a distancia a la formación expandida: Evolución de la enseñanza en cirugía
Palmisano EM, Vega-Peña NV 895

Del razonamiento individual a la construcción colectiva: La argumentación clínica colaborativa y la promoción del aprendizaje en estudiantes de medicina
Díaz-Rivera MC, García-Castro G 682

Democratizando la simulación quirúrgica: Desarrollo de un *phantom* para práctica de procedimientos ecoguiados de bajo costo en residencia quirúrgica
Arraut-Gámez R, García-Espada C, Estrada-Londoño S, Bermeo-Botero C, Zuñiga-Escorce KM 1116

Educación en Cirugía de Trauma y Emergencias: Tradición, consolidación, innovación y futuro
Ordóñez CA 452

El cirujano confiable: ¿Un nuevo modelo a seguir?
Vega-Peña NV, Domínguez-Torres LC, Sanabria-Quiroga AE 466

Evaluación del uso de modelos de simulación de baja fidelidad en la enseñanza de anastomosis vasculares
Rosales-Parra ND, Molina-Valencia JL, Salazar-Palacio C, Uribe-Múnera JA, Timarán-Rodríguez RF, Romero-Espitia WD, Reyes-Romero KE, Mejía-Bueno AM, Villada-Ochoa OA, Rosales-Parra MA 29

La investigación en la residencia: ¿Debemos reconfigurar su propósito?
Pardo-Jiménez LM, Vega-Peña NV, Domínguez-Torres LC, Sierra DO 456

Mentoría quirúrgica 4.0: Innovación sin deshumanización en la enseñanza de la cirugía
Cuadrado-Guevara RA, Gómez-Gómez LC, Figueroa-Gutiérrez LM 261

Oración Maestros de la Cirugía Colombiana: Operar para curar, enseñar para permanecer. Seis pilares para una carrera académica en Cirugía
Ordoñez CA 899

Percepción de la especialidad de Cirugía general: De los *baby boomers* a la generación "Z", ¿qué ha cambiado?
Hanssen-Londoño A, Rada-Estarita A..... 280

Perspectivas del proceso de admisión a especialidades médico-quirúrgicas en Colombia
Martínez-Forero N, Borráez-Martínez MC, Jaimes-González CV..... 289

Un comentario sobre las habilidades no técnicas en cirugía
Pérez-Tirado AA, Rubio-Hernández AR, Pertuz-Torres AM..... 873

Esófago

Actualización en el manejo endoscópico de las fístulas traqueoesofágicas: ¿Qué debemos considerar?
Ramírez-Villada R, Lozano-Colón MD, Yarala-Vásquez AG, Bolaños-Lamilla DM, Calle-García E, Ángel-Medina JC , Leyton-Luna E, De La Peña-Restrepo LE, Collazos-Posso DA, Serna-Trejos JS..... 779

Cinco años, una escala, un objetivo: Resultados clínicos de la miotomía de Heller en acalasia
Hernández MA, Brito IC, Vargas JI, Guevara R, Jiménez G, Suárez L, Riscanevo C, Olivera D, Muñetones D, Flórez GS..... 53

Migración inusual de cuerpo extraño (espina de pescado) desde el esófago a la aurícula izquierda: Reporte de caso
Rodríguez-Álvarez PC, Ríos-Dueñas EG, Carrillo-Herrera GM, Villarreal V..... 614

Persistencia de acalasia en presencia de hernia hiatal y vólvulo gástrico. Un reto quirúrgico
De León-Fernández N, Arraut-Gamez RE, Anduquia-Garay F, Borráez-Segura B..... 821

índrome de Gurvits, una rara causa de sangrado digestivo alto. Serie de casos
Aranda A, Delgado VM, Agudelo HH, Celis JJ..... 191

Estómago

Tumor neuroendocrino del estómago: Manejo quirúrgico de una entidad rara
Tenazoa-Villalobos JR, Yan-Quiroz EF, Burgos-García MV, Llerena-Cobián G..... 836

Utilidad de la variación de la proteína C reactiva en la predicción de complicaciones postoperatorias en pacientes con gastrectomía total
Blanco-Guerrero YDR, Borráez-Segura BA, Santa-Gil V, Vargas-Bedoya DC, Anduquia-Garay F, Hincapie LM, Erazo-Erazo MC, Pérez-Noreña S, Perdomo-Cortés C, López-López V..... 501

Vólvulo gástrico mesenteroaxial: Una rara complicación de la funduplicatura de Toupet
Forero-Ramírez N , Díaz-Sánchez M, Amaya-Betancourt M, Díaz-Cuervo F..... 1277

Hernias

Abordaje quirúrgico simultáneo de reconstrucción de pared abdominal y paniculectomía: Experiencia en la Clínica Universitaria Colombia
Riscanevo-Bobadilla C, Lora-Aguirre A, Ruiz JP, Vega NV, Barrios AJ, Olivera D, Herrera C, Molina A..... 551

Caracterización de la población sometida a herniorrafia inguinal laparoscópica en centros de alta complejidad en el Departamento de Antioquia
Quejada-Cuesta S, Muñoz-González S, Ramírez-Salazar MA, Castro-Carmona S, Mendoza-Arango MC, Herrera-Vargas JS, Martínez-Maya JD..... 339

Construcción y validación de un modelo predictivo del riesgo de isquemia intestinal en adultos con hernia inguinal encarcelada
Rivera-Pama PC, Medina R, Botache WF, Rivera-Gómez AY..... 731

Eventración diafragmática, hernia hiatal y hernia diafragmática: Condiciones diferentes con hallazgos radiológicos similares
Borráez-Segura BA, Vargas-Bedoya DC, Gómez-Monroy DF, Granada-Vásquez I..... 170

Herniación ureteral a través de defecto de crura diafragmática
Barrera-Latorre M, Gómez-Bonilla L..... 1244

Manejo de la hernia inguinal en adultos: Análisis comparativo de guías y revisión crítica de la evidencia
López-Arias JC, Muñoz CJ, Jiménez LJ, Sierra-Torres CH, Herrera-Chaparro JA..... 140

Quiste del canal de Nuck. Presentación de caso
González-De Godos A, Martín-Esteban ML, Rodríguez-Sanz B, Pacheco-Sánchez D..... 426

Reparación eTEP Rives-Stoppa de hernia incisional de línea media: Alternativa mínimamente invasiva en pacientes obesos y con múltiples operaciones. Reporte de caso
Dagnesses-Fonseca JO, Rubio-López L, Donat-Garrido M, Calvo-Espino P..... 852

Técnicas intraoperatorias en hernioplastia inguinal laparoscópica y complicaciones postoperatorias asociadas en adultos: Revisión de la evidencia científica de los últimos 10 años
Peña-Paredes LF, Merchán-Buitrago T, Jaramillo-Paredes JNA, García-Casilimas GA..... 998

Hígado y vías biliares

Colecistectomía difícil: Comparación de los resultados de la colecistectomía subtotal laparoscópica versus otras técnicas en dos centros de alta complejidad
Gonzáles-Cano JM, Jaramillo-Escobar SL, Toro-Vásquez JP, Serna-Rentería JC, Antía-Franco S, Arbeláez-Agudelo M, Botero-Giraldo V, Villada-Ochoa OA..... 524

Colecistectomía subtotal en patología biliar complicada: Experiencia en un centro de referencia en Cali, Colombia
Ascencio-Jaramillo N, Lacayo-Holmann L, Santacruz-Ramírez SA, Salas-Espinosa PA, Riaños-Santos J, Muñoz-Ortíz N, Ocampo-Aguirre HM..... 945

Discordancia diagnóstica entre las etapas clínica, quirúrgica e histopatológica en colecistectomías: Análisis multivariado de factores asociados
Flores-Palacios R, Quispe-Mamani L, Encinas-Llica R, Huaycani-Aduviri J, Ramos-Vilca A, Mamani-Cruz R..... 933

Evolución clínica y reintervenciones ante la pérdida de permeabilidad en anastomosis biliodigestivas por lesión quirúrgica de la vía biliar
Martínez-Mier G, Montes-Pérez YI, Reyes-Ruiz JM, González-Grajeda JL, Ávila-Mercado O..... 1142

Hematoma hepático subcapsular espontáneo: A propósito de un caso
Sánchez H, Salas F, Castro C..... 386

Hepatocarcinoma fibrolamelar en paciente joven: Experiencia quirúrgica en un tumor hepático infrecuente
Argüelles-Rodríguez S, Montañez NG, Medina AF, Pérez-Rivera CJ..... 1024

Quiste del conducto cístico: No existe un tal quiste de colédoco tipo VI. Reporte de caso
Parra-Penagos LF, Quintero-Melo V, Melo-Sierra IA, Pérez-Moreno A..... 844

Remanente vesicular y conducto cístico remanente como causa del síndrome poscolecistectomía: Revisión narrativa de la literatura
Muñoz-Ordóñez JJ 1223

Rendimiento de marcadores paraclínicos y ecográficos para el diagnóstico de coledocolitiasis en pacientes con colelitiasis en un hospital de tercer nivel de Manizales, Colombia
Rebellón-Martínez I, Arturo-Arias BL, Puerta-Suárez LS, Flórez-Soto V, Chala AI 536

Resección de metástasis hepáticas por melanoma: A propósito de dos casos
Londoño-Castro ML, Ruiz-Niño GV, Pineda-Garcés C, Tarazona-Bautista CA 1283

Resultados clínicos en la colecistectomía vía laparoscópica implementando la evolución de la técnica de disección en frío parcial y total en pacientes de la clínica Medihelp de la ciudad de Cartagena atendidos entre 2021 y 2024
Herrera-Mendoza SE, Zurita-Medrano N 517

Ruptura hepática espontánea en el embarazo: Presentación clínica y tratamiento. Reporte de caso
Briceño-Calderón LJ, Guerrero-Villota JC, Rico-Juri JM, Zapata-Palomino M 419

Neoplasias

Desarrollo y validación interna de un modelo predictivo clínico simplificado para complicaciones postoperatorias mayores en cirugía oncológica: Análisis retrospectivo
Llerena-Freire LF 1171

Leiomiosarcoma retroperitoneal: Un caso complejo
Núñez-Rocha RE, Gómez-Carrillo D, Amaya-Betancourt M, Herrera-Almario GE 1061

Linfangioma quístico yeyunal: Un reporte de caso
Cervera-Bonilla S, Rojas-Gómez MC, Rojas-Gómez S, Cuadrado-Franco DM 626

Melanoma metastásico a ovario: Reporte de un caso
Benito-Flórez EJ, Lasprilla-Mogollón N, Salcedo-Miranda DF, Suárez-Rodríguez RA 857

Metástasis de carcinoma de células renales a tejidos blandos de tobillo y ganglios linfáticos inguinales. Un caso inusual de tumor primario desconocido
Lima-Pérez MA, Basuri-Guzmán FC, Arcos-Ramírez M 653

Resección laparoscópica de feocromocitoma gigante: Un reporte de caso
Velásquez-Hoyos A, Monroy-Gómez MC, Montoya-Monsalve A, Moreno-Bedoya S 1053

Tumores estromales gastrointestinales y su asociación con otras neoplasias. Estudio de cohorte retrospectiva multicéntrico
Blanco-Guerrero DRY, Borráez-Segura BA, Ramírez-Giraldo C, Santa-Gil V, Rodríguez-Gutiérrez MM, Agudelo-Murillo MF, Vélez-Bernal JL, Arango LD, Flórez-Dussán GS, Borráez-Martínez MC; GISTColombiaCollaborativeGroup 494

Uso de catéter peritoneal permanente en ascitis maligna refractaria: Serie de casos
Urrego-Montoya YC, Santamaría-Ávila LA, Ballén MA, Galán-Pulido HG, Castiblanco-Delgado DS 1153

Obesidad

Catéteres temporales in situ para prolongar el bloqueo neural autonómico tras la gastrectomía en manga laparoscópica: Estudio de viabilidad y seguridad
Daes J, García-De La Rosa D, Pauli EM 965

Criterios de selección y personalización para el uso de cirugía bariátrica y medicamentos en adultos con obesidad: Una revisión sistemática
Monterrosa-Montes RJ, Rodríguez-Camargo RD, Rodríguez-Cuevas G, Alzate-Granados JP 694

Páncreas

Pseudoquiste pancreático gigante con presentación atípica tratado por laparoscopia: Reporte de un caso
Rodríguez-Gómez SA, Ruvalcaba-Vallarta JM, Briones-Hernández JE, Bracamontes-Patiño G 1046

Resultados de pancreatoduodenectomía en pacientes menores de 70 años versus pacientes de 70 años o más. Estudio comparativo
Tarazona-León C, Vanegas-Ballesteros M, Vergara FA, Parra-Hernández DS, Obregón-Vergel VS, Acelas-Ortiz DA, Camelo-Pardo G, Manrique-Hernández EF 717

Supervivencia a largo plazo tras cirugía radical por adenocarcinoma pancreático en un centro de alta complejidad en América Latina
Hoyos S, Guzmán-Arango N, Chanci-Drago R, Salazar-Ochoa S, Duarte AA, Chávez J 724

Ultrasonografía endoscópica y calcificaciones pancreáticas: Definiendo casos dudosos
Barrera-Latorre M, Sánchez-Pignalosa C 606

Pediátrica

Mediastinitis descendente por absceso retrofaríngeo en lactante mayor
Ensuncho-Hoyos CR, Barguil-Fernández de Castro S, Ensuncho-Hoyos CF 818

Seno y tejidos blandos

Evaluación de la disección selectiva de ganglios linfáticos axilares en pacientes con cáncer de mama y afectación ganglionar tras tratamiento neoadyuvante
Rizk MA, Mahmoud OA, Ahmed DES 1201

Hallazgo incidental de lipoma glúteo gigante: Reporte de caso
Andrade-Otaiza OA, Vega-Rojas M, Gaona-Tovar SA 1293

Leiomioma de pared abdominal, tumor frecuente en localización inusual
Mendivil-Silva CE 173

Metástasis a cuero cabelludo de carcinoma mamario oculto. Un reporte de caso
Mateus-López GF, Maldonado-Lozano JM, Guerra-Ángel RJ 397

Tórax

Condrosarcoma toracoabdominal: Resección quirúrgica de cinco arcos costales, reconstrucción de pared torácica con osteosíntesis y frenorrafia
Reyes-Romero KE, Venegas-Sánchez JJ, Tarazona-Bautista CA, Giraldo-Campillo D 1268

Perfil epidemiológico y clínico de tumores cardíacos: Experiencia de un centro de cuarto nivel de referencia
Gómez-Gutiérrez MA, Camargo-Abello AF, Alarcón-Niño I, Correa-Ortíz JR, Ríos-Dueñas EG 917

Pleurodesis con sellante de fibrina: Una alternativa válida – Experiencia en un centro colombiano
Arredondo-Mora N , Rincón-Barbosa O, Gutiérrez-Moreno O, Gil-Quintero F, Villamizar-Benesch FE, Rodríguez-Sabogal CA 688

Trasplantes

Aplicación del modelo de Fine-Gray en análisis de riesgos competitivos en trasplantes: Un enfoque práctico
Garcia-Lopez A, Cabas S, Gomez-Montero A, Nieves-Rico AA, Barbosa-Villalba G, Rosales MA, Giron-Luque F 153

Características clínicas y análisis integral de costos directos médicos y no médicos previos al trasplante renal en Colombia
Cabas S, Alvis-Zakzuk NR, Salcedo-Herrera S, García-López A, Gómez-Montero A, Girón-Luque F..... 763

Complicaciones del trasplante hepático: Un análisis retrospectivo en un centro de alta complejidad
Tarazona-León C, Vanegas-Ballesteros M, Vergara FA, Rojas LA, Cantillo-Quintero JD, Camelo-Pardo G, Manrique-Hernández EF 989

Eficacia y seguridad del tacrolimus en monoterapia a dosis bajas en trasplante hepático: Experiencia en un hospital nivel IV de Cali
Rico-Juri JM, Vanín-Aguas A, Castro-Villegas F, Zapata-Palomino M, Zúñiga-Gaitán IA, Charfuelan-Caicedo JD, Téllez-Fina C 754

Obesidad y trasplante hepático: La necesidad de incorporar un manejo diferencial
Ríos-Acuña S, Mejía GA, Saavedra V 808

Variantes de la arteria hepática: Desafíos en el trasplante hepático moderno
Tarazona-León C, Vanegas-Ballesteros M, Vergara FA, Castilla-Barbosa DA, Cantillo-Quintero JD, Camelo-Pardo G, Manrique-Hernández EF..... 981

Trauma

Colosal empalamiento toracoabdominal
Aguirre-Sánchez P, Cabrera-Portilla W, Ordóñez-Sullón C, Rivera-Roncal A 218

Combustión humana espontánea: ¿Realidad médica o fenómeno mal interpretado?
Petrone P 1015

Diagnóstico y tratamiento del trauma genital masculino y femenino: Una revisión sistemática
Petrone P, Guerreiro-Caamaño A, Sánchez-Arco AM, Best CD, Marini CP 793

Efectividad y seguridad de las intervenciones quirúrgicas de control de daños en trauma torácico cerrado: Revisión sistemática
Monterrosa-Montes RJ, Benavides-Meneses DE, Cabezas-Bravo SM, Rodríguez-Cuevas G, Trejo-Quistanchala DZ, Gómez-Rodríguez DP..... 1210

Exploración quirúrgica inmediata versus manejo selectivo en lesiones penetrantes del cuello: Revisión sistemática de morbilidad, mortalidad y la necesidad de intervenciones terapéuticas adicionales
Monterrosa-Montes RJ, Ruiz-Trujillo V, Rivera-Parra JD, Bustamante-Manquillo SF, Ruiz-Trujillo J, Alzate-Granados JP 95

Impacto de la implementación de una clasificación estandarizada en el manejo del trauma de hipofaringe: Estudio de cohorte retrospectivo comparativo
Arévalo-Guerra OF, Ángel-Correa M, Loaiza-Romero S, Herrera MA, González-Hadad A 108

La tríada crítica en el trauma pediátrico: Construcción de un modelo predictivo para transfusión masiva
Ordóñez-Arenas L, Alzate-Ricaurte S, Betancourt M, Botero D, Fajardo N, de los Ríos A, García AF..... 116

Modelo de *Trauma Rounds* multidisciplinarios como estrategia de mejora educativa en trauma: Experiencia multicéntrica liderada por residentes en Colombia
Serrano-Gamboa MA, Arbeláez-Lelion D, Murcia-Ramos MJ, Ocazionez-Cardozo FJ, Romero-Serrano SA 40

TASH *score* e Índice de Shock son mejores que ABC *score* como predictores de transfusión masiva en pacientes con trauma
Ascencio-Jaramillo N, Badiel-Ocampo M, Pino LF 130

Técnicas del control vascular en trauma pélvico inestable: Protocolo terapéutico e integración de la evidencia en un modelo de atención
Benítez JP, Zuluaga M, Pino LF, Arias AA, Penagos DF, Briceño E, Caballero A, Zuluaga S 589

Trauma complejo del bronquio fuente izquierdo con arrancamiento completo secundario a traumatismo de tórax cerrado. Reporte de caso
Sarmiento-Narváez LF, Ramírez-Hurtado M, González-Urrea M, Zuluaga-Bedoya M 1068

Trauma maxilofacial para cirujanos generales: Una revisión sistemática
Petrone P, Sánchez-Arco A, Guerreiro-Caamaño A, Cabrera-Arcas A, Marini CP 1231